Brad's 84 Book

Der

PROSECTOR

oder

Unterricht zur praktischen und technischen

Zergliederungskunst

für Solche,

welche sich vorzüglich der praktischen Zergliederung widmen wollen, und zum Gebrauche beim Präpariren menschlicher Theile

von

Dr. AUG. KARL BOCK,

Prosector am anatomischen Theater der Universität zu Leipzig.

Mit einer Kupfertafel von Schröter.

Leipzig,

A. Fest'sche Verlagsbuchhandlung.

1829.

BIBLIOTHECA
REGIA
MONACENSIS.

Seiner Wohlgeboren

dem

Herrn

Dr. Burkhard Wilhelm Seiler,

Königl. Sächs. Hof- und Medicinalrath, Director der chirurgisch-medicinischen Akademie und der Thierarzneischule, Professor der Anatomie, Physiologie und gerichtlichen Arzneiwissenschaft, ingleichen der Zootomie und Zoophysiologie, des Königl. Sächs. Civil-Verdienstordens Ritter, der medicinischen Facultät an der Kaiserl. Universität zu Kasan auswärtigem Mitgliede, der Kaiserl. Akademie der Naturforscher, so wie der naturforschenden und medicinischen Gesellschaften zu Dresden, Erlangen, Halle, Jena, Leipzig und Moskau ordentlichem und correspondirendem Mitgliede etc. etc. etc.

aus

innigster Hochachtung und Verehrung

gewidmet

vom

Verfasser.

Vorrede.

Die gute Aufnahme meiner Schriften, welche ich bisher dem Publikum übergab, sehe ich als eine Aufforderung an, auch demselben meine vieljährigen Erfahrungen in der praktisch-technischen Zergliederungskunst in diesem vorliegenden Werke zu übergeben. Durch seinen Namen wollte ich zunächst die Tendenz dieses Werkes andeuten, aber nicht den schon erfahrnen und geübten Anatom dadurh belehren. Es wird daher in diesem Werke, welches ich als einen Beitrag zur praktisch-technischen Anatomie betrachte, theils den angehenden Medicinern und Wundärzten eine Anweisung ertheilt, wie sich dieselben überhaupt beim Zergliedern menschlicher Leichname zu verhalten, wie und nach welcher Ordnung sie die einzelnen Theile des menschlichen Körpers darzustellen haben, und endlich werden sie mit den Hilfsmitteln, Vortheilen und Handgriffen, welche zur Bearbeitung, Aufstellung und Aufbewahrung der einzelnen Theile zum fernern Gebrauch, und um Leichname vor Fäulniss zu schützen, er-

fordert werden, bekannt gemacht; theils ist dieses Werk für diejenigen bestimmt, welche sich ausschliesslich mit der praktischen und technischen Zergliederungskunst beschäftigen oder irgend einer anatomischen Unterrichtsanstalt als Prosectoren vorstehen wollen. Obgleich dem Lehrer oder Professor der Anatomie, welcher gewöhnlich das Directorium der anatomischen Unterrichtsanstalt hat, ausschliesslich das Lehramt der Zergliederungskunst übergeben, und der Prosector ihm nur als Gehilfe oder auch als ein eigner Zergliederer für Sectionen und Anfertigung der Präparate zugegeben ist, so wird dennoch von dem Prosector gefordert, dass er nicht nur eine vollständige Kenntniss in der Zergliederungskunde und Zergliederungskunst besitze, sondern auch mit allen Hilfsmitteln, Vortheilen und Handgriffen, welche zur anatomischen Technik oder zur Darstellung der Theile des menschlichen Körpers für den Unterricht an Leichnamen, so wie zur Zubereitung, Aufstellung und Aufbewahrung derselben als Präparate für fortwährenden Gebrauch erfordert werden, bekannt sei. Indem nun Beides nur durch anhaltenden Fleiss, Ausdauer, und wie alle Künste, welche Geschicklichkeit und

Gewandtheit der Hände verlangen, nur durch beharrliche Übung zu erwerben ist, so ergibt sich aus diesem, dass eine Reihe von Jahren erfordert wird, ehe sich ein praktischer Anatom zu einer gewissen Vollkommenheit empor schwingt. Diese Vollkommenheit aber wird gewöhnlich von dem Prosector erwartet, da man ihm neben dem Professor theils den Vortrag über den organischen Theil der anatomischen Wissenschaft, theils die Anweisung zur kunstmässigen Zergliederung und vorzüglich die Bearbeitung des technischen Theiles der Anatomie überträgt, ja die letztere ihm ganz überlassen bleibt. In den beiden letztern und zwar den mühsamsten Beschäftigungen hat er von dem Professor um desto weniger Unterstützung, je mehr dessen Zeit gewöhnlich von Facultäts - und andern Universitätsarbeiten in Anspruch genommen wird. Hieraus ergibt sich die Unzweckmässigkeit, noch wenig Geübte in der Zergliederungskunst bei den anatomischen Anstalten als Prosectoren anzustellen, da die Beschäftigungen des Prosectors umfassender, verwickelter und schwieriger sind, als man gewöhnlich sich vorstellt, sobald er seinem Amte pflichtmässig vorstehen will, und welches

dann die grösste Zeit seines Lebens in Anspruch nimmt.

Man hat sonst und zum Theil noch jetzt, noch wenig oder noch nicht hinlänglich Geübte in der Zergliederungskunst zu jenem Amte gewählt, und den Prosector der Willkür des Professors untergeordnet, ja selbst die Regierungen und Facultäten haben ihn als ein sehr untergeordnetes Subject betrachtet und auch nach diesem Massstab besoldet; daher ward das Amt von den Meisten nur als ein Übergang zu einer andern Stelle betrachtet, oder auch nur um sich in dieser Wissenschaft zu vervollkommnen angesehen. Hatte man seinen Zweck erreicht oder fühlte man das Herabwürdigende seiner Stellung mehr, als man früher sich vorgestellt hatte, so verliess man dieses Amt, und die natürlichste Folge davon war, häufiger Wechsel des Prosectorats, welches nicht anders als zum Nachtheil der Anstalt selbst und des praktischen anatomischen Unterrichtes gereichen kann, indem immer wieder wenig Geübte eintreten.*) Man sah

*) Mir ist aus vielen Erfahrungen bekannt, dass junge Mediciner, welche an solchen Anstalten, wo der Wechsel des Prosectors häufig Statt fand, zwei bis drei Winter Unterricht in der Zergliederungskunst genossen hatten, dennoch in dieser Wissenschaft sehr zurück waren.

dieses Alles höhern Ortes bald ein, und die sächsische Regierung war eine der ersten, welche sich die Wahl unter denen, die von der medicinischen Facultät als zu dieser Stelle würdig anerkannt worden waren, vorbehielt, und dadurch dem Prosector eine angemessenere Stellung gab. Möchten alle Regierungen und Facultäten das Obige berücksichtigen und wohl in Erwägung ziehen, dass dieses Amt nicht nur anhaltenden Fleiss und langjährige Übung, sondern auch eine feste Gesundheit und eine angeborne Liebe zur anatomischen Wissenschaft erfordert.

Die Einrichtung dieses Werkes ist theils aus dem vorgedruckten Inhaltsverzeichnisse, theils aus dem Vortrage desselben zu ersehen; übrigens habe ich mich der lehrenden Form bedient, und glaubte auf diese Weise zweckmässiger von dem leichtern zu dem schwerern darzustellenden Theile übergehen zu können, um so den angehenden Zergliederer nach und nach dem Zwecke näher zu führen. Die topographische Anatomie suchte ich streng von der praktischen zu sondern; dadurch, und durch die lehrende Form, so wie durch die besondere Betrachtung der eigentlichen technischen Anatomie, unterscheidet sich vorzüglich dieses Werk von andern Werken, die

denselben Gegenstand abhandeln. In allen praktisch-anatomischen Lehrbüchern ist die topographische mit der praktischen Anatomie vermischt, wodurch die Hauptaufgabe ausser Acht gelassen, und nicht nur dadurch die Bogenzahl vermehrt, sondern selbst Lücken in der praktisch-technischen Anatomie gelassen worden. Aus diesem Grunde zeichnete ich mir bei Bearbeitung dieses Werkes meinen eignen Plan vor, benutzte nur nebenbei die bekannten Erfahrungen meiner Vorgänger, und suchte auf diese Weise eine eigne, auf sichere Erfahrungen gebaute, vollständigere, und vielleicht brauchbarere Anleitung zur praktisch-technischen Zergliederungskunst zu liefern. In wie fern ich aber diese Absicht erreicht habe, überlasse ich dem Urtheil des sachverständigen Publikum.

Was die fernere Einrichtung dieses Werkes betrifft, so zerfällt dasselbe eigentlich in drei Abtheilungen. In der ersten, welche die Eigenschaften des Prosectors oder des Zergliederers überhaupt nur andeutet, konnte ich unmöglich alle einzelne Wissenschaften, welche das ganze Gebiet der medicinischen Wissenschaften ausmachen, und die sich der Zergliederer, wie jeder andere Arzt aneignen muss, aufzählen, sondern machte nur auf dasjenige

aufmerksam, was Beziehung auf ihn selbst, auf Localität und auf die zu bearbeitenden Leichname hat, Dinge, um welche sich der angehende Zergliederer gewöhnlich nicht bekümmert; daher auch diese Abtheilung gewisser Massen als Einleitung zur praktisch-technischen Anatomie betrachtet werden kann. Eben so überging ich die pathologische Anatomie, indem die Bearbeitung derselben mit der übrigen überein kommt; dessgleichen die vergleichende Zergliederungskunst (Zergliederung der Thiere), da diese im Wesentlichen mit der menschlichen übereinstimmt und der geübte Zergliederer bei Zergliederung der Thiere keiner besondern Anweisung bedarf. Ist der Zergliederer ein geübter Zeichner, Mechaniker, versteht er die Kunst, menschliche Theile in Wachs, Holz oder Elfenbein nach zu bilden, so wird er seiner Kunst und Wissenschaft mehr Vortheile als viele Andere verschaffen.

In der zweiten Abtheilung, welche den Prosector als Lehrer der Zergliederungskunst bezeichnet und vorzüglich dem angehenden Zergliederer angeht, wird dem Schüler gelehrt, wie er sich bei dem Leichname und dem Seciren überhaupt zu verhalten, wie er die einzelnen Theile der verschiedenen Syste-

me des menschlichen Körpers nach ihrer Lage und ihrem Zusammenhange nach und nach darzustellen, die verschiedenen Körperhöhlen zu öffnen, die Struktur der Theile oder Gewebe zu untersuchen habe u. s. w. In dieser Abtheilung bin ich ganz meinen eignen Ansichten gefolgt, und habe mich bemüht zu zeigen, wie der angehende Zergliederer die einzelnen Theile der verschiedenen Systeme, ohne Berücksichtigung der Topographie derselben, welche ich bei dem Schüler als bekannt voraussetze, und welche er aus den Handbüchern der Anatomie kennen oder lernen muss, nach der Lage und Reihefolge, und wie sie sich dem Messer darbieten, darzustellen habe. Ich lasse zuerst die Muskeln als die am leichtesten darzustellenden Theile und nebenbei die Bänder präpariren, wobei der Anfänger sich die erste mechanische Fertigkeit verschafft; hierauf die Eingeweide folgen. Diese lasse ich, theils aus den Höhlen heraus genommen, theils in denselben, nach ihrer äussern Form, Zusammenhang und Struktur präpariren; dann die Gefässe, welche aber injiciret worden sind, darstellen. Das Injiciren aber selbst, so wie die Zubereitung der Knochen, was rein technische Arbeiten sind,

wird in der dritten Abtheilung gezeigt. Und nachdem ferner die Darstellung der Nerven, wie dieselben von der Oberfläche zur Tiefe verfolgt werden müssen, gelehrt worden ist, so schliesst nun diese Abtheilung mit der Anweisung, wie die wahrnehmbaren Gewebe oder Struktur der einzelnen Theile mit dem Messer oder sonst leichten Hilfsmitteln dargestellt werden können. Es enthält also diese Abtheilung die eigentliche Zergliederungskunst, wodurch sich der Anfänger ein anschauliches Bild von Lage, Form, Zusammenhang und Struktur der einzelnen Theile verschafft und wodurch zugleich die Verrichtungen derselben deutlich in die Augen fallen. Nur durch ein fleissiges Zergliedern wird sich der angehende Arzt und Wundarzt eine treue und vollständige Localkenntniss der Theile, die Fertigkeit einer sichern Auffindung innerer Theile in todten Körpern, und eine deutliche und wahre Vorstellung derselben beim Lebenden verschaffen. In Beziehung auf diese Abtheilung ist gegenwärtiges Werk ein Leitfaden bei der Bearbeitung der Theile des menschlichen Körpers. Ein jeder Arzt und Wundarzt wird wissen, wie schwer bei einer nur etwas bedeutenden Menge der Schüler auf dem

öffentlichen Zergliederungsaale sich der Lehrer dem Einzelnen ausschliesslich widmen kann.

Die dritte Abtheilung endlich betrachtet den Prosector als eigentlichen Techniker der Anatomie. Wenn der blosse Zergliederer die einzelnen Theile nur in Beziehung auf ihren Bau und Zusammenhang, um dieselben nach allen ihren Verhältnissen kennen zu lernen, und um diese Kenntniss im Leben anzuwenden, bearbeitet, so verfährt der anatomische Techniker ganz anders; statt dass Jener die bearbeiteten Theile, nachdem er seinen Zweck erreicht hat, der Verwesung übergibt, so wendet Dieser alle nur möglichen Mittel und Vortheile an, dieselben theils zur genauern Kenntniss ihrer Form und feinern Struktur zu bearbeiten, theils für einen fortwährenden Gebrauch zu erhalten, und sie als Präparate aufzubewahren. Daher diese Abtheilung sich vorzüglich für diejenigen eignet, welche sich der praktisch-technischen Anatomie besonders, oder aus Liebhaberei widmen wollen. Sie lehrt vorzüglich die Hilfsmittel, Handgriffe und Vortheile, welche zur Zubereitung, Aufstellung, Aufbewahrung und Erhaltung der Präparate erfordert werden; wobei ich ebenfalls meiner eignen Anordnung

folgte, und theils meine Erfahrungen in Anwendung brachte, theils die vorzüglichsten Schriften, welche diesen Gegenstand abhandeln, benutzte. Manche feinere Bemerkungen über die Zubereitung gewisser Theile, welche man hie und da zerstreut in den Schriften der Zergliederer antrifft, habe ich übergangen, weil dieselben mehr für den geübten Zergliederer von Profession als für den Anfänger gehören, und weil sie sich noch nicht bewährt haben. In dieser Abtheilung ist nicht nur die Zubereitung der Knochen zu Präparaten, z. B. zu Skeleten und andern Knochenpräparaten, die verschiedenen Hilfsmittel zur Vorbereitung der Gefässe, daher der Injectionsapparat, die Injectionsmassen, das Injiciren u. s. w. betrachtet, sondern auch die vorzüglichsten Arten von Präparaten aus allen Systemen, deren jedes bei der Bearbeitung seine eignen Handgriffe verlangt, aufgeführt worden, indem zur Anfertigung instruktiver Präparate ebenfalls eine gewisse Übung, Erfahrung und bei der Aufstellung derselben vorzüglich ein gewisser Überblick erforderlich sind, um den angehenden technischen Anatom schneller seinem Zwecke zuzuführen. Endlich ist diesem Allen noch eine Anleitung,

wie man Leichname auf längere Zeit und für Jahrhunderte durch die Einbalsamirung vor Fäulniss schützt, zugegeben worden.

Schliesslich muss ich noch erwähnen, dass ich mir bei dem von mir eigens gebildeten Plane dieses Werkes, wie ich schon bemerkte, kein Muster, dem ich hätte nacharbeiten können, wählen konnte; und um dasselbe nicht zu sehr auszudehnen, die verschiedenen Methoden in der Bearbeitung der Theile des menschlichen Körpers, so wie die Citate weglassen musste. Wer daher Mehreres über die hier abgehandelten Gegenstände lesen will, den verweise ich auf FISCHER's Anweisung zur praktischen Zergliederungskunst, Leipzig 1791 und PIERER's medicinisches Realwörterbuch 1 Bd. S. 224, in welchen mehrere ältere und neuere Schriftsteller angegeben worden sind. Neuere Schriften dieser Art sind: A.M.MAYER's praktische Anleitung zur Zergliederung des menschlichen Körpers. Wien, 1822. J. SHAW's Anleitung zur Anatomie. Ein Taschenbuch beim Zergliedern. Aus dem Engl. Weimar, 1823. und M. J. WEBER's Zergliederungskunst des menschlichen Körpers, 1ste und 2te Abth. Bonn, 1826 (ein noch unvollendetes Werk).

Inhalt.

Seite

Einleitung 1

Der Prosector als Zergliederer oder die Eigenschaften desselben 4

Vorsichtsmassregeln bei und nach dem Zergliedern 6

Anatomisches Theater 9

Instrumente und Utensilien desselben 12

Wahl der Leichname zu den verschiedenen anatomischen Zwecken . 24

Erhaltung des Leichnames 29

Reinigung der Leichname 31

Ort der Zergliederung 33

Lage des Leichnames 33

Anstellung der angehenden Zergliederer 35

Ordnung der Darstellung der Körpertheile zu Demonstrationen . . 37

Vertheilung der Leichname 38

Der Prosector als Lehrer der Zergliederungskunst 42

Trennung der Haut 47

Präparation der Muskeln und Bänder 47

Präparation der Kopf- und Halsmuskeln 50

Kopfmuskeln 58

Antlitzmuskeln 60

Kaumuskeln 63

Augapfelmuskeln 64

Bänder des Kiefergelenkes 66

Präparation der Muskeln der obern Gliedmassen mit den Brust- und den oberflächlichen Rückenmuskeln 66

**

Seite

Präparation der Bänder der obern Gliedmasse 80
- der Bauchmuskeln 88
- des Bauchfelles 92
- des Zwerchfelles 94
- der Muskeln der untern Gliedmasse 95
- der Bänder des Beckens und der untern Gliedmasse . 110
- der Rückenmuskeln 118
- der Bänder des Kopfes, der Wirbelsäule und der Oberleibsknochen 128
- der Muskeln des Afters, des Dammes und der äussern Geschlechtstheile 132
- der Eingeweide 135
- der Unterleibseingeweide 137

Section der Unterleibshöhle und Betrachtung der Eingeweide in allgemeiner und pathologischer Hinsicht derselben 139

Präparation der Verdauungsorgane in physiologischer Hinsicht . . 147
- der Harnwerkzeuge und der Geschlechtstheile . . . 153
- der Oberleibseingeweide. Die Brüste oder Milchbrüste 166
- der Rippenfelle 168
- des Herzbeutels 171

Section der Brusthöhle und Betrachtung der Eingeweide derselben im Allgemeinen und in pathologischer Hinsicht 172

Präparation der Brusteingeweide in physiologischer Hinsicht . . 179
- der Halstheile 182
- der Eingeweide des Kopfes 184

Section der Schädelhöhle und des Rückenmarkskanales und der darin enthaltenen Theile 185

Eröffnung der Schädelhöhle 186

Präparation des Gehirnes und dessen Häute 188

Eröffnung des Rückenmarkskanales 202

Seite

Präparation des Rückenmarkes und dessen Häute 204
- des Gehörorganes 206
- des Sehorganes und dessen Nebentheile 210
- des Geruchsorganes 219
- des Geschmacksorganes 224
- des Organes des Gemeingefühles oder der äussern Haut 228
- der Gefässe 234
- der Gefässe des Halses und des Kopfes 236
- - - der obern Gliedmasse und der des äussern Umfanges des Oberleibes 249
- der Gefässe des Oberleibes 256
- - - - Unterleibes 259
- - - der untern Gliedmasse 266
- - Nerven 272
- - - des Halses und des Kopfes 275
- - - der obern Gliedmasse und der oberflächlichen Nerven des Oberleibes 296
- der Nerven des Ober- und Unterleibes 305
- - - der untern Gliedmassen und äussern Geschlechtstheile 318
- - verschiedenen Gewebe 328
- des Zell- oder Schleimgewebes 330
- - Gefässgewebes 332
- - Nervengewebes 336
- - Knochengewebes 339
- - Knorpelgewebes 341
- - Faserknorpelgewebes 342
- - Fasergewebes 343
- - Muskelgewebes 345
- - serösen Gewebes 346

Seite

Präparation des Hautgewebes 349

Der Prosector als Techniker der Anatomie 355

Zubereitung der Knochen zu Präparaten 357

- - - einzelnen Knochen des Kopfes 364

- - - - - - Kindes 366

Färben der Knochen 368

Zubereitung, Aufbewahrung und Erhaltung der Knochenpräparate . 370

a. In Hinsicht der Form 370

b. Trockne einzelne Knochen eines Embryo's 372

c. Zersägte Knochen 372

d. Knochen in Salzsäure behandelt 373

e. Knochen von Thieren, welche mit Färberrothe gefüttert . 373

f. Knochen mit ganz knorpeligen Ansätzen 374

g. Knochen mit der Beinhaut, dem Marke und den Gefässen 374

k. Skeletirte oder Todtenköpfe 375

i. Aufgesägte skeletirte Köpfe 375

h. Verschiedene Segmente des Kopfes 376

l. Skelete oder Gerippe 377

1. Künstliche Skelete 378

2. Epiphysisches Skelet 390

3. Natürliches Skelet 390

4. Natürliches Skelet von Kindern und Embryonen . 392

m. Einzelne künstliche und natürliche männliche und weibliche Becken 393

Zubereitung, Aufbewahrung und Erhaltung der Bänderpräparate . 394

a. Präparate der Bänder der Kiefergelenke 398

b. - - - des Kopfes, der Wirbelsäule und der hintern Enden der Rippen 399

c. Präparate der Bänder der Brustenden der Schlüsselknochen, der Rippenknorpel und des Brustknochens 401

Seite

d. Präparate der Bänder des Beckens 402

e. Präparate der Bänder der obern Gliedmasse 403

1. Präparate der Bänder des äussern Endes des Schlüsselknochens, des Schulterblattes und des Oberarmknochens 403

2. Präparate der Bänder des Ellenbogengelenkes . . 404

3. - - - der untern Enden der Unterarmknochen und der ganzen Hand 404

f. Präparate der Bänder der untern Gliedmasse 406

1. Des Kniegelenkes 406

2. Der untern Enden der Unterschenkelknochen und des Fusses 407

Zubereitung der Muskelpräparate, ihre Aufbewahrung und Erhaltung 408

a. Muskelpräparate zum Lehrvortrag der Topographie der Muskeln 411

b. Muskelpräparate für allgemeine Anatomie 412

c. - mit sämmtlichen Muskeln (gewöhnlich Muskelmann genannt) 412

Zubereitung der Gefässe des menschlichen Körpers 415

Injectionsapparat 416

Injectionsmassen 422

Wachsinjectionen 422

Geistige und ölige Injectionen 429

Wässerige Injectionen 430

Metallinjectionen 432

Vorbereitung der Leiche oder der Theile, welche injiciret werden sollen 433

Regeln, welche beim Injiciren zu beobachten sind 443

Zubereitung der Gefässpräparate, ihre Aufbewahrung und Erhaltung 450

Saugaderpräparate 454

Seite

Corrosionspräparate 454

Macerationspräparate 455

a. Gefässpräparate des ganzen Gefässsystemes 457

b. - einzelner Abtheilungen des Körpers . . 460

1. Gefässpräparate des Halses und des Kopfes . . 460

2. - - Rumpfes 461

3. - der obern Gliedmassen 463

4. - der untern Gliedmassen . . . 464

c. Gefässpräparate von Unterabtheilungen des Körpers . . 464

d. - einzelner Organe 465

e. Saugaderpräparate 466

f. Präparat von der Struktur der Gefässe 466

Zubereitung der Nervenpräparate, ihre Aufbewahrung und Erhaltung 466

a. Nervenpräparate für die Struktur der Nerven 470

b. - - den Ursprung der Nerven . . . 470

c. - des ganzen Nervensystemes 470

d. Nervenpräparat der ganzen Rückenmarksnerven von ihrem Ursprunge an 471

e. Nervenpräparate einzelner Abtheilungen des Körpers . . 472

1. Nervenpräparate des Kopfes und des Halses . . 472

2. - - Rumpfes 473

3. - der äussern Nerven des Rumpfes 473

4. - - innern Nerven desselben . . 474

5. - - obern Gliedmassen 475

6. - - untern Gliedmassen . . . 476

f. Nervenpräparate der einzelnen Unterabtheilungen des Körpers 477

g. - einzelner Organe 477

h. Trockne Nervenpräparate 477

Eingeweide- oder splanchnologische Präparate, ihre Aufbewahrung und Erhaltung 477

Seite

a. Hautpräparate 481

1. Präparate des Oberhäutchens 481

2. - der Nägel 482

3. - - Haare 483

4. - des Schleimnetzes 483

5. - der Lederhaut 484

b. Gehirnpräparate 485

1. Gehirn mit injicirten Gefässen 486

2. Ganzes Gehirn mit den Anfängen der Nerven . . 487

3. Perpendikulär-Durchschnitt des Gehirnes . . . 487

4. Verschiedene Präparate des grossen Gehirnes . . 487

5. Präparate des kleinen Gehirnes 488

6. - der faserigen Struktur und zur Entwickelungsgeschichte des Gehirnes 489

7. Gehirn mit dem Rückenmarke 489

8. Rückenmarkspräparate 489

c. Präparate der Hirnhäute 490

d. Gehörpräparate 490

e. Gesichtspräparate oder Präparate des Sehorganes . . . 493

f. Präparate des Geruchsorganes 496

g. - - Geschmacksorganes 497

h. - der Eingeweide des Rumpfes in ihrer natürlichen Lage 498

i. Präparate der Brusteingeweide 499

1. Kehlkopfpräparate 499

2. Luftröhrenpräparate 500

3. Lungenpräparate 501

4. Herzpräparate 502

5. Herzbeutel und Rippenfellsack 503

6. Schild- und Thymusdrüse 504

Seite

7. Präparate der Milchbrüste 504

8. Schlundkopf und die Speiseröhre (Schlund) . . 506

k. Präparate der Unterleibsorgane 506

1. Magen 506

2. Därme 507

3. Leber mit der Gallenblase, Bauchspeicheldrüse und Milz 507

4. Netze und Gekröse 508

l. Harnwerkzeuge 508

1. Nieren mit den Nebennieren und dem Harnleiter 508

2. Harnblasen 509

3. Hodensack 509

4. Hoden und Nebenhoden mit dem Samenstrange . 509

5. Samenbläschen und die Vorsteherdrüse 510

6. Männliche Glieder oder Ruthen 511

7. Weibliche Geschlechtstheile 512

8. Schwangere weibliche Geschlechtstheile 513

9. Menschliche Eier 514

10. Mutterkuchen 515

11. Menschliche Früchte, Embryonen oder Fetus . . 516

Allgemeine Bemerkungen über die Ausdehnung hohler und die Aufstellung der trocknen und der nassen Präparate, so wie über das Verschliessen der Präparatengläser 517

Leichname oder einzelne Theile desselben vor Fäulniss zu bewahren 526

Einbalsamirung des Leichnames 529

Erklärung der Kupfertafel 541

Der Name Prosector (*Prosector*) war schon in den ältesten Zeiten mit dem des Zergliederers, Anatomiker oder Anatom gleichbedeutend, indem schon der Vorfahr Herophilus von dem Tertullian (*de anima I. c. 25.*) mit diesem Namen belegt ward. Allein in den neuern Zeiten hat man allgemein in anatomischen Lehranstalten diesen Namen dem Gehilfen des angestellten Lehrers (*Professor anatomiae*) beigelegt, und ihm die Zubereitung des Leichnames zur Demonstration, und die Anfertigung anatomischer Präparate zum Unterricht oder zur Bereicherung des anatomischen Cabinets der Anstalt und also, vorzüglich den technischen Theil der anatomischen Beschäftigungen übertragen. Daher auch *Praeparator*, *Protomus*, nach der griechischen Bezeichnung, Prosector, Vorschneider oder Zerleger. Wenn schon dem Professor der anatomischen Anstalt der Vortrag über die allgemeinen Gegenstände der Anatomie, der Erklärung und Erläuterung der den Zuhörern vorgelegten einzelnen Körpertheile an einem zergliederten Körper, an Präparaten u. s. w. und die Anleitung zur kunstmässigen Zergliederung selbst vorzüglich übertragen worden ist: so hat man doch in den neuesten Zeiten für zweckmässig erachtet, auch dem Prosector den Vortrag über den or-

ganischen Theil der anatomischen Wissenschaft oder theoretischen Anatomie zuzulässen; vorzüglich aber hat man, in Vereinigung mit dem Professor, ihm die Anleitung zur Zergliederungskunst oder praktischen Anatomie übertragen, nämlich: den angehenden Medicinern und Chirurgen die Hilfsmittel, Vortheile und Handgriffe zu lehren, welche in Anwendung gebracht werden müssen, um in den Besitz der Fertigkeit zu gelangen, die Theile, aus denen der menschliche Körper zusammengesetzt ist, geschickt und bequem aufzusuchen und zuzubereiten: also überhaupt den Körper durch künstliche Trennung richtig zu zerlegen, wodurch die Grundlage zur Zergliederungskunde oder der theoretischen Anatomie entsteht, welche die Beschreibung der zerlegten Theile des Leichnams nach einer wissenschaftlichen Anordnung liefert, woraus man sieht, dass beide zu einander in einer wechselseitigen engen Beziehung bei der Erlernung stehen müssen, und wie die Ausübung der Erstern das Studium der Letztern so wesentlich erleichtert.

In den grössern, wohl eingerichteten anatomischen Anstalten, sind auch wohl dem Prosector, welcher als ein eigner Zergliederer für Sectionen und für Anfertigung der Präparate neben dem anatomischen Lehrer angestellt ist, nach Befinden noch ein Gehilfe (*Amanuensis*, *Famulus*) (oder auch mehrere) zugegeben worden, welcher ihn bei seinen Bearbeitungen der Präparate, bei Aufstellungen derselben u. dergl. unterstützen muss. Ausserdem ein Aufwärter oder eine Aufwärterinn (letztere ist, wenn sie hinlängliche Stärke hat, oft besser, indem sich dieselbe weit mehr zur Reinlichkeit hinneiget) zur Besorgung der

Reinigung der ganzen Leichname oder der einzelnen Theile, oder der Utensilien u. dergl.

Aus dem oben kurz Angedeuteten ergibt sich schon, dass, wenn der Prosector seinem Amte vorstehen und dasselbe kunst- und pflichtmässig, vorzüglich bei dem jetzigen hohen Standpunkte der anatomischen Wissenschaft, ausüben will, er dieselbe nicht nur im ganzen Umfange praktisch und theoretisch inne haben muss, sondern er kann auch die Kenntniss mancher gemeiner Handreichungen, welche eigentlich nicht zur anatomischen Technik gerechnet werden, nicht entbehren, denn eine jede, auch die geringste Arbeit, hat ihre besondern Vortheile und Handgriffe; daher auch die Zergliederungskunst, wie alle Künste, welche Geschicklichkeit und Gewandtheit der Hände erfordern, sich nicht im Fluge, noch auch durch blosse Vorschrift erlernen lässt, sondern nur durch beharrliche Übung und Erfahrungen gelangt man zur Leichtigkeit und Sicherheit im Zergliedern, und zu einer gewissen Vollkommenheit.

Wir haben demnach den Prosector in Beziehung seiner Individualität, als Lehrer (Unterweiser) der praktischen Anatomie, und als eigentlichen Techniker der Anatomie zu betrachten. Nach diesen drei Ansichten, deren Gränzen sich schwer scharf angeben lassen, muss der Prosector beurtheilt werden; denn sie bilden, wenn er diesen ganz entspricht, erst den vollkommenen Zergliederer oder Anatom.

Der Prosector als Zergliederer, oder die Eigenschaften desselben.

Der Prosector, so wie jeder Anatom, muss mit hinlänglichen und ausgebreiteten Kenntnissen in der Zergliederungskunst und Zergliederungskunde ausgerüstet sein. Nur dann, wenn er nicht nur den technischen, sondern auch den wissenschaftlichen Theil, d. h. die Kenntniss von dem Zusammenhange, in welchem sämmtliche Theile unter sich stehen, durch welche der Körper organisch gebildet, und woraus zugleich der Zweck eines jeden einzelnen Bestandtheiles des Körpers einleuchtend wird, inne hat, wird er die Zubereitung des Leichnames zur Demonstration, die Anfertigung von Präparaten und die Anleitung zur Zergliederungskunst auf eine zweckmässige und instructive Weise ertheilen und geben; er wird dieses um desto vollkommener ausführen, wenn er selbst die Anatomie vorträgt, indem er hierbei vorzüglich wahrnimmt, wie er die einzelnen Theile in ihrer Lage auf die anschaulichste Weise darzustellen hat. Eben so ist es nicht gleichgiltig, wie er die angehenden praktischen Zergliederer, oder die Secanten (gewöhnlich Präparanten genannt) anstellt, damit sie von demjenigen Theile, welcher ihnen zur Zubereitung gegeben worden, theils eine klare Anschauung von dem Zusammenhange mit dem Ganzen oder den einzelnen Theilen unter sich erhalten, theils die Leichname so viel als möglich benutzt werden. Denn so wie ein Vortrag überhaupt klar sein muss, eben so muss auch die Anweisung zur Zergliederung deutlich sein, damit der Anfänger eine klare

Ansicht von den einzelnen Theilen, in Hinsicht ihrer Lage, Form, Vertheilung u. s. w. erhält.

Bei der ausgebreiteten anatomischen Kenntniss muss dennoch der Anatom Gegenwart des Geistes besitzen, indem widernatürliche Lagen der Eingeweide, häufige Blut- oder Eiterergiessungen, widernatürliche Verwachsungen durch krankhafte Häute, welche die Eingeweide zu einem unförmlichen Klumpen bilden u. s. w., überraschen und in Verlegenheit setzen können, allein er darf sich durch dergleichen Erscheinungen nicht abschrecken lassen, sondern muss mit der grössten Behutsamkeit und Genauigkeit jeden Theil zu entwickeln, und nach den Regeln der Kunst darzustellen suchen, und die Quelle etwaniger Blut- und Eiterergiessungen aufforschen. — Er muss daher auch ohne Scheu arbeiten, indem bei gewissen, nicht angenehm riechenden Dingen, einen Ekel zu zeigen, den Zergliederer nicht empfiehlt. — Er muss Muth, Standhaftigkeit und Ausdauer in seinem Wirkungskreise besitzen; Liebe zur Wissenschaft, Streben nach Ausbreitung seiner Kenntnisse müssen ihn beseelen, wenn er sich emporschwingen will. — Er muss ohne vorgefasste Meinung zur Leichenöffnung schreiten, damit er nicht etwas sieht, was nicht da ist; vorzüglich aber bei pathologischen und Privatuntersuchungen, welche er auch ohne Parteilichkeit vornehmen muss. Bei dieser ist es besser, wenn er sich vorher nicht mit der Krankheitsgeschichte bekannt macht, damit seine Aufmerksamkeit nicht von den übrigen Theilen abgezogen wird, in welchen vielleicht die Krankheitsursache ihren Sitz hat. Hier müssen auch zugleich unter gewissen

Umständen, Freundschaft zum Arzt und Verschwiegenheit ihn leiten, um nicht vielleicht den Arzt bei der Welt herabzusetzen. — Er besitze eine geschickte und zierliche Führung der Instrumente, indem ungeschickte Leitung derselben, nicht nur Alles, auch bei dem besten Willen, verderben kann, sondern auch der Anblick höchst unangenehm ist. — Und endlich beobachte er bei seinen Untersuchungen die möglichste Reinlichkeit; indem vorzüglich bei den Ungeweiheten dieses Geschäft eine unangenehme Empfindung verursacht, so wird diese noch mehr und auch bei den Kunsterfahrnen erhöht werden, wenn keine Reinlichkeit des Untersuchenden Statt findet.

Diese Eigenschaften muss der Prosector selbst besitzen, wenn er sie seinen Schülern aneignen will. Eben so nöthig ist, dass er auch auf seine eigne und Andrer Selbstverwahrung Rücksicht nimmt, ohne dass diese in Zaghaftigkeit ausarten, oder die Aufmerksamkeit von den zu untersuchenden oder darzustellenden Gegenständen abziehen darf.

Vorsichtsmassregeln bei und nach dem Zergliedern.

Vorzüglich muss man sein Hauptaugenmerk auf Vermeidung unvorsichtiger Verletzungen seiner selbst, als: Schnitte, Risse und Aufschärfung der Haut richten; ist man dergleichen habhaft geworden, oder hat man schon vorher, ohne es zu wissen, kleine Wunden an den Händen gehabt, deren Gegenwart bei der anatomischen Arbeit sich durch einen beissenden und brennenden Schmerz

zu erkennen gibt: so muss man sogleich das Messer bei Seite legen und die Wunde mit reinem oder Salzwasser auswaschen; man lässt sie eine Weile bluten und bedeckt sie mit einem Stückchen englisches Pflaster, oder besser, mit einem Goldschlägerhäutchen und darüber ein grösseres Stückchen englisches oder anderes gutes Heftpflaster, oder, nachdem es die Umstände erheischen, behandelt man sie mit versüsstem Quecksilber. Die Erfahrung hat mir und Andern bewiesen, dass Krankheitsstoffe sehr leicht durch Wunden eingesogen werden, oder zu sehr bösen Übeln an der Hand Veranlassung geben, z. B. die faulen Lungengeschwüre, die verschiedenartigen Ausschwitzungen nach Unterleibsentzündungen u. dergl., gaben Anlass zu hartnäckigen, flechtenartigen Ausschlägen; vorzüglich aber ist die grösste Vorsicht bei solchen Leichnamen, welche mit der Lustseuche, krebsiger oder anderer ähnlicher Krankheit behaftet sind, nöthig. Das Aussaugen der Wunden, welches von *Dr.* Godmann als das sicherste Mittel empfohlen worden ist, ist vorzüglich unter gewissen Umständen gewiss der Gesundheit höchst nachtheilig.

Übrigens ist Vorsicht bei Eröffnung noch warmer, oder schon in Fäulniss übergegangener Leichen, wie auch bei den mit epidemischen Krankheiten behafteten, vorzüglich zu empfehlen; dem ersten Dampf, der aus den drei Höhlen des Körpers kommt, sucht man dadurch auszuweichen, dass man erst einen mässigen Einschnitt macht, den Kopf etwas zurückzieht und denselben erst verfliegen lässt; daher es eine üble Gewohnheit ist, wenn sich der Untersuchende bei der ersten Durchschneidung der Bauch-

oder Brusthöhle mit dem Kopfe tief zu dem Leichnam herabsenkt, und fast mit der Nase anstösst.

Die sonst angepriesenen Vorsichtsmassregeln: die Hände mit Öl einzureiben, einen in Essig getauchten Schwamm vor die Nase zu binden, die Stube mit Rauch von Wachholderbeeren oder anderm Räucherpulver, welche, wie schon der Kohlendampf, nur den Arbeitenden mehr betäubt als erheitert, anzufüllen, sind von wenig Nutzen und überflüssig; zweckmässiger ist noch von Zeit zu Zeit Weinessig auf heiss gemachte Steine zu giessen.

Die vorzüglichsten Vorsichtsmassregeln sind: Beförderung des Zutrittes der freien Luft, welches allen Räucherungen vorzuziehen ist, möglichste Beschleunigung der Section, zeitige Entfernung der am mehrsten in Fäulniss übergegangnen Theile; obgleich bei anhaltenden anatomischen Beschäftigungen manche Personen für die Einwirkung der Fäulniss von Leichnamen, oder auch einzelnen thierischen Theilen bald unempfänglich zu werden scheinen: so ist es doch Pflicht des Prosectors, auf seine eigene und Anderer Gesundheit Rücksicht zu nehmen. Das beste Präservativ ist, nie mit leerem Magen an die Arbeit zu gehen, sondern vorher etwas feste Speisen und gute geistige Getränke mässig zu geniessen, vorzüglich eine Pfeife Tabak bei der Section zu rauchen *),

---

*) Vieljährige Erfahrungen und Versuche haben mir dieses bewiesen, indem ich zahlreiche Sectionen an, in einen schon hohen Grad von Fäulniss übergegangenen Leichnamen gemacht habe, deren penetranter Geruch Übelkeit und Benommenheit des Kopfes bewirkten, beides aber beim Rauchen des Tabakes vermieden wurde. Durch den Rauch des Tabakes werden die Ausdünstungen mehr entfernt, indem sich dieselben mit

die Hände mit reinem, kaltem Wasser und Seife zu waschen, indem warmes Wasser die Einsaugung der Stoffe befördert, und nach der Section eine gelinde Bewegung in freier Luft ist allem Übrigen vorzuziehen.

Anatomisches Theater.

Das Locale, wo der Prosector vorzüglich seinen Wirkungskreis hat, ist das anatomische Theater (*Theatrum anatomicum*), oder der Zergliederungssaal; unter dem letztern versteht man auch ein eignes Locale in dem anatomischen Theater, wo vorzugsweise die anatomischen Arbeiten oder Zergliederungen gehalten werden, und unterscheidet von diesem den Hörsaal (*Auditorium*), welcher eigens für Vorlesungen oder Demonstrationen bestimmt ist, so wie mehrere Räume zum Ganzen erforderlich sind.

Die Anforderungen, welche man an ein anatomisches Theater oder Zergliederungstheater, nach Rosenmüller macht, sind: es muss ein, wo möglich freistehendes, luftiges, nicht zu sehr beschattetes, und in der Nähe eines fliessenden Wassers befindliches, mit geräumigen Gemächern versehenes Gebäude sein. Der grösste

---

dem Speichel vermischen, welcher von Zeit zu Zeit ausgeworfen wird; man hielt den Tabak schon früher als ein vorzügliches, die Luft reinigendes Mittel, und das Tabaksrauchen für ein Präservativ gegen ansteckende Krankheiten; ausserdem wirkt er auf die Secretion der Haut, der Lungen und Nieren, wodurch eingedrungene Schädlichkeiten aus dem Körper wieder heraus geschafft werden. Schnupftabak ist in sofern mehr schädlich, als die mit den verschiedenen Stoffen des Leichnames beschmierten Hände dem Mund und der Nase nahe gebracht werden.

und mittelste Raum ist der Hörsaal, dessen wichtigste Bedingungen Helligkeit und zweckmässiger Raum für die Zuhörer sind; desshalb müssen nicht nur die Wände des Saales mit hohen Fenstern versehen sein, sondern es muss das Dach aus einer mit Glas bedeckten Kuppel bestehen, durch welche das Licht noch von oben herein fällt. Für die beständige Erneuerung der Luft muss hier und in dem Präparir- oder Sectionssaal durch Zuglöcher gesorgt sein, die theils an dem Fussboden, theils vorzüglich an der Decke angebracht sind und mit einander gehörig correspondiren. Die Plätze für die Zuschauer müssen in mehrern erhöhten Abstufungen, beinahe in einem vollständigen Kreis, so nahe als möglich um einen runden, zwar festen, aber doch beweglichen Tisch herum gehen, vor welchem der Demonstrator steht oder sitzt. Zweckmässig ist es, wenn in dem Hörsaale, ausser dem Eingange für die Zuhörer, noch Zugänge zu dem Präparirsaale und zu den Zimmern, in welchen die Präparate aufbewahrt werden, vorhanden sind. Ausser dem Hörsaale sind noch folgende Räume nöthig:

1. Ein Präparir- oder Sectionssaal, der auf zwei Seiten mit hohen Fenstern versehen sein muss, mehrere feste, zweckmässig hohe Tische enthält und einen Ofen hat, der aber nur beim Injiciren stark, übrigens aber mässig geheizt werden darf. Sehr vortheilhaft ist es, wenn in dem Präparirsaale eine Einrichtung getroffen ist, nach welcher, durch mit Hähnen versehene Röhren kaltes und warmes Wasser hergeleitet werden kann, und ein Abfluss für wegzuschaffende Flüssigkeiten vorhanden ist.

2. Eine Küche, die mit dem Präparirsaale durch eine Thüre in Verbindung stehen und so eingerichtet sein muss, dass sich darin ein grosser kupferner Kessel, ein geräumiger Herd und eine Plumpe, so wie ein grosser Abfluss für Flüssigkeiten befinden. Am besten ist es, wenn durch Röhren das Wasser aus der Plumpe und aus dem Kessel in den Präparirsaal geleitet werden kann.

3. Ein Gemach zur Aufbewahrung der Utensilien und Gefässe, welches mit der Küche in Verbindung stehen muss.

4. Eine Leichenkammer, die am schicklichsten gegen Mitternacht angebracht wird, und starke Zuglöcher, aber nur kleine, nahe an der Decke angelegte Fenster haben darf und mit Steinen gepflastert, auch nicht zu weit vom Präparirsaale entfernt sein muss.

5. Ein Gemach, welches nahe an der Küche, aber nicht mit Steinen gepflastert sein darf und zum Macériren der Knochen bestimmt ist. Sehr vortheilhaft ist es, wenn auch hier das Wasser durch Röhren hergeleitet, und durch einen Abzug leicht weggeschafft werden kann.

6. Eine Trocken- und Bleichanstalt, welche unter dem Dache so angelegt werden kann, dass alle Wände aus Drahtgittern bestehen, die aber im Nothfalle noch mit Glasthüren oder Fenstern versetzt werden können. Der Fussboden kann von der Mitte aus auf jeder Seite eine schiefe Fläche bilden, von welcher aus die Feuchtigkeiten sich in einer Rinne sammeln und abfliessen können.

7. Mehrere Zimmer zur Aufbewahrung ana-

tomischer Präparate. Die in Flüssigkeiten aufbewahrten Präparate erfordern, so wie die trocken aufbewahrten, besondere Zimmer; und es ist am schicklichsten, einen Raum für die Präparate zur menschlichen Anatomie, einen zweiten Raum für die Präparate zur vergleichenden Anatomie, und einen dritten zu den pathologischen Präparaten zu bestimmen.

8. Zimmer für Wachspräparate, Zeichnungen und Gemälde, Bücher u. s. w.

Je mehr nun ein anatomisches Theater diesem entspricht oder sich nähert, um so bequemer ist es für die anatomisch-technischen Beschäftigungen und weniger gefahrvoll für alle Personen, welche in diesem Locale sich zu beschäftigen haben.

Instrumente und Utensilien des anatomischen Theaters.

In einer wohl eingerichteten anatomischen Anstalt müssen die zum technischen Gebrauch gehörigen Instrumente und Utensilien immer vorgefunden werden, und zwar zunächst:

a) das anatomische Besteck oder Secirbesteck, welches ungefähr die Grösse eines Buches im Kleinoctavformat besitzt, und die kleinern oder häufig zu brauchenden Instrumente enthält, jedoch ein jeder Zergliederer und jeder Anfänger, womit er anfänglich ausreicht, selbst besitzen muss, und besteht:

1. aus dem Knorpel- oder Brustmesser, ein ziemlich starkes, mit einem dicken Rücken und gewölb-

ter Schneide versehenes Messer, welches jedoch an der Spitze zweischneidig sein muss, und wie die folgenden Messer mit einem unbeweglichen Hefte oder Griffe versehen ist. Es wird vorzüglich zum Durchschneiden der Knorpel und der Bänder bei Trennung der Knochen aus ihrer Verbindung gebraucht, und überhaupt, wo Theile mit einiger Kraft getrennt werden müssen.

2. Zwei Lanzetten, welche, wie die chirurgischen Lanzetten, zweischneidig, nur stärker und mit einem feststehenden langen Griff versehen sind; sie können zweckmässig zur Trennung der Haut und zum Präpariren der Muskeln gebraucht werden.

3. Einige Bistouris oder Scalpels; sie sind theils mit einer geraden, theils mit einer gewölbten Schneide und schwachem, dickem Rücken und festem Stiele versehen, mässig lang und breit. Die erstern, welche die Form eines Federmessers haben, können vorzüglich zum Präpariren der Bänder, Gefässe, Nerven, der Eingeweide und überhaupt zu den meisten anatomischen Arbeiten gebraucht werden; die letztern vorzüglich zum Durchschneiden und Trennen der Haut, zum Aufschneiden hohler Theile u. s. w.

4. Nervenmesser, welche etwas lang und schmal, und nur an der Spitze hin, mit einer Schneide versehen sind, sind zweckmässig, wenn man in der Tiefe Gefässe oder Nerven, auch Geflechte derselben präparirt; übrigens durch die geraden Scalpels entbehrlich.

5. Die Haarzange oder Pinzette, zum Anfassen und Halten der Theile, welche man von den andern trennt, wird nächst den Lanzetten, Bistouris u. s. w. am

häufigsten gebraucht. Man hat sie von verschiedener Form und Arten; die von mittler Grösse sind die zweckmässigsten.

6. Der lange, einfache Haken ist dem chirurgischen Arterienhaken ähnlich, und mit einem festen Griffe versehen. Er wird ebenfalls zum Halten gebraucht, welches der Zergliederer entweder selbst verrichtet, oder durch einen Gehilfen verrichten lässt.

7. Zwei Doppel- oder Muskelhaken, welche viel kürzer, aber breiter als der vorige sind, und an beiden Enden mit doppelten umgebogenen Spitzen versehen sein müssen; zweckmässig sind diejenigen, welche in der Mitte ein Charnier haben. Sie dienen für das Anhaken an die benachbarten Theile.

8. Eine oder zwei gerade Scheren, eine grössere und kleinere, spitzigere, sind für den Zergliederer zureichend, indem er sich mit derselben nicht viel zu schaffen machen soll.

9. Einige Nadeln, gerade und krumme, und zweischneidige, von verschiedener Grösse; die erstern sind die besten zum Zusammennähen der Haut und die letztern zum Unterbinden der Gefässe, der Därme u. s. w.

10. Einige Sonden von Stahl, von verschiedener Grösse, welche an den Enden mit Knöpfchen versehen sind, zur Untersuchung der Gefässe, Gänge und Höhlen.

11. Ein Blasröhrchen von Messing, welches aus zwei Theilen besteht; der grössere ist gerade und der kleinere Theil etwas gekrümmt, und kann an den erstern angesteckt werden.

12. Eine Messersäge, welche der Grösse des Etuis

angemessen ist, zum Durchsägen verknöcherter Rippenknorpel.

b) Zu den grössern, oder in seltnern Gebrauch kommenden anatomischen Werkzeugen, welche zwar in der anatomischen Anstalt vorgefunden werden müssen, aber von den angehenden Medicinern und Wundärzten in Zukunft zu Sectionen gebraucht werden, gehören noch:

1. Die Kopfsäge, welche von verschiedener Form und Grösse ist. Die englische Handsäge, (auch Fuchsschwanz von Handwerkern benannt) welche von den Wundärzten zu Amputationen gebraucht wird, ist die zweckmässigste; man hat auch die wiener Kopfsäge, welche die Gestalt eines grossen, breiten Messers hat, und an beiden Rändern mit Zähnen und einem Handgriffe versehen ist. Sie wird nicht nur zur Eröffnung der Schädelhöhle, sondern auch der Augen- und Nasenhöhle, und selbst der Brusthöhle, wenn die Rippenknorpel verknöchert sind, gebraucht.

Zu anderweitigen anatomischen Untersuchungen, wie z. B. zum Durchsägen des ganzen Kopfes, des Gehörorgans u. s. w., ist die Bogensäge, deren Gestell so eingerichtet ist, dass man breitere oder schmälere, dünnere und dickere Blätter einschrauben kann, die zweckmässigste.

2. Der Hirnschalbrecher, oder das Elevatorium, ein Hebel, womit die durchsägte Hirnschale losgebrochen wird. Ausser dem gewöhnlichen ist derjenige der bequemste, welcher die Form eines kurzen, stumpfen

Meissels hat, der mit einem queren, festen, hölzernen oder stählernen Griff versehen ist.

3. Ein starker Meissel oder Stemmeisen und Hammer zum Auf- und Durchbrechen der Knochen, wo man mit der Säge nicht zukommen kann: beim Öffnen der Rückenmarkskanäle, der Augenhöhle u. s. w. Kleinere und feinere Meissel dienen zur Bearbeitung des Gehörorganes, zum Aufbrechen kleinerer Knochenkanäle u. dergl. Übrigens ist der starke Meissel auch als Hebel zu gebrauchen.

4. Das Hirn- oder Gehirnmesser, ein langes, etwas breites, dünnes, an der Spitze abgerundetes, zweischneidiges Messer, ist bei der Zergliederung des Gehirns nur im Anfange zu gebrauchen, und kann von dem grössern anatomischen Messer zu diesem Behufe ersetzt werden.

5. Die Injectionsspritze, ein nothwendiges, anatomisches Werkzeug, welches von verschiedener Art und nicht selten künstlich zusammen gesetzt ist. Mehreres davon, wenn von den Einspritzungen der Gefässe die Rede ist.

c) Zu dem anatomischen Hausrathe oder den Geräthschaften des anatomischen Theaters, zählt man diejenigen Werkzeuge, welche der Zergliederer entweder zu gewissen Arbeiten gebraucht, oder Andere unter seiner Aufsicht gebrauchen lässt, oder zu gewissen Nebenarbeiten anwendet. Diese sind:

1. Der Streichriemen und der Wetzstein, welche der Zergliederer bei seinen Arbeiten nicht lange entbehren kann, indem stumpfe Werkzeuge nichts Gutes

hervorbringen; beide müssen auch von der feinsten und besten Beschaffenheit sein.

2. Vergrösserungsgläser oder Loupen. Sie sind bei den anatomischen Untersuchungen für den Zergliederer von grosser Wichtigkeit; jedoch bediene er sich derselben nur mässig und wenn es die Nothwendigkeit erheischt, indem sie bei dem zu häufigen Gebrauche dem gesunden Auge wesentlich nachtheilig werden. Vorzüglich gehört hierher: ein gutes, einfaches Mikroskop, oder das so genannte Suchglas und ein gutes, zusammengesetztes Mikroskop.

3. Die Bohrmaschine, welche zur Verfertigung künstlicher Skelete gebraucht wird, und von verschiedener Art sein kann. Die einfachste ist diejenige, welche an dem Tische vermittels eines Schraubenhakens befestigt werden kann, und aus Eisen oder Stahl gearbeitet ist. Sie besteht aus einem queren Grundstück, von der Dicke und Breite eines Fingers, aus welchem verhältnissmässig zwei senkrechte Säulen oder Schenkel in die Höhe gehen, die oben eine hölzerne Rolle zwischen sich fassen; an dem hintern Ende derselben befindet sich ein Messingblatt mit einer Vertiefung, welche an einem viereckigen, dann rund und spitzig auslaufenden Keil, welcher durch den hintern Schenkel geschoben und fest geschraubt werden kann, läuft; an dem vordern Ende eine messingene Nuss mit einem viereckigen Loch, welche durch den vordern Schenkel des Gestelles geht, und die Knochenbohrer aufnimmt. Diese sind an dem hintern Ende starke viereckige, dann grössten Theils weit dünnere und runde, und vorn mit einem nach Verhältniss breitern,

zweischneidigen und spitzig auslaufenden Ende versehene stählerne Stäbe, welche von verschiedener Länge und Stärke sein müssen. Das hintere Ende einen halben Zoll lang wird in die Nuss der Rolle gesteckt; der verschiedentlich dickere, oder dünnere runde mittlere Theil ist von einem und einem halben, bis drei Zoll lang, die zwei bis drei Linien lange Spitze ist mehr oder weniger breit, nach Verhältniss der zu machenden Löcher. Über der Rolle wird ein Bogen gespannt, welcher die Rolle, und vermittels dieser den Bohrer in Bewegung setzt, und an welchen der Knochen angehalten wird. Ich bediene mich noch einer zweiten Art Bohrmaschine zum Löcherbohren in Knochen bei grössern Präparaten, z. B. Gefässpräparaten, welche in Stative gebracht werden sollen, und mit welchen man an die erstere nicht herankommen kann. Diese Maschine ist ganz wie die erstere construirt, nur dass sie kleiner ist, und hinten an dem Grundtheile einen hölzernen Griff, und statt der Holzrolle eine kleinere Messingrolle hat.

4. Flach- und Spitzdrahtzangen, so wie eine Kneipdrahtzange, sind zum Zusammensetzen der Skelete unentbehrlich.

5. Draht von Eisen, Kupfer und Messing, von verschiedener Stärke, gehört theils zur Verbindung der Knochen in ein Skelet, theils zum Aufstellen der Präparate, welcher aber vorher geglühet sein muss.

6. Einige Feilen, Nagelbohrer, starker Hammer und Kneipzange und verschiedene Arten Nägel, welche theils zu ökonomischen, theils anatomischen Absichten gebraucht werden können.

7. Ein Leichenkorb, aus jungen Weiden geflochten, von der Länge, dass ein grosser Leichnam darin bequem liegen kann, und mit einem Deckel versehen; oder ein Leichenkasten von Brettern und derselben Form, in welchem, ohne besonderes Aufsehn zu erregen, die Leichname von ihrem Sterbeorte abgeholt werden; der erstere ist der zweckmässigste.

8. Das Scher- oder Rasirmesser, zum Abscheren der Haare an Leichnamen bestimmt.

9. Mehrere grössere und kleinere, mit Seitenleisten und zum Theil mit Rinnen versehene Präparirbretter; ihre Länge und Breite ist, nachdem es die einzelnen Theile oder ganze Leichname erfordern, welche man der Bequemlichkeit und Reinlichkeit wegen auf sie legt und bearbeitet, verschieden.

10. Verschiedene Bleichbretter von länglich viereckiger Gestalt mit Seitenleisten, vielen Löchern und senkrecht stehenden, fingerdicken Stäbchen versehen, damit das Wasser ablaufen kann und die Knochen in ihrer gegebenen Lage unverrückt liegen bleiben können, und von der Grösse, dass die sämmtlichen Knochen eines Leichnames gehörig Platz haben.

11. Mehrere grössere und kleinere hölzerne Unterlagen von verschiedener Form, um nach Bedarf Kopf und Brust des Leichnames mehr oder weniger erhöhen zu können.

12. Der Kopfhalter, ein ausgehöhlter, an seinem Rande mit einem flachen Ausschnitte versehener Klotz; deren mehrere vorräthig sein müssen.

13. Die Kopfschraube besteht aus einem verhält-

nissmässig starken Fussgestelle, und hat senkrecht stehende, oben nach der Gestalt des Kopfes ausgehöhlte Säulen, die sich mittels einer durch sie gehenden wagerechten Schraube von einander entfernen, oder einander annähern lassen, um dadurch den Kopf einzuschrauben und zu befestigen, wenn man vorzüglich ohne Gehilfen die Hirnschale aufzusägen hat.

14. Mehrere Augenhalter, kleinere und grössere, zu Menschen- und Kalbsaugen. Es sind mit einem Fusse versehene hölzerne Becherchen, von der Tiefe, dass sie das Auge halb umfassen, und nach unten ein durch den Fuss gehendes Loch zur Aufnahme des Sehnerven haben müssen.

15. Der Wärmekasten ist ein aus starkem, festem Holz gearbeiteter, mit Blei- oder Zinnplatten genau ausgekleideter, viereckiger, langer Kasten, und des leichten Fortbewegens halber mit vier kleinen Rädern versehen. Zweckmässig ist ein grosser, zur Erwärmung eines ganzen Leichnames, und ein kleiner, zur Erwärmung einzelner Theile.

16. Ein kupferner Kessel, um theils eine beträchtliche Menge Wasser zu erhitzen, oder Knochen und andere Theile auszukochen.

17. Irdene, gläserne, zinnerne und kupferne Gefässe von verschiedener Gestalt und Grösse zu verschiedenem Gebrauche, zum Auswässern präparirter Theile, zur Verfertigung der Einspritzungsmassen, zur Reinlichkeit u. s. w.

18. Verschiedene Fässer, Gelten und dergleichen hölzernes Geschirr zur Maceration der Knochen, Aufbe-

wahrung des Wassers, Fortschaffung abgeschnittener und unbrauchbarer Theile u. s. w.

19. Mehrere kleinere Mulden, in welchen beim Zergliedern die abpräparirten kleinern Theile gesammelt werden.

20. Mehrere Secirschürzen, der Reinlichkeit wegen, wozu man gewöhnlich schwarze Wachsleinewand wählt; diese aber brechen sehr bald und schützen dann wenig; daher diejenigen von schwarzer Leinewand, mit gleich daran befindlichen Ärmeln, und, wie das Leibchen gefüttert, weit dauerhafter und zweckmässiger als die erstern sind.

21. Leichen- und mehrere Handtücher, zur Bedeckung der Leichname und Abtrocknung der Hände und der Werkzeuge. Zweckmässig sind noch kleinere Handtücher, welche ein jeder Präparant beim Präpariren zur Erhaltung reinlicher Hände und Bedeckung seines Präparats erhält.

22. Mehrere Badeschwämme sind bei den anatomischen Arbeiten unentbehrlich.

23. Zwirn und Bindfaden dürfen niemals ausgehen, indem der erstere zur Unterbindung der Gefässe und anderer Kanäle, zum Aufhängen nasser Präparate, wozu Seide zweckmässiger ist, und zum Zusammennähen der Leichname nach pathologischen Sectionen gebraucht wird; der Bindfaden aber zum Verbinden der Weingeistpräparate und andern Dingen dient.

24. Ein hinlänglich starker Griffel von Silber, Messing oder Fischbein, zum Vorzeigen und Demonstriren trockner Präparate.

25. Ausserdem verschiedene **Sonden** aus Messing, Stahl oder Fischbein und **Borsten**. **Fischbein** wird auch zum Aufstellen trockner und nasser Präparate gebraucht.

26. **Wachs**, **Talg** und verschiedene **Farben** zu Injectionsmassen, auch noch **Terpentin**, **Harze** u. s. w., so wie **Hausenblase** und **Tischlerleim** zu feinen Injectionen und zu manchen andern Dingen dient.

27. **Kohlen** werden zum Schmelzen der Einspritzungsmassen, und der **Blasebalg** zum Aufblasen und zur Unterhaltung des Feuers gebraucht.

28. **Terpentinspiritus** wird theils zur Verdünnung der Einspritzungsmassen, theils zur Aufbewahrung verschiedener Präparate, theils zum Anstreichen trockener Präparate und zu vielen andern Dingen angewendet.

29. Das **Quecksilber** wird vorzüglich zur Einspritzung der Saugadern benutzt.

30. **Alkohol**, vorzüglich aber **Weingeist**, wird zur Aufbewahrung frischer Präparate am vortheilhaftesten angewendet.

31. **Weinessig** dient zu verschiedenen Absichten, und um eine Zeit lang die Präparate vor Fäulniss zu schützen.

32. **Lackfirnisse** dienen zur Erhöhung der Farben, und zur Abhaltung schädlicher Insekten bei trockenen Präparaten.

33. **Pinsel**, **Bürsten** und **Federwedel** werden zum Anstreichen und Reinigen trockener Präparate, und zum Abkehren der Gestelle gebraucht.

34. Allerlei Gerüste und Gestelle zum Trockenen und Aufstellen der Präparate.

35. Präparatengläser von verschiedener Gestalt, Weite und Höhe, müssen nebst den dazu gehörigen, hinlänglich starken Glasdeckeln stets in Bereitschaft gehalten werden.

36. Glaserkitt und Baumwachs wird zum Verschliessen der Präparatengläser mit ihren Deckeln gebraucht. Oder Schweins- und Kälberblasen, welche mit Bindfaden über die erstern gebunden, und dann mit Siegellack in Alkohol aufgelöst, übertragen werden.

37. Filzhüte und Fliesspapier, zum Filtriren der Flüssigkeit.

38. Korbholz oder starkes Leder, um es zwischen die Wirbelkörper des Skeletes zu legen.

39. Salzsäure, Salpetersäure, Arsenik- und Sublimatauflösung, ungelöschter Kalk, Pottasche, Alaun, Salz und dergl., können zu verschiedenen Zwecken gebraucht werden.

Es ist für den Anfänger, noch mehr aber für den Zergliederer von Profession nicht genug, mit diesen Werkzeugen gehörig umgehen zu lernen oder zu können, und die Theile, woraus der menschliche Körper zusammengesetzt ist, gehörig aufzufinden und zu behandeln, sondern er soll auch das, was er findet oder weiss, wiederum Andern mittheilen und dadurch allgemein nützlich werden, welches er aber nur durch richtige, deutliche und instructive Abbildungen erreichen kann, daher die bildenden Künste ein wichtiger Gegenstand für ihn sind.

Ist daher der Zergliederer ein geübter Zeichner, so wird er seiner Kunst und Wissenschaft mehr Vortheile als viele Andere verschaffen; sollte er aber seine Zeichnungen nicht selbst zu verfertigen im Stande sein, so ist doch so viel Kunstkenntniss von ihm zu verlangen, dass er die Theile, welche er der Hand des Künstlers übergeben will, kunstmässig zu bearbeiten, natürlich und geschmackvoll zu ordnen, und den Künstler hinlänglich zu beurtheilen, zu leiten und zu führen versteht.

Wahl der Leichname zu den verschiedenen anatomischen Zwecken.

Zur Untersuchung der verschiedenen Theile des menschlichen Körpers sind so viel als möglich die zweckmässigsten Leichname zu wählen. Die ersten und belehrendsten Zergliederungen müssen, wo möglich, an frischen, sich durch Grösse und Schönheit auszeichnenden Leichnamen geschehen, damit der Anfänger bald möglichst richtige Begriffe und Vorstellungen von den Vollkommenheiten derselben zu erwerben im Stande ist, und nur besonderer Absicht und des Mangels wegen dürfen minder vollkommene, übelgestaltete und abgezehrte zum Zergliedern angewendet werden. Die schicklichsten sind unstreitig die, welche entweder durch gewaltsame Todesart, oder plötzlich an Krankheit gestorben sind, und die erwähnte Eigenschaft an sich haben. Aber nicht immer findet sich hierzu die Gelegenheit, und man ist gezwungen, sich meistens mit an Krankheit Verstorbenen zu behelfen; dann muss man in der Auswahl vorsichtig sein, damit man nicht diejenigen zu anatomischen Arbeiten wählt, welche an

gefährlichen und leicht ansteckenden Krankheiten gestorben sind, wodurch, wie dieses mehrere traurige Beispiele beweisen, nicht selten die Gesundheit oder das Leben des Zergliederers in Gefahr kommt. Müsste aber, besonderer Umstände wegen, die Zergliederung an Leichnamen und ausserhalb des anatomischen Theaters, um entweder die Beschaffenheit einer gewaltsamen und tödtlichen Verletzung oder um die Ursache, den Sitz und die Natur einer tödtlich abgelaufenen Krankheit zu erkennen, angestellt werden, so müsste diese allerdings unter den oben angebenen Vorsichtsmassregeln geschehen, und unter andern auch so viel als möglich darauf gesehen werden, dass die Untersuchungen entweder in hohen geräumigen Zimmern, in welchen man Luftzug, und wo möglich in dem obern Raume anzubringen im Stande ist, oder, wenn es die Jahreszeit erlaubt, unter freiem Himmel angestellt werden.

Nicht alle, auch übrigens gut beschaffene Leichname sind für jeden Zweig der anatomischen Wissenschaft von gleicher Brauchbarkeit; daher eine, den Absichten gemäss kluge Auswahl der Leichname zu machen ist. — Für die Knochenlehre bedarf man Leichname von allen Altern, von dem zartesten Embryo bis zum höchsten Alter, um sich von dem Entstehen der Knochen bis wieder zum Abnehmen derselben zu unterrichten. In der erstern Hinsicht wählt man von dem zarten Embryo bis zum achtzehnten oder zwanzigsten Lebensjahre, weil in dieser Periode die Bildung der Knochen anfängt und vollendet wird; um aber das Abnehmen derselben, oder ihre Krankheiten, oder ihre sonstigen Eigenthümlichkeiten kennen

zu lernen, muss man alle Körper wählen. Zur Untersuchung der vollkommenen Knochen und zur Verfertigung der künstlichen und natürlichen Skelete, passen abgezehrte, aber wohlgebaute Körper, und zu den erstern vorzüglich 20 — 30jährige Personen, zu den letztern aus jedem Alter. Um sich von dem Unterschiede der Knochen des männlichen und weiblichen Gerippes zu überzeugen, sind auch die Knochen von beiden Geschlechtern zu untersuchen.

Zur Darstellung der Bänder und Muskeln, und zur Demonstration derselben sind junge, ausgebildete, starke und wenig fette Leichname vom mittlern Alter (30 — 40 Jahr alte), und am besten vom männlichen Geschlechte zu wählen. Erhängte oder ersäufte, oder durch Dampf erstickte, oder an der Gelbsucht verstorbene, sind die passendsten zur Demonstration der Muskeln, indem an diesen auch die kleinsten Muskeln schön roth sind; die kleinen und feinen Muskeln zur Erhöhung der Farbe mit Weinessig oder einer Auflösung von Salpeter zu benetzen, ist von wenig Nutzen.

Zur Untersuchung und Darstellung der Eingeweide sind Leichname von allen Altern und von beiden Geschlechtern erforderlich, vorzüglich aber zur Demonstration derselben solche, welche nicht an chronischen Krankheiten gestorben sind; daher Selbstmörder oder Hingerichtete zu dieser Absicht am schicklichsten sind, indem man hier eher voraus setzen kann, dass man diese Theile in ihnen gesund antrifft. Die Untersuchung der ungebornen als auch gebornen Kinder, ist auch vorzüglich in gerichtlicher Hinsicht nöthig, indem ihre Eingeweide mit besonde-

rer Achtsamkeit zu untersuchen und anzusehen sind, da in ihnen bis zum Alter wichtige Veränderungen Statt finden.

Zur Darstellung der Gefässe, wobei der Leichnam vorher künstlich injicirt werden soll, vermeide man sehr fette und alte Körper, dagegen wähle man besonders junge, fettlose Körper, in welchen man keine Zerstörungen oder auch widernatürliche Beschaffenheit der Gefässe durch vorherige Krankheiten voraussetzt. Leichname von Menschen, die durch einen allgemeinen Blutverlust gestorben sind, wie z. B. bei Enthaupteten oder die sich selbst die Kehle abgeschnitten haben, eignen sich wegen der dadurch bewirkten Leere der Blutgefässe, wenigstens die unverletzt gebliebenen Theile zur Gefässinjection. Alle Leichname von Personen, welche an Entzündungen, Vereiterungen oder Verstopfungen der Eingeweide gestorben sind, dessgleichen Erfrorne oder vom Schlage Getroffene, so wie auch Erhängte, Ersäufte oder überhaupt auf eine andere Weise Erstickte, sind zu dieser Absicht unpassend, indem das Blut in den Adern dieser Körper, und vorzüglich an manchen Stellen sehr angehäuft ist, oder die Gefässe verstopft oder zerrissen sind, und daher die Einspritzung schicklicher Injectionsmassen, ohne welche keine vollständige Gefässpräparation geschehen kann, nicht gut von Statten gehet. Auch die Leichname derer, welche durch innere Verletzungen, entweder durch den Degen, oder durch die Kugel, oder durch natürliche Zerreissungen umgekommen sind, sind ebenfalls, wenn die verletzten Gefässe nicht ohne Nachtheil unterbunden werden können, zur allgemeinen Einspritzung unpassend, dagegen passen sie sehr gut zur Einspritzung einzelner Theile. Zur all-

gemeinen Injection passen hingegen Leichname von Kindern und jungen Personen, indem von der Geburt an bis zum achtzehnten Jahre hin, wenn übrigens nicht Krankheiten eine Ausnahme machen, die Gefässe ausdehnbar und frei sind, leicht also der eingespritzten Masse nachgeben, freien Durchgang verstatten und allgemeine Anfüllung erlauben. Übrigens können die nicht injicirten Stämme, Äste und grössern Zweige der Gefässe an Leichnamen von jedem Alter und jeder Beschaffenheit dargestellt, und ein Gegenstand der Untersuchung werden.

Zur Darstellung der Nerven sind im Allgemeinen magere, fettlose Körper zweckmässiger als fette, indem der Mangel an Fett das Aufsuchen und Blosslegen derselben erleichtert; obgleich ihre Untersuchung an und für sich schwer ist, so ist hier doch die wenigste Auswahl zu beobachten; es können dazu mehreren Theils Leichname, dis ausserdem wenig oder gar nicht zu andern Präparationen zu gebrauchen sind, angewendet werden. Denn alte, hagere, abgezehrte, und nach Umständen selbst gebrechliche und übelgebaute Körper, sind dieser Absicht angemessen, ja alte verdienen sogar den Vorzug, indem die Ursprünge und feinen Zweige der Nerven nicht so leicht abreissen, wie bei Kindern und jungen Personen, und überhaupt fester und zum Theil grösser sind. Auch Leichname von wassersüchtigen Personen sind fast mit eben demselben Vortheile zu gebrauchen, weil die Nerven sich durch ihre erhöhte weisse Farbe auszeichnen, und sich wegen des leicht nachgebenden Zellgewebes, auch leicht entwickeln lassen. Dagegen sind zur Darstellung der Ganglienerven junge fettlose Körper wegen der leichtern

Trennung des Zellgewebes und des Brust- und des Bauchfelles, und weil überhaupt die die Nerven verbergenden Theile leichter als in alten Körpern wegzunehmen sind, die passendsten.

Erhaltung des Leichnames.

Die Erhaltung des Leichnames, sowohl im Ganzen als auch in seinen Theilen, so lange solches für den Zweck der anatomischen Zubereitung und Demonstrationen erforderlich ist, erheischt eine besondere Berücksichtigung. Daher ist die Winterszeit und überhaupt kalte Witterung, so wie ein Local, das der Einwirkung der Sonnenstrahlen weniger ausgesetzt ist, der anatomischen Arbeit förderlich. Denn die Fäulniss, welche nach der Beschaffenheit nicht nur der Atmosphäre, sondern auch der des Körpers selbst, bald später, bald früher eintritt, ist nicht nur der Reinlichkeit und der Gesundheit nachtheilig, sondern vereitelt auch die gewissen Absichten des Zergliederers. Desshalb ist es nöthig, seine Untersuchungen so bald als möglich nach dem Tode anzustellen, ehe die Fäulniss zu sehr überhand nimmt. Bei der Voraussetzung, dass sich die Untersuchungen in die Länge ziehen, müssen diejenigen Theile, die der Zerstörung durch die Fäulniss am frühesten unterliegen, namentlich: die Verdauungsorgane, die Lungen und das Gehirn, so wie überhaupt die Eingeweide der Bauch- und Brusthöhle, nachdem diese Höhlen zeitig genug geöffnet sind, untersucht und herausgenommen werden, oder man sucht durch Aufschlagen von kaltem Wasser, welches auch mit Essig oder Weingeist vermischt wird, der Fäulniss in diesen

Theilen eine Zeit lang Einhalt zu thun. Überhaupt wird durch die zeitige Aufschlitzung der Venen, Fortschaffung der Feuchtigkeiten aus dem Körper und der Theile, welche für die gegenwärtige Absicht unnütz sind, zeitige Trennung der Theile von dem übrigen Körper, welche man einer besondern Zergliederung zu unterwerfen gedenkt, die Abhaltung der schnellen Fäulniss gar sehr erleichtert. Es muss nach jedesmaliger Arbeit der zu bearbeitende Theil, in Tücher eingewickelt, an einen Ort gebracht werden, welcher entweder durch die Natur oder Kunst kalt gemacht werden kann. Überhaupt muss man sich hüten, mehrere Körpertheile von der Haut und den umhüllenden Theilen zu entblössen, als man in einem Tage, oder doch am folgenden rein zu präpariren gedenkt, damit das Austrocknen der Theile an der Luft, wodurch sie in ihrer natürlichen Form unscheinbar werden, abgewendet wird. Muss die anatomische Arbeit unterbrochen, oder müssen Theile zur Demonstration voraus bearbeitet werden, so bringt man alle präparirten Theile in ihre natürliche Lage, bedeckt sie entweder wieder mit der desshalb nur zurück gelegten Haut, die man dann auch wohl zusammen näht, oder am besten man wickelt sie so lange, als die Theile ihre natürliche Feuchtigkeit haben, in trockne Tücher genau ein; nachdem dieselben zu trocken werden, kann man sie mit mässig angefeuchteten Tüchern einwickeln, und dann einige Zeit vor der Demonstration sie der Luft aussetzen, wodurch sie, vorzüglich die Muskeln, ihre natürliche Farbe behalten; denn die aufgedeckte Haut, welche in ihrer Zellhaut eine eigne Feuchtigkeit enthält, verändert in kurzer Zeit die Farbe

der Muskeln, noch mehr aber alle Feuchtigkeiten, welche man als der Fäulniss widerstehende Mittel, wie: Essig, Weingeist, Chlorkalk u. dergl., — diese verändern mehr oder weniger die Farbe; daher sie nur um die Fäulniss eine Zeit lang aufzuhalten benutzt werden können. Theile, welche zur Anfertigung anatomischer Präparate bestimmt werden und eine lange Zeit zur Bearbeitung gebrauchen, müssen bald möglichst in Flüssigkeiten, welche sich zur Aufbewahrung eignen, als: vorzüglich Weingeist u. dergl., gelegt werden. Die anatomische Beschäftigung mit einem Leichname kann überhaupt so lange fortgesetzt werden, bis unter der fortwährenden Fäulniss die Theile ihren Zusammenhang zu verlieren anfangen, und unter den nöthigen Vorsichtsmassregeln ist die Ausdünstung derselben den Zergliederern, laut Erfahrung, nicht gefährlich. Zu diesen Vorsichtsmassregeln gehöret zunächst die Entfernung aller, zur anatomischen Untersuchung weiter nicht gehörigen, oder zu derselben nicht mehr fähigen, faulen Theile.

Reinigung der Leichname.

Ehe der Zergliederer zur Section eines Leichnames und zur Bearbeitung einzelner Theile desselben schreitet, muss er vor Allem auf die Reinigung desselben sehen, alles Ekel Erregende fortschaffen oder bedecken lassen, überhaupt die möglichste Sauberkeit beobachten. Nächst dem Abscheren der Kopf- und Barthaare, ist die Abwaschung des ganzen Leichnames, die Reinigung des Mastdarmes und der Harnblase durch wiederholtes Einspritzen und Ausdrücken, um den Unrath wegzubringen, und üblem

Geruche vorzubeugen, nöthig; Flüssigkeiten, welche aus der Nase und dem Munde sich ergiessen, müssen sorgfältig weggewischt werden, oder wenn noch unverdaute Speisen und Getränke aus dem Magen in die Mundhöhle getreten sind, oder durch Druck auf die Magengegend wieder dahin gelangen, müssen dann unter zweckmässiger Stellung des Leichnames vor der Zergliederung entfernt werden; wenigstens muss man, wenn nicht Alles durch Druck auf der Magengegend herausgeschafft werden kann, durch Einbringung eines hinlänglich grossen Schwammes in den Schlundkopf das Hervortreten derselben verhütet werden, damit nicht unter dem Zergliedern diese durch zufälliges Austreten Ekel und Störungen verursachen. Widerliche äusserliche Verletzungen durch Geschwüre oder Wunden oder andere, noch an dem Leichname befindliche Schäden, welche dem Anfänger der Zergliederungskunst und dem Zuschauer auffallend sind, müssen so viel als möglich dem Anblicke entzogen werden. An Wassersüchtigen macht man vor der Zergliederung kleinere oder grössere Einschnitte in Gegenden, wo das Wasser aus- und in untergesetzte Gefässe einfliessen kann; den Überrest, welcher beim Zergliedern zum Vorschein kommt, muss man mit Schwämmen auffangen und von Zeit zu Zeit gehörig entfernen. Diese Reinigung, welcher man bei Privatsectionen nicht immer ganz nachkommen kann, doch aber so viel als möglich nahe kommen muss, darf auf dem Secirsaale nie fehlen.

Ort der Zergliederung.

Die Zergliederung selbst muss in einem hellen, kalten oder kühlen und ungeheizten, oder, wenn die Strenge der Jahreszeit diess nicht zulässt, in einem nur mässig geheizten Locale verrichtet werden; ein helles, mit hohen Fenstern versehenes Zimmer leistet bei Aufsuchung der kleinsten Theile des menschlichen Körpers grosse Vortheile; bei angezündeten Lichtern zu präpariren ist für den Zergliederer und für den Zuschauer immer nachtheilig, ungerechnet die Unreinigkeit und Unordnung, die durch sie hervor gebracht werden. Das meiste Licht muss über den Kopf der Leiche, und auf der entgegengesetzten Seite des Zergliederers einfallen, um die Führung seiner Schnitte deutlich zu bemerken. Nicht immer, vorzüglich bei Privatsectionen, entspricht das Local der Anforderung; wenn daher das Licht nur von einer Seite, auch wohl nur mässig herein fällt, ist man genöthigt, dem Leichnam verschiedene Richtungen zu geben.

Lage des Leichnams.

Der zur Zergliederung bestimmte Leichnam muss, nachdem er zuvor gehörig gereiniget worden ist, in eine, das sittliche Gefühl nicht beleidigende, passive Lage gebracht werden, eine Anforderung, deren Nichtbefriedigung die Würde der Kunst herabsetzt. Die etwanigen Ausnahmen von dieser Lage müssen lediglich von den besonderen Zwecken der anatomischen Technik bedingt sein. Die Leichname müssen auf feste, weder zu hohe noch zu niedrige Tische, oder zur grössern Bequemlichkeit auf

bewegliche Tische gelegt werden, am besten auf solche, die sich nicht nur um einen festen Punkt bewegen, sondern auch, vermöge einer Schraube, bald erhöhet, bald erniedriget werden können, wodurch man eine Bewegung nach allen Richtungen erhalten, und seiner Absicht gemäss benutzen kann. Bei der zu hohen Lage des Leichnames hat der Zergliederer die Unbequemlichkeit, dass er nicht zu allen Theilen des Leichnames zweckmässig gelangen und dieselben nicht genau untersuchen kann; bei der zu niedrigen Lage wird wegen der zu tiefen Herabbeugung bei anhaltender Untersuchung nicht nur der Andrang des Blutes gegen den Kopf vermehrt, wodurch Betäubungen entstehen, wozu sich noch Rückenschmerzen gesellen, sondern es würde auch bei manchen Untersuchungen der eigne Körper beschwerliche, oft lächerliche Stellungen annehmen müssen, wodurch nicht nur die Zuschauer, sondern auch die eigne Verrichtung verlieren müssten. Unter dem Nacken und den Lenden muss eine mässig hohe Unterlage angebracht werden, wodurch der Leichnam eine festere Lage bekommt; dann wird derselbe, nachdem er nochmals wegen der Reinlichkeit besehen worden ist, mit einem hinlänglich grossen leinenen Leichentuch bedeckt, bis er entweder zur allgemeinen Section, d. h., bloss zur Untersuchung der Eingeweide der drei grossen Körperhöhlen, auch wohl des Halses, oder zur speziellen Section, d. h., zur Untersuchung aller oder auch einzelner Abtheilungen des Körpers, theils zur Zubereitung von Präparaten, theils zu Demonstrationen, theils zur Übung im Zergliedern und zu eignem Unterricht für angehende Zergliederer (Präparanten), übergeben wird.

Anstellung der angehenden Zergliederer.

Die erste Anstellung der Anfänger in der Zergliederungskunst an einem Leichname, an welchem immer mehrere zugleich angestellt werden, ist nicht gleichgiltig, damit durch eine zweckmässige Anstellung nicht nur die Leichname auf das best möglichste benutzt werden, (welches um so nothwendiger wird, wenn dieselben nicht überflüssig sind, oder wohl gar zuweilen mangeln), sondern auch die Angestellten zugleich eine anschauliche Übersicht von den an der Oberfläche des Körpers liegenden Theilen und ihrem Zusammenhange erhalten. Zuerst werden gewöhnlich den Anfängern Muskeln (wo möglich die der Brust und der Gliedmassen), als die weniger künstlich darzustellenden Theile, zur Bearbeitung gegeben, wobei sich der Anfänger die erste mechanische Fertigkeit, das Messer nach den Regeln der Kunst zu führen, zu erwerben suchen muss. Eine bestimmte Ordnung, nach welcher die Anfänger die Muskeln, oder andere Organe der verschiedenen Abtheilungen, ob sie nämlich die der Gliedmassen oder die des Unterleibes u. dergl. zuerst bearbeiten sollen, lässt sich hier, wegen Benutzung vorzüglich hierzu passender Leichname nicht ganz berücksichtigen, sondern sie müssen mit diesen nach Umständen wechseln. Nur dann, wenn ein Anfänger sich schon einige Fertigkeit im Zergliedern erworben, oder von Natur ein mehr mechanisches Talent hat, kann man den Anfänger mit der Präparation der Muskeln auch die der grössern Gefässe und Nerven, vorzüglich die der Gliedmassen, so wie zuletzt die der Bänder verbinden lassen.

Nächst dem übergibt man ihm die Eingeweide der Brust, des Unterleibes und des Beckens, und zwar zuerst herausgenommen und ohne auf die kleinern Gefässe und die Nerven Rücksicht zu nehmen, damit er sie zuvörderst nach ihrem allgemeinen Umfange und Verhältnisse kennen lernt; hat er einige Übung erlangt: so lässt man ihn dieselben in ihrer Lage und in Verbindung mit den Gefässen und Nerven darstellen und auch dieselben selbsteigen herausnehmen. Die Präparationen der Gefässe und Nerven, vorzüglich die des Rumpfes und des Kopfes, so wie die des Gehirnes und der Sinneswerkzeuge, verlangen einen Geübtern; daher die Präparationen solcher Theile erst später, nach Erlangung einer grössern mechanischen Fertigkeit des Anfängers, zugelassen werden können. Die Darstellung der Grundgewebe des menschlichen Körpers und der der verschiedenen Systeme, welche der Anfänger aus dem Vortrage der allgemeinen Anatomie kennen muss, und welche der Prosect. *Dr.* Weber in Bonn, Zergliederungsk. des menschl. Körpers, S. 8, zuerst dargestellt wissen will, setzt bei den Meisten schon einen geübtern Zergliederer voraus, daher der Anfänger nur bei der Präparation der verschiedenen Systeme und bei einiger Übung auf diese geleitet werden kann. Endlich soll der angehende Mediciner oder Chirurg, welcher den Secirübungen beitreten will, hinlängliche Vorkenntniss von den organischen Theilen des menschlichen Körpers nach ihrer Lage, Gestalt, Anzahl u. s. w. besitzen, welche er sich vorzüglich durch den fleissigen Besuch anatomischer Vorlesungen und Demonstrationen an Präparaten, durch das Lesen anatomischer Handbücher und durch gute und

getreue Abbildungen erwerben muss. Vorzüglich aber hat er mit den Secirübungen das Studium der praktischen anatomischen Handbücher, welche die Theile des Körpers nach ihrer natürlichen Lage abhandeln, zu verbinden. Nach dieser Ansicht und nach der gewöhnlichen Ordnung der anatomischen Vorträge, würde der Beitritt des Studirenden zu der praktischen Zergliederung erst in dem zweiten Winterhalbjahre des Studiums zu gestatten sein; allein auch dieses kann Ausnahme erleiden: denn er kann in dem ersten Winter beitreten, sobald er sich in dem vorhergehenden Sommerhalbjahre schon eine genaue Kenntniss von den Knochen erworben hat, eine zweckmässige Anleitung zum Seciren in dem Zergliederungssaale Statt findet, und er zwei Winter dazu verwenden kann.

Ordnung der Darstellung der Körpertheile zu Demonstrationen.

Die Ordnung der darzustellenden Theile des Körpers zu den anatomischen Demonstrationen hängt von Umständen und den Absichten des Lehrers, auch selbst von der Gelegenheit eines dazu passenden Leichnames ab. Ob man z. B. in Beziehung der Muskeln mit denen des Kopfes anfängt und allmälig nach unten geht, oder mit den Muskeln des Unterleibes den Anfang macht, dann zu denen der Brust, des Halses und des Kopfes, hierauf zu denen des Rückens und endlich zu denen der Gliedmassen übergeht, ist ziemlich gleichgiltig, wenn eine anatomische Anstalt mit hinlänglichen und passenden Leichnamen versehen wird und ist. Am zweckmässigsten ist die letzte Ordnung, vorzüglich wo Mangel an Leichnamen Statt fin-

det und man die Demonstration der Muskellehre so wenig als möglich unterbrechen will, indem dadurch die Eingeweide, welche der Fäulniss am leichtesten ausgesetzt sind, weit früher entfernt werden können. Eben so zweckmässig könnten zuerst die Eingeweide der Bauch- und Beckenhöhle, dann die der Brusthöhle, verbunden mit denen des Halses, dann das Gehirn und hierauf die Sinneswerkzeuge, dargestellt werden, allein diese Organe können, wegen ihres zusammengesetztern Baues und der ausgedehntern und längern Demonstration, die sie verlangen, nur allmälig und an verschiedenen Leichnamen bearbeitet werden. Die Gefässe und Nerven werden, wenigstens vollständig, nur an vorräthigen Präparaten, wegen ihres Aufwandes an Zeit, den die Präparation derselben verlangt, vorgetragen. Dessgleichen sind die Knochen und Bänder, welche gewöhnlich im Sommer vorgetragen werden, als Präparate vorräthig.

Vertheilung der Leichname.

Die Vertheilung des Leichnames, vorzüglich in Beziehung auf Muskeln, Bänder und Eingeweide, kann folgende sein: zwei der angehenden Secanten erhalten den Kopf in Verbindung mit dem Halse; zwei die obern Gliedmassen mit den Brust- und den oberflächlichen Rückenmuskeln; zwei die Bauchmuskeln, und zwei die obern Gliedmassen; die schon etwas Geübtern erhalten: einer die Brusteingeweide; einer die Verdauungsorgane und einer die Harnwerkzeuge in Verbindung mit den Genitalien. Diejenigen, welche Eingeweide erhalten, haben allerdings so lange zu warten, bis die Muskeln des

vordern Umfanges des Ober- und Unterleibes dargestellt worden sind, und nur späterhin, wenn die Muskeln, und vorzüglich die Brust- und Bauchmuskeln, von sämmtlichen Präparanten bearbeitet worden sind, oder überhaupt der Leichnam zur Darstellung der Muskeln sich nicht gut eignet, wird die Section oder Eröffnung der Höhlen von denen, welche die Eingeweide erhalten haben, auf der Stelle, unter Anleitung, gemacht. Bei kalter günstiger Witterung können noch, nachdem diejenigen, welche die Gliedmassen und die Eingeweide haben, in ihrer Arbeit so weit vorgeschritten sind, dass dieselben getrennt, ab- und herausgenommen werden können, zwei die Rückenmuskeln, von der dritten Lage an, präpariren; in diesem Falle aber können die Schlundkopf- und Gaumenmuskeln nicht berücksichtiget werden. Meistens werden diese letztern, und überhaupt die Halstheile, mit denen des Kopfes ein besonderer Gegenstand der Bearbeitung, wo es dann eben so zweckmässig ist, nach einer gewissen vorgeschrittenen Zergliederung, den Kopf von dem Rumpfe zu trennen. Nach der Darstellung der Muskeln kann ein jeder Secant die Bänder seiner Abtheilung bearbeiten, welches in chirurgischer Hinsicht nicht unwichtig ist, so wie er auch dadurch länger beschäftiget wird. Eben so kann späterhin immer nur Einer das Gehirn zum Zergliedern erhalten. Die Vertheilung in Beziehung auf Gefässe und Nerven ist im Allgemeinen von der obigen wenig verschieden; indem nur die Gefässe und Nerven der Verdauungs- und der Harnorgane und die der Genitalien nicht gut getrennt werden können. Wenn schon die Bearbeitung der Muskeln oder der andern Theile an

dem ganzen Leichname, von sämmtlichen Angestellten zugleich unternommen, anfänglich für dieselben etwas Unbequemes hat; so werden sie aber auch, durch die instructive und schöne Ansicht des Zusammenhanges der Organe herrlich belohnt. Bei dieser Bearbeitung haben sich die Nachbarn derjenigen, welche die Bauchmuskeln bearbeiten, nach diesen zu bequemen.

Die oben angegebenen, für die Präparanten bestimmten Abtheilungen des Leichnames werden von dem Lehrer der praktischen Zergliederung (wenigstens anfänglich) durch zweckmässige Hautschnitte bezeichnet, welche hinsichtlich der Muskeln durch die Haut bis auf die eigne Haut und Aponeurosen derselben und so gemacht werden, dass die Haut von den Muskeln kann herabgenommen werden, ohne dass man Nebenschnitte zu machen braucht, um die Muskeln in ihrem Umfange darzustellen, und auch die Haut leichter wieder zusammen genäht werden kann. Hinsichtlich der Gefässe und Nerven müssen die Hautschnitte flacher, nur bis durch die Lederhaut geführt werden. Der vordere Längenschnitt (*Fig.* 1. *A—A*), welcher von der Mitte des Scheitels des Kopfes über die der Stirn, der Nase, der Lippen, des Kinnes, des Halses, der Brust und des Unterleibes links dicht neben dem Nabel weg bis über den Schamberg herab gemacht wird, und mit welchen sich die folgenden Querschnitte durchkreuzen, scheidet vorn die rechte und linke Seite. Der obere quere Schnitt (*B—B*), welcher von der einen Achsel über die Schlüsselknochen hin zur andern Achsel geführt wird, scheidet den Hals und Kopf von der Brust; auf beiden Seiten führt man von dem

Ende dieses Schnittes zugleich einen Schnitt (*B — a*) über den vordern Theil des Deltamuskels, etwas schief nach innen, zum Oberarm, bis unter die Insertion des grossen Brustmuskels herab, wegen der Darstellung der Muskeln der Brust und der Theile der Achselhöhle. Der mittlere quere Hautschnitt (*C — C*) geht von der Gegend der Verbindung des sechsten Rippenknorpels mit dem Brustknochen nach beiden Seiten des Oberleibes herum und scheidet den Ober- und Unterleib. Der untere Hautschnitt (*D — D*), welcher bogenförmig um den Schamberg und auf beiden Seiten neben den äussern Genitalien nach hinten herum geht, scheidet diese von dem Unterleibe und den untern Gliedmassen; der schiefe Hautschnitt (*E — E*), welcher auf jeder Seite von dem vorigen längs dem Schenkelbogen (Poupartsches Band) und dem Hüftkamme nach aussen und hinten herum geführt wird, scheidet den Unterleib und das Becken mit den untern Gliedmassen.

Nachdem die Muskeln des vordern Umfanges des Körpers dargestellt worden sind und (zweckmässig) die Haut wieder zusammen geheftet ist, wird der Leichnam gewendet, und unter die Brust und den Unterleib werden Unterlagen (*g h*) gebracht, so dass der Rücken einen mässigen Bogen bildet und der Kopf etwas gegen die Brust gebogen ist; worauf zuerst der hintere Längenschnitt (*Fig. 2. A — A*) gemacht wird. Dieser fängt von dem obern Ende des vordern Längenschnittes auf dem Scheitel an und wird über den Nacken und auf den Dornfortsätzen der Wirbelsäule bis zum Steissknochen herab geführt. Die vordern Querschnitte

(*B — B*, und *C — C*), so wie die schiefen (*E — E*), welche längs dem Hüftkamme herum gehen, werden alle bis in den hintern Längenschnitt verlängert, so wie die Schnitte (*D — D*), welche um die Genitalien herum kommen, nun, etwas entfernt, um den After, sich dann allmälig einander nähernd, verlängert werden, bis sie in dem untern Ende des Längenschnittes auf dem Steissknochen zusammen fliessen. Schon bei diesen Hautschnitten, welche der Lehrer anfänglich selbst machen muss, gibt er den ersten praktischen Unterricht über die Führung und Haltung des Messers und der Pinzette, über die Trennung der Haut von den Muskeln, und überhaupt, wie sich die Secanten hierbei zu verhalten haben.

Der Prosector als Lehrer der Zergliederungskunst.

Bei dem ersten Unterricht in der praktischen oder technischen Anatomie, oder der Zergliederungskunst oder dem Seciren, sind die Anfänger oder Schüler in derselben zuerst auf folgende Momente aufmerksam zu machen.

Das Messer oder anatomische Bistouri, oder die Lanzette, wird beim Präpariren einzelner Theile zwischen dem Daumen und Zeigefinger, mit Unterstützung des Mittelfingers, wie eine Schreibfeder fest gehalten und nun die Schneide des Messers in mässig langen Zügen und mit einigem Nachdruck durch die zu trennenden Theile, welche mit der Pinzette, die ebenfalls wie eine Schreibfeder mit der andern Hand fest gehalten wird, möglichst

stark angezogen werden, geführt. Nur bei dem Hautschnitte, wozu man gewöhnlich ein mit einer gewölbten Schneide versehenes Bistouri wählt, wird dasselbe mit der ganzen Hand, aber so, dass der Zeigefinger auf dem dicken Rücken des Messers liegt, gefasst und kräftig durch die Haut mit langem Schnitte geführt, wobei man die Haut mit dem Daumen und Zeigefinger der andern Hand, welche gabelförmig ausgebreitet werden, anspannt, und mit diesen dem Schnitt folgt, bis er durch die Haut ganz durchgedrungen ist. Eben so wird das Brust- oder Knorpelmesser bei Trennung der Rippenknorpel oder wenn man sich desselben zum Hautschnitte bedient, gefasst.

Wegen Bequemlichkeit, Reinlichkeit und anderer Umstände muss der Zergliederer seine Hand nicht eher auf den Leichnam legen, als bis es die Noth erfordert, wie bei der Präparation der feinen Theile, wo eine zitternde Hand nachtheilig werden könnte; je geübter aber der Zergliederer ist, desto mehr wird er dieses vermeiden können. Daher der Schnitt mit freier Hand nicht nur vortheilhafter und der Kunst gemässer ist, sondern auch hierin geübt, wird der Mediciner oder Chirurg sich weit eher zu einem sichern Operateur bilden; sich der Schere statt des Messers, ausser zur Durchschneidung häutiger Theile oder Kanäle bedienen, wird dem Anfänger der Zergliederungskunst, nie eine sichere Hand zu führen, gewähren, abgesehen, dass es der Kunst ganz zuwider läuft und der Anblick unangenehm ist. Bei dem Hautschnitt und bei Trennung der Theile, welche die Natur von einander abgesondert und nur durch Zellgewebe mit einander verbunden hat, muss mit dem freien zugleich

ein ausgiebiger langer Schnitt verbunden sein, wozu man sich nicht der Spitze, sondern der Schneide des Messers bedient und den Schnitt eine Strecke fortführt, indem das öftere Ansetzen eine Unsicherheit oder vielleicht eine Unwissenheit verräth, der zierlichen Führung des Instruments zuwider und für den Mann von einiger Erfahrung unanständig ist; so wie dabei die Theile nie ganz rein dargestellt werden können. Nur bei manchen Theilen, wie z. B. bei der Trennung der Haut von der Sehnenhaube des Kopfes, bei Trennung einzelner Blätter häutiger Theile u. s. w., sind kurze Schnitte anwendbar und von Nutzen.

Bei allgemeinen Sectionen, wo der Zergliederer allein nur die Theile der Höhlen des Körpers zu untersuchen hat, muss er auf der rechten Seite des Leichnames, ausser wenn er mit der linken Hand mehr Fertigkeit als mit der rechten hat, auf der linken Seite stehen und nie, ohne hinlänglichen Grund, seinen einmal gewählten Standpunkt verändern, indem er von diesem zu allen, in den drei Höhlen enthaltenen Theilen bequem gelangen kann, und die vielfältige Veränderung des Standpunktes ihm keinen Vortheil bringt. Bei den speziellen Sectionen oder Secirübungen, wo den Anfängern einzelne Abtheilungen des Körpers zur Darstellung der einzelnen Organe derselben, um sich eine richtige und deutliche Ansicht von der Lage und dem Baue derselben zu verschaffen, übergeben werden, werden diese auf den verschiedenen Seiten der Abtheilungen angestellt; hier darf der Secant keinen Theil der Abtheilung eher verlassen oder zu einem andern übergehen, als bis er denselben

vollkommen rein und gut präparirt hat, weil man sonst keine Reinlichkeit und Deutlichkeit der Präparate und keinen vollständigen und richtigen Begriff von demselben erlangen kann, so wie es übrigens dem Charakter eines Zergliederers nachtheilig ist, wenn er flüchtig, unsauber und nachlässig dahin arbeitet.

Um aber rein, leicht und gut zu präpariren, muss man vorzüglich auf scharfe Werkzeuge seine Aufmerksamkeit richten, indem eine dicke, stumpfe Schneide mehr Gewalt, welche nicht jeder Theil duldet, voraussetzt, so wie eine rauhe Schneide mehr reisst; feine Schneiden hingegen, welche ein dünnes, glattes Instrument verlangen, dürfen desshalb nicht ausser Acht gelassen werden, damit man nicht unwissend Theile trennt oder zerschneidet, die der Absicht gemäss zu schonen gewesen wären.

Man darf nicht mehr von der Haut entblössen, als man in einem Tage oder zu einer festgesetzten Zeit rein zu arbeiten und gehörig zu untersuchen im Stande ist, weil nach dieser Zeit die Einwirkungen der Luft auf die Theile unverkennbar und nachtheilig sind; verlässt man vor Beendigung der Untersuchung seiner Abtheilung die Arbeit, so muss man die präparirten Theile in ihre Ordnung und vorige Lage bringen und sie mit der Haut, (welche wegen dieser Absicht so viel als möglich geschont werden muss) wieder genau bedecken, auch wohl, wegen mehrerer Sicherheit, sie wieder zusammen nähen und sie in Tücher einwickeln.

Die abgeschnittenen Fleisch-, Fett- und Hauttheile, sie mögen klein oder gross sein, langsam oder ge-

schwind sich ansammeln, müssen in die dazu bestimmten kleinen Mulden oder andere Gefässe geworfen und nach Umständen bald weggeschafft werden; sie dürfen nicht aus einander geworfen herum liegen oder gar auf den Leichnam gelegt werden. Eben so muss man sich beim Zergliedern vor Blutungen in Acht nehmen, indem sie nicht nur gewissen Arbeiten nachtheilig werden, sondern auch Schmuz und Fäulniss befördern; daher die grossen Gefässe unterbunden, die kleinern verletzten gut ausgedrückt, und das ausfliessende Blut mit einem mässig feuchten Schwamm weg gewischt werden muss. Die Hände müssen so viel als möglich rein gehalten werden, indem schmuzige und blutige Hände nicht nur den meisten Arbeiten nachtheilig sind, sondern sie werfen auf den moralischen Charakter des Zergliederers kein vortheilhaftes Licht; eine gewisse Reinlichkeit und Delikatesse beim Zergliedern ist eine Haupttugend, die der Secant nicht verletzen darf. Er darf den Leichnam zu keinem andern Zwecke, als zu dem der Belehrung benutzen und nicht mit demselben Frivolitäten oder Possen treiben, oder der Schamhaftigkeit und dem Wohlstande zuwider laufende Arbeiten in Gegenwart von Zuschauern, als Zerstümmelung des Körpers ohne Noth oder auf eine auffallende und ekelhafte Weise machen, indem sich dieses mit der Würde der Wissenschaft selbst, deren Charakter an sich nur ernst sein kann, nicht vereinen lässt, und er dann von den Zuschauern nur Verachtung und Spott seines Studiums und selbst seiner eignen Person erwarten kann.

Trennung der Haut.

Nachdem die Hautschnitte für jede Abtheilung des Körpers in Beziehung der Muskeln, wie oben angegeben worden ist, wobei nach den gegebenen Regeln das Messer mit voller Hand und nur der Zeigefinger auf den Rücken desselben aufgelegt, geführt und mit dem Daumen und Zeigefinger der Hand die Haut angespannt wird, gemacht worden sind, wird die Haut, welche anfänglich mit der Pinzette aufgehoben und allmälig mit langen Schnitten und mit der angegebenen Haltung der Instrumente, wie eine Schreibfeder, bis dahin losgetrennt, wo man sie, mit dem Daumen und Zeigefinger, über diesen letztern hinlegend, ergreifen und anspannen kann, wodurch sich eine grössere Fläche der Haut anziehen und mit längern Schnitten, und daher geschwinder, trennen lässt, von dem nächsten oberflächlichen Muskel, welcher dargestellt werden soll, aber nur so viel als nothwendig, um den ganzen Umfang desselben zu übersehen, los präparirt und zurück gelegt.

Präparation der Muskeln und Bänder.

Um einen Muskel darzustellen und rein zu präpariren, muss ausser der Haut, dem Fett, Zellgewebe und den Drüsen, auch die jeden Muskel umkleidende Muskelhaut mit weggenommen werden, wobei man dieselbe mit der Pinzette gelinde empor zieht und das Messer nach der Längenrichtung der Fleischfasern des Muskels selbst, jedoch etwas weniges mehr gegen die Muskelhaut gerichtet, führend, sie mit dem Zellgewebe allmälig losschnei-

det; hierbei sucht man die Muskelhaut so viel als möglich im Zusammenhange zu erhalten, da es im Gegentheil, wenn mehrere kleine Stücke zurückbleiben, schlecht aussieht, und, wenn man sie auch einzeln wegnehmen will, überdiess viel Mühe verursacht. Vorzüglich hat man sich an den Stellen, wo der Muskel in die Flechse oder Sehne übergeht, mit welcher die Muskelhaut genauer verbunden ist, in Acht zu nehmen; übrigens wird auch hier dieselbe in der Richtung der Fasern derselben weggenommen. Die Muskelhaut der oberflächlichen Muskeln mit der äussern Haut zugleich wegzunehmen, ist nur dem Geübten zu empfehlen. Sollen die Muskeln schön, rein und deutlich dargestellt werden, so kann man nicht auf die Gefässe und Nerven Rücksicht nehmen, sondern man muss so bald als möglich dieselben abschneiden und die benachbarten Theile schnell vom Blute reinigen. Ausserdem sind der Aufenthalt und die Beschwerlichkeiten, welche die Gefässe und Nerven bei der Präparation der Muskeln für den Anfänger verursachen, grösser als die Vortheile, welche man von ihrer Gegenwart zu erwarten hat, indem diese ein besonderer Gegenstand der Darstellung werden, und auch eine geübtere Hand voraussetzen. Werden sie aber mit den Muskeln zugleich dargestellt, so müssen ihre Stämme und Zweige zuerst vom Zellgewebe gereiniget werden, ehe man zur Reinigung der Muskeln, zu welchen dieselben sich verbreiten, übergeht. Am zweckmässigsten fängt man auf der Mitte des Muskels an, die Muskelhaut wegzunehmen und verfolgt sie dann nach den Rändern und andern Gränzen zu, bis die Insertionsstellen, wo die Enden der

Muskeln sich andern Theilen an- und einfügen, sichtbar gemacht worden sind. Ist auf diese Art ein oberflächlicher Muskel dargestellt, so geht man, wenn es nicht besondere Umstände verbieten, zu dem in gleicher Höhe oder Tiefe liegenden benachbarten Muskel über. Breite und zarte Muskeln, oder solche, welche keinen freien Rand haben, sondern überall dem Knochen und den benachbarten Muskeln anhängen und eine genaue und behutsame Präparation verlangen, werden nur an ihrer äussern Fläche präparirt und ihre Gränzen so viel als möglich sichtbar gemacht. Dagegen bemüht man sich bei den grössern und langen Muskeln, dieselben von allen Seiten zur Ansicht zu bringen. Um nun die innere Seite der breiten Muskeln oder ihre Verbindung mit tiefern Muskeln, so wie diese letztern selbst kennen zu lernen und darzustellen, werden vorzüglich die obern und dann gewöhnlich in der Mitte, mit mehreren, immer tiefer dringenden Schnitten durchschnitten, und zwar so, dass man mit den Fingern der linken Hand während des allmäligen Durchschneidens den nächsten Theil des Muskels nach sich zieht, damit sich der Schnitt erweitert und der Secant sehen kann, wenn er auf den darunter liegenden Muskel kommt. Nachdem der Schnitt durch den ganzen Muskel gemacht worden ist, werden beide Theile des Muskels, mit Zurücklassung des an der innern Fläche angehefteten Zellgewebes und Fettes, nach aussen und innen, oder nach oben und unten zurück gelegt oder auch nach Umständen ganz weggenommen. Bei langen Muskeln ist die Durchschneidung derselben nicht immer nöthig, indem sich dieselben, wie z. B. beim

Schneidermuskel, wenn sie der Länge nach getrennt sind, in die Höhe heben und dann nach innen und aussen zurückziehen und durch Haken anhängen lassen, oder sie werden an den Enden oder auch in der Mitte durchschnitten. Es darf daher ein angehender Präparant diese Trennung ohne Erlaubniss des Lehrers nicht eher machen, als bis er sich die Kenntniss erworben hat, zu wissen, wann und wo das Eine oder Andere zulässig ist, indem er sich Unbequemlichkeiten oder Nachtheile verursachen würde, wenn er sich blindlings die eine oder die andere Verfahrungsart ohne Unterschied zueignen wollte. Überhaupt müssen auch die Muskel- und Flechsenbänder so lange unzerschnitten erhalten werden, als man es nöthig findet, die Muskeln in ihrer Lage zu betrachten.

Nach der Darstellung und gänzlichen Entfernung der Muskeln werden die Bänder, welche der Fäulniss nicht so leicht ausgesetzt sind und im Allgemeinen weniger schwer, aber mühsamer als die Muskeln zu präpariren sind, einzeln dargestellt; sie können nur durch die genaue Wegnahme des ziemlich fest anhängenden Zellgewebes und der Muskelsehnen, die oft mit ihnen verschmolzen sind, deutlich und sichtbar gemacht werden.

Präparation der Kopf- und Halsmuskeln.

Es ist ziemlich gleichgiltig, ob die beiden Secanten, welche die Kopf- und Halsmuskeln darzustellen haben, mit den erstern oder den letztern anfangen; am zweckmässigsten ist zwar, wegen der baldigen Trennung des Kopfes von dem Rumpfe und mancher andern Ursachen, mit denen des Halses den Anfang zu machen. Der schon

früher erwähnte quere Hautschnitt (*Fig.* 1. *B — B*), welcher über die Schlüsselknochen und Achseln verläuft, so wie ein zweiter Hautschnitt (*b — b*), der nun nahe von der Gegend des Hinterkopfes der einen Seite, unter dem Ohre weg und längs dem untern Rande des Unterkiefers bis zu derselben Stelle der andern Seite gemacht wird, und die Hals- und Antlitzmuskeln scheidet, müssen immer etwas vorsichtig geführt werden, damit nicht die dünnen Bündel des breiten Halsmuskels, welche theils in der Haut der Brust und der Achsel entstehen, theils von dem Halse zum Antlitze sich fortsetzen, durchschnitten werden. Man präparirt nun die äussere Haut des Halses und zugleich, so viel als möglich, die Muskelhaut von dem breiten Halsmuskel (*M. Platismamyoides*) vorsichtig, wegen seiner Dünnheit, von oben und innen und allmälig zugleich nach unten und dann nach aussen bis ungefähr zur Mitte zwischen dem Hinterkopf und Zitzenfortsatze und hinter der Achsel los und legt sie zurück, wodurch der Muskel am Halse genau in seiner Lage zu sehen ist. Inzwischen hat der nächste Nachbar die Haut mit vorsichtiger Trennung von dem untern Theile des breiten Halsmuskels von der Brust zurück gelegt, wodurch dann die Entstehung des Muskels mit dünnern, einzelnen und ausgebreiteten Bündeln in der Haut der Brust und der Achsel sichtbar geworden ist. Die Bündel desselben, welche sich theils in die Haut des Antlitzes verlieren, theils in die Antlitzmuskeln übergehen, werden erst mit diesen dargestellt. Zuweilen findet sich oben dicht unter dem Kinne, in querer Richtung, der quere Kinn- oder Santorinische Muskel

(*M. traversus menti Santorini*). Beide breite Halsmuskeln, welche oben zusammenstossen, unten aber von einander entfernt sind, werden nun von unten nach oben getrennt und über das Antlitz zurück gelegt, worauf die Muskeln und andern Theile, welche am vordern Umfange des Halses liegen, zur Ansicht kommen und zum Theil mit vielem Fett und Zellgewebe umgeben sind; diese Theile nun im Zusammenhange dargestellt, gewähren eine der instructivsten Ansichten, und müssen daher nach den angegebenen Regeln durch Wegnahme der Muskelhaut und des sie umgebenden Zellgewebes bearbeitet werden.

Die Brust-Schlüsselbein-Warzenmuskeln oder die Kopfnicker (*M. Sternocleidomastoidei*), welche, wie bekannt, zwischen sich, dem Unterkiefer und dem Brustknochengriff den Kehlraum (*Interstitium jugulare*) bilden, sind die erstern darzustellenden Muskeln; worauf die zwischen ihnen liegenden oberflächlichen Theile zu präpariren sind, und zwar: oben, der vordere Bauch des zweibäuchigen Kiefermuskels; neben diesem, auf jeder Seite: die Unterkieferspeicheldrüse (*Glandula submaxillaris*) und das untere Ende der Ohrspeicheldrüse, mit einigen, an dieser nach vorn und unten liegenden Saugaderdrüsen; von dem Zungenknochen an abwärts: der Niederzieher und der obere Bauch des Rückwärtsziehers des Zungenknochens (*M. Sterno- et Omohyoideus*); ganz in der Mitte sieht man noch: den mittelsten Theil des Kehlkopfes, der Schilddrüse und des Halsendes der Luftröhre. Seit-

lich, am Halse herauf, werden der vordere Rand des Kappenmuskels, zwischen welchem und dem Kopfnicker, unten, der untere Bauch des Rückwärtsziehers des Zungenknochens und nach Entfernung mehrerer Gefässe, Nerven und Saugaderdrüsen, zum Theil der Schulterblattheber und der vordere und hintere Rippenhalter dargestellt.

Man muss nun den Kopfnicker entweder in der Mitte oder an dem untern Ende durch- oder abschneiden und zurücklegen, und dann diejenigen oberflächlichen Muskeln, die noch zum Theil von ihm bedeckt waren, vollends rein präpariren; ausserdem ist oben der hintere Bauch des zweibäuchigen Kiefermuskels darzustellen; und wer auf die am Halse liegenden Gefäss- und Nervenstämme Rücksicht nehmen will, der hat von aussen nach innen die innere Drosselvene, den Lungenmagennerven und die gemeinschaftliche Carotis und deren grösseren Äste; vor diesen den absteigenden Ast des Zungenfleischnerven, so wie hinter diesen, den Stamm des Ganglionnerven, den langen Herznerven, die untere Schilddrüsenarterie, den Zwerchfellnerven, die zwischen den Rippenhaltern hervorkommenden vordern Äste der vier untern Halsnerven und die Schlüsselknochenvene und Arterie zu berücksichtigen. Hierauf werden der Nieder- und der Rückwärtszieher des Zungenknochens durchschnitten und zurückgelegt, wodurch der Niederzieher des Kehlkopfes (*M. Sternothyreoideus*) und oben, der Schild-Zungenknochenmuskel (*M. Thyreohyoideus*) sicht-

bar werden, und nach Zurücklegung des erstern, kommt die Schilddrüse (*Glandula thyreoidea*), und des letztern, der Kehlkopf (*Larynx*) zur Ansicht.

Nachdem nun die aufgeführten Muskeln und andere Theile gehörig dargestellt worden sind, so kann man entweder den Kopf vom ersten Halswirbel und so überhaupt von dem Rumpfe trennen, oder man präparirt noch zuvor die Muskeln, welche zwischen dem Zungenknochen, dem Unterkiefer und dem hintern Theile der Basis des Schädels liegen. Nämlich den über dem vordern Bauche des zweibäuchigen Kiefermuskels und der Unterkieferspeicheldrüse liegenden Kiefer-Zungenknochenmuskel (*M. Mylohyoideus*), welcher mit dem der andern Seite in der Mitte durch einen schmalen sehnigen Streifen zusammen fiiesst, so dass beide eine breite Binde bilden, und daher eigentlich den Boden der Mundhöhle ausmachen. Die ihn von unten bedeckende Unterkieferdrüse wird erst rund herum vom Zellgewebe befreit und dann bis an den äussern freien Rand des Muskels zurück gelegt, indem von hier der Whartonische Gang der Drüse über denselben hin geht; dann wird der genannte Muskel, besser, beide zugleich, von dem Unterkiefer abgetrennt und gegen den Zungenknochen herab gelegt; worauf in der Mitte die beiden, dicht neben einander liegenden Kinn-Zungenknochenmuskeln (*M. Geniohyoidei*), und auf beiden Seiten derselben, die Unterzungenspeicheldrüse (*Glandula sublingualis*) zur Ansicht kommen; hierbei wird dann der Ausführungsgang der Unterkieferdrüse oder Whartonische Gang an der innern Seite der Unterzungendrüse hin, und der

Ausführungsgang der letztern oder Bartholinsche Gang dargestellt. Der eigenthümliche Heber des Zungenknochens oder Griffelzungenknochenmuskel (*M. Stylohyoideus*), dessen inneres unteres Ende schon bei der Präparation des zweibäuchigen Kiefermuskels zur Ansicht kommt, wird nun, indem der untere Theil der Ohrspeicheldrüse herauf gedrängt wird, an seinem Ursprunge von dem Griffelfortsatze des Schläfenknochens, so wie der von diesem Fortsatze entstehende Griffel-Zungen- (*M. Styloglossus*) und der Griffelschlundkopfmuskel (*M. Stylopharyngeus*) dargestellt; wobei nun sämmtliche Gefässe und Nerven weggenommen werden. Eben so können nun noch der Zungenknochenmuskel (*M. Hyoglossus*) und der Kinnzungenmuskel (*M. Genioglossus*) hierbei präparirt werden; der letztere liegt unmittelbar neben dem der andern Seite und über dem Kinnzungenknochenmuskel, welcher am Kinne losgeschnitten und herab gelegt wird, und der erstere wird schon sichtbar, wenn der Kieferzungenknochenmuskel herab gelegt worden ist.

Nunmehr wird die Luftröhre und der Schlund dicht über dem Brustknochen durchschnitten und sämmtliche Halstheile von den Halswirbeln und deren Muskeln bis oben herauf, so wie der Kopf aus der Verbindung mit dem ersten Halswirbel getrennt, indem man nahe unter der obern halbmondförmigen Linie des Hinterhauptsknochens sämmtliche Nackenmuskeln bis auf die Kopfverbindung mit dem Träger und dann das hintere Ausfüllungsband und die seitlichen geraden Kopfmuskeln durchschneidet; hierauf trennt man allmälig die Kapselbänder

des Kopfes, dann dicht neben dem Zahnfortsatz des zweiten Halswirbels, dessen Seitenbänder und über demselben das Aufhängeband, worauf man vollends das vordere Ausfüllungsband und die vordern geraden Kopfmuskeln dicht an der Basis des Schädels durchschneidet und sich dabei in Acht nimmt, den Schlundkopf nicht zu verletzen.

Der Kopf, an welchem noch der Schlund- und Kehlkopf mit dem obern Ende des Schlundes und der Luftröhre hängen, wird mit dem Antlitze auf den Kopfhalter gelegt, worauf man die Zusammenschnürer des Schlundkopfes (*M. Constrictores pharyngis*) behutsam präpariret und dabei die Griffelschlundkopfmuskeln noch näher beachtet. Hierauf wird die hintere Wand des Schlundkopfes von oben nach unten in der Mitte längs herab und oben dicht an der Basis etwas in der Quere durchschnitten und auf jeder Seite durch einen Haken nach aussen herüber gehängt; dann wird die Schleimhaut mit den zahlreichen, dicken Schleimdrüsen auf beiden Seiten von der Ohrtrompete an herab und von der obern Fläche des Gaumenvorhanges weg präparirt, wodurch die Heber des Gaumenvorhanges (*M. Levatores palati*) und der des Zäpfchens (*Azygos uvulae*) zur Ansicht kommen. Eben so nimmt man die Schleimhaut seitlich von der innern Fläche des Schlundkopfes und von dem Schlundkopfgaumenbogen (*Arcus pharyngopalatinus*) weg und es stellt sich dann der Schlundkopfgaumenmuskel (*M. Pharyngopalatinus*) dar.

Nachdem die Muskeln von dem Griffelfortsatze losgeschnitten und herabgelegt worden sind, so lässt sich

am obern Ende des innern Flügelmuskels herab steigend, der Bauch des Gaumenspanners (*M. Circumflexus palati*) bis dahin, wo er sich mit seiner Sehne um den Flügelhaken des Keilknochens herum schlägt, leicht verfolgen, worauf man den Kopf herum legt, die Kinnzungenmuskeln und die Haut, welche vom Unterkiefer zur untern Fläche der Zunge herüber geht, bis zum Flügelhaken abschneidet und die Zunge herablegt; dann nimmt man auch die Schleimhaut mit den Drüsen von der untern Fläche des Gaumenvorhanges und die von den Zungengaumenbogen weg, wodurch die Ausbreitung der Sehne des Gaumenspanners und der Zungengaumenmuskel (*M. Glossopalatinus*) sichtbar wird; so wie hierbei die Mandeln (*Tonsillae*), welche zwischen den beiden Gaumenbögen liegen, betrachtet werden können.

Nunmehr schneidet man den Schlundkopf und die Gaumenmuskeln und überhaupt die Partie der bisher genannten Theile von dem Kopfe ab, um bequemer noch die Muskeln des Kehlkopfes zu präpariren. An dem vordern Umfange des Kehlkopfes und der Luftröhre, kann man erst die Schilddrüse (*Glandula thyreoidea*) betrachten und dann wegnehmen, worauf die Ring-Schildknorpelmuskeln (*M. Cricothyreoidei*) und die Schild-Zungenknochenmuskeln (*M. Thyreohyoidei*) dargestellt werden. Dann legt man den Kehlkopf und die daran hängenden Theile herum, befestiget oben und unten durch Haken dieselben, und nimmt nun die Schleimhaut, welche an der hintern Fläche des Kehlkopfes herab steigt, genau weg, und trennt die kleinen

Hörner des Schildknorpels von dem Ringknorpel, dessen Hälften durch Haken etwas aus einander gezogen und befestiget werden, wodurch nun die hintern und die seitlichen Ring-Giesskannenknorpelmuskeln (*M. Cricoarytaenoidei postici et laterales*) und die Schild-Giesskannenknorpelmuskeln (*M. Thyreoarytaenoidei*), so wie die schiefen und der quere Giesskannenknorpelmuskel (*M. Arytaenoidei obliqui et Arytaenoideus transversus*) auf eine leichte Weise dargestellt werden können.

Die tiefen Halsmuskeln, welche unmittelbar an der vordern Fläche der Halswirbel liegen und meistens sich an dem Kopfe befestigen, werden am zweckmässigsten mit der Darstellung der Rückenmuskeln verbunden.

Kopfmuskeln.

Nach der Präparation der bisher erwähnten Muskeln und andern Theile und der Entfernung derselben, lassen sich die Kopfmuskeln bequemer und leichter darstellen. Es wird zuerst ein flacher Längenhautschnitt, wenn er nicht schon vom Anfange an gemacht worden ist, von dem Nasenrücken an über die Stirn und den Scheitel weg bis zum Hinterhauptshöcker, und ein querer Schnitt (*Fig.* 2. *C—C.*) von dem Ohre der einen Seite über den Scheitel weg zu dem der andern Seite gemacht, so dass sich die Schnitte auf dem Scheitel durchkreuzen und die Haut in zwei vordere und zwei hintere Lappen eingetheilt wird. Hierauf nimmt der eine Präparant zuerst den vordern und der andere den hintern Lappen mit kurzen Schnitten und Behutsamkeit nach vorn und nach

hinten herab und so weg, dass er immer eine Fettfläche behält; denn so bald die innere Hautfläche mit einer glatten Haut bedeckt wird, so ist die Sehnenhaube, welche aufs genaueste geschont werden muss, mit weggenommen; dann wechseln die Präparanten, indem nun der erstere den hintern und der zweite den vordern Lappen so weit als möglich und bis derselbe sich spannt, herab präparirt, worauf der quere Schnitt über dem Ohre, vor und hinter demselben herab verlängert wird und die Hautlappen weiter verfolgt werden. Die vordern Lappen müssen bis zum geraden Rande des obern Augenliedes und vor dem Ohre nach innen herüber, so dass die ganze Schläfengegend frei ist, verfolgt werden und die hintern Lappen verfolgt man bis etwas unter die obere halbmondförmige Linie des Hinterhauptsknochens und der Spitze des Zitzenfortsatzes des Schläfenknochens; wobei man zugleich, die Haut scharf anziehend und allmälige kurze Schnitte mit Behutsamkeit machend, den Stirn- (*M. Frontalis*) und den Hinterhauptsmuskel (*M. Occipitalis*) und den Heber des Ohres (*M. Attollens auris*) so wie den obern Theil des Schliessmuskels der Augenlieder, rein präpariret; dann stellt man, den vor dem Ohre liegenden, sehr dünnen und kleinen Vorwärtszieher (*M. Attrahens auris*) und die hinter dem Ohre liegenden zwei oder drei Rückwärtszieher des Ohres (*M. Retrahentes auris*) dar. Nimmt man die Haut vom Ursprunge des äussern Ohrsaumes oder Leiste nach vorn und oben herum weg, so zeigt sich der kleine und der grosse Saummuskel (*M. Minor et Major helicis*), so bald dieselben nicht fehlen; nach Weg-

nahme der Haut von der vordern und der hintern Ohrklappe, sieht man auf denselben, die Muskeln derselben (*M. Tragicus et Antitragicus*) und an der hintern Fläche des Ohres, wird der von der Muschel zur kahnförmigen Rinne gehende quere Ohrmuskel (*M. Transversus auris*) nach Wegnahme der Haut, sichtbar. Alle diese erwähnten Muskeln sind im Allgemeinen dünne und zum Theil sehr kleine Muskeln, welche mit grosser Aufmerksamkeit und genauer Wegnahme der Muskelhaut dargestellt sein wollen.

Antlitzmuskeln.

Nunmehr ist es weit zweckmässiger, die Haut des Antlitzes von unten nach oben wegzunehmen, indem man dabei die Bündel des breiten Halsmuskels, welche zum Antlitze gehen, verfolgt, die Haut immer schief von aussen nach innen und oben dünn allmälig bis zum Rande der Unterlippe trennt, wo man an der innern Fläche desselben die Haut durchschneidet und dieselbe an dem Rande der obern Lippe wieder aufnimmt, oder man fängt wieder von oben mit dem Hautlappen an, durchschneidet die Haut dicht an dem geraden Rande des obern und des untern Augenliedes, trennt nun dieselbe von dem letztern, von der Nase und Wange bis zum obern Lippenrande herab; auf diese Weise bleibt die Haut des vordern Theiles des Schädels und die des Antlitzes zusammen, so dass man diese Theile leicht wieder mit ihr bedecken kann. Da nun hier die Haut, wegen des Überganges mehrerer Muskeln in dieselbe, nur dünn, mit Zurücklassung des Fettes und Zellgewebes, weggenommen werden kann,

so können die Anlitzmuskeln auch, ihrer Dünn- und Kleinheit wegen, nur durch eine genaue und behutsame Präparation dargestellt werden. Nachdem der Schliessmuskel der Augenlieder (*M. Orbicularis palpebrarum*) in seinem ganzen Umfange rein dargestellt ist, trennt man ihn oben von dem Stirnmuskel, von dem Nasenfortsatze des Stirnknochens, schief nach oben und aussen herum, bis ungefähr in der Mitte über dem Augenhöhlenrande, wodurch, wenn man beide Muskeln etwas aus einander zieht, der Augenbraunenrunzler (*M. Corrugator supercilii*) sichtbar wird. Dann legt man den innern und untern Theil des Augenliedschliessers, welcher den Ursprung der folgenden Muskeln bedeckt, zurück, und stellt nun den gemeinschaftlichen Heber der Oberlippe und des Nasenflügels (*M. Levator labii superioris alaeque nasi*), die Ausbreitung des Zusammendrückers der Nase (*M. Compressor nasi*) an und auf dem Rücken der Nase, und den eigenthümlichen Oberlippenheber (*M. Levator labii superioris proprius*) dar; die beiden Lippenheber, welche sich nicht mit dem Schliessmuskel des Mundes, sondern mit der Haut der Oberlippe vermischen, werden an ihrem untern Ende nicht ganz rein dargestellt, sondern man sieht sie sich in ein festes Gewebe verlieren, welches mit ihnen von dem Schliessmuskel des Mundes getrennt und vorsichtig über den Zusammendrücker der Nase weg nach oben zurückgelegt wird. Dann lassen sich der letztgenannte Muskel und der Niederzieher des Nasenflügels (*M. Depressor alae nasi*), von ihrem Ursprunge am Oberkiefer an, in ihrem ganzen

Umfange darstellen. Hierauf stellt man den, von vielem Fett und lockerm Zellgewebe umgebenen kleinen und grossen Jochmuskel (*M. Zygomaticus minor et major*) und den in der Tiefe liegenden Heber des Mundwinkels (*M. Levator anguli oris*) dar; zwischen dem letztern und dem eigenthümlichen Lippenheber bildet sich eine Lücke, welche durch die Äste der Unteraugenhöhlenarterie und Nerven und durch Zellgewebe und Fett ausgefüllt ist. Nunmehr thut man wohl, die Ohrspeicheldrüse (*Parotis*) an ihrer Oberfläche und ihren Ausführungsgang, den Stenonischen Gang, nachdem die einzelnen Bündel des breiten Halsmuskels, welche sich oft bis über diese Theile herauf erstrecken, bis an das stärkere Bündel desselben, das mit dem Namen Lachmuskel (*M. Risorius Santorini*) belegt wird, zurückgelegt worden sind, rein darzustellen. Worauf man den vom untern Rande des Unterkiefers zum Mundwinkel herauf steigenden Niederzieher des Mundwinkels (*M. Depressor anguli oris*) und den Niederzieher der Unterlippe (*M. Depressor labii inferioris, s. Quadratus menti*) darstellt; der letztere, welcher mit vielem fettigen und kurzen Zellgewebe durchdrungen und nach aussen von dem vorhergehenden Muskel bedeckt ist, lässt sich etwas schwer rein darstellen. Trennt man diesen letztern von dem Gewebe der Unterlippe, welches noch zurückgeblieben ist, und von dem Niederzieher der Lippe der andern Seite längs herab, und legt ihn nach aussen zurück, so erscheint der Kinnheber (*M. Levator menti*), der in die Niederzieher und die Haut des Kinnes übergeht. Nachdem nun die bisherigen Muskeln prä-

parirt worden sind, so lässt sich nun erst der Schliessmuskel des Mundes (*M. Orbicularis oris*), welcher zum Theil schon frei geworden ist, rein und deutlich darstellen. Man fängt vorzüglich mit dem Bündel an der beweglichen Nasenscheidewand, welches den Namen Niederzieher der Nasenspitze (*M. Depressor septi mobilis nasi s. M. nasalis labii superioris*) erhält, an, und verfolgt die Bündel desselben nach beiden Seiten und nach aussen und dann unten herum; worauf man durch Wegnahme der innern Haut der Lippen, über den obern und den untern Schneidezähnen, die zwei obern und zwei untern Schneidezahnmuskeln (*M. Incisivi Cowperi superiores et inferiores*) sichtbar macht. Der Backenmuskel (*M. Buccinator*), welcher durch die bisherige Präparation schon ziemlich frei geworden ist, wird nun noch vollends rein präparirt.

Kaumuskeln.

Bei der Bearbeitung der Kaumuskeln ist der äussere Kaumuskel (*M. Masseter*) der erstere, der bearbeitet und durch die Wegnahme der Ohrspeicheldrüse, die aus ihrer Lage heraus genommen und mit ihrem Ausführungsgange nach innen herüber gelegt, ganz frei wird; die grössere äussere Lage schneidet man scharf von dem Jochbogen ab, und legt sie herab; die kleine innere Lage trennt man von dem aufsteigenden Ast des Unterkiefers und legt sie herauf, wodurch man nicht nur schon die Insertion des Schläfenmuskels, sondern auch den Ursprung des Backenmuskels deutlicher sieht. — Der Schläfenmuskel (*M. Temporalis*), der in der Schlä-

fengrube des Kopfes liegt, wird, nachdem die Sehnenhaube mit dem Ohrheber weggenommen oder nach unten herab gelegt worden ist, von der ihn bedeckenden Flechse des Schläfenmuskels (*Aponeurosis musc. temporalis*), indem dieselbe von dem Jochbogen und dann allmälig von unten nach oben von dem Muskel selbst, bis derselbe ganz frei ist, getrennt wird, dargestellt. — Der innere Flügelmuskel (*M. Pterygoideus internus*) ist von unten, nachdem die Muskeln zwischen dem Unterkiefer und dem Zungenknochen präparirt oder weggenommen worden sind, schon sichtbar; trennt man ihn nun von der innern Fläche des Astes des Unterkiefers und legt ihn nach innen herauf, so lässt sich auch der in querer Richtung liegende äussere Flügelmuskel (*M. Pterygoideus externus*) leicht darstellen.

Augapfelmuskeln.

Sollten sich bei der bisherigen Präparation der sämmtlichen Kopfmuskeln, die in der Augenhöhle liegenden Muskeln gehalten haben, so kann man dieselben ebenfalls noch darstellen, indem man den obern Theil des Augenliedschliessers ganz herab legt; worauf zuerst der oben in der Mitte hervorkommende Heber des obern Augenliedes (*M. Levator palpebrae superioris*), durch die allmälige Wegnahme eines obern Fettpolsters, dargestellt wird; dann macht man die weiter nach innen und oben am Stirnknochen befestigte knorpelige Rolle für den Rollmuskel des Augapfels und die in schiefer Richtung von dieser nach aussen gehende Sehne desselben

bis an den erstern Muskel frei; hierauf trennt man die nach aussen dicht am Stirnknochen liegende obere Thränendrüse, zieht sie mit der untern Thränendrüse aus der Augenhöhle hervor und legt sie herab. Nunmehr durchschneidet man das äussere Augenliederband, welches auch zuvor präparirt werden kann, und legt die Augenliedknorpel mit dem Augenliedschliesser, dieselben von aussen nach innen von der Verbindungshaut des Auges (*Conjunctiva*) und dem obern Augenliedheber bis an den innern Augwinkel trennend, nach innen über die Naseuwurzel zurück. Worauf zuerst der unten und vorn in der Augenhöhle befindliche und nach aussen herum gehende untere schiefe Augapfelmuskel (*M. Obliquus inferior bulbus oculi*) von dem ihn umgebenden dicken Zellgewebe und der dicken Fettmasse befreit wird, so wie dann durch die allmälige Wegnahme des Fettes, der Gefässe und Nerven, mit Ausnahme des Sehnervens, zwischen und um die Muskeln und den hintern Umfang des Augapfels: die vier geraden Augapfelmuskeln, ein oberer, unterer, äusserer und ein innerer, (*M. Rectus superior, inferior, exterior et interior*) und der obere schiefe oder Rollmuskel (*M. trochlearis bulb. oculi*) können dargestellt werden; sie lassen sich am besten mit einem schmalen, etwas langen anatomischen Bistouri (oder Scalpel) darstellen. Hierbei lässt sich noch, wenn man von dem innern Ende der Augenliedknorpel aus nach hinten hin verfolgt, der Thränensackmuskel (*M. Sacci lacrimalis*), welcher ein kleiner viereckiger Muskel ist, der Thränensack selbst, und das innere Augenliederband (*Lig. pal-*

pebrale internum) darstellen, oder man präparirt diess letztere, ehe man die Augenlieder trennt.

Bänder des Kiefergelenkes.

Wer die Bänder des Kiefergelenkes mit darstellen will, hat schon bei dem Trennen des innern Flügelmuskels, auf das seitliche Band des Unterkiefers (*Ligam. laterale maxillae inferioris*), welches über demselben von dem innern Rande der Gelenkgrube des Schläfenknochens und dem Stachelfortsatze des Keilknochens zum Rande des Einganges des Kieferkanales und des hier hervortretenden Knochenblattes herab geht, Rücksicht zu nehmen. Eben so hat man das äussere Ende des äussern Flügelmuskels, wegen des Kapselbandes (*Lig. capsulare maxillae*) vorsichtig abzuschneiden, worauf sich, durch genaue Wegnahme des die Bänder umgebenden Zellgewebes, dieselben leicht darstellen lassen; durchschneidet man dann das Kapselband vorn, wo es am dünnsten ist, nahe an der Gelenkgrube und an dem Gelenkfortsatze des Unterkiefers: so sieht man den im Kapselbande liegenden ovalen Zwischengelenkknorpel (*Cartilago meniscoidea*).

Präparation der Muskeln der obern Gliedmassen mit den Brust- und den oberflächlichen Rückenmuskeln.

Der vordere Längenschnitt (*Fig.* 1. *A*) und der obere und mittlere Querschnitt (*B C*), so wie die Fortsetzung des obern Querschnittes (*c*), theilen die Haut, welche zunächst, um die Brustmuskeln darzustellen, weggenom-

men werden muss. Sie wird sogleich in ihrem ganzen Umfange bis unter die Achselhöhle *) und an dem Oberleibe, bis man den breiten Rückenmuskel sieht, herab und zurück gelegt; oben in der Gegend des Schlüsselknochens und der Achsel nimmt man die Haut nur dünn, wegen des Anfangstheiles des breiten Halsmuskels, weg. Nunmehr wird zuerst der Anfangstheil des breiten Halsmuskels bis an den Schlüsselknochen herauf gelegt und dann nach der angegebenen Regel die Muskelhaut, mit dem noch daran hängenden Zellgewebe und Fett, von dem ganzen Umfange des grossen Brustmuskels (*M. Pectoralis major*) los präparirt, wobei die obere Gliedmasse, um den Muskel in Anspannung zu bringen, etwas nach aussen gestreckt wird. Eben so wird zugleich der vordere Theil des dreieckigen Armhebers (*M. Deltoideus*), welcher von der Haut mit entblösst worden ist, rein präparirt, und die zwischen beiden Muskeln deutlich in die Augen fallende Vene, ist das obere Ende der äussern Hautvene (*Vena cephalica*) des Armes. Dann sucht man noch besonders um den untern freien Rand des grossen Brustmuskels so viel als möglich zu dessen innerer Fläche herum zu präpariren, nimmt das Zellgewebe mit dem Fette, den Achseldrüsen, den sämmtlichen Gefässen und Nerven, welche man so hoch als möglich durchschneidet, aus der Achselhöhle heraus, jedoch mit der Vorsicht, dass das äussere Ende des breiten Rückenmuskels nicht verletzt wird, welches auch zuvor dargestellt werden kann; das Blut, welches hierbei aus der

*) Der Leichnam wird hier als liegend gedacht.

Achselvene, welche auch über dem Schlüsselknochen leicht unterbunden werden kann, oft reichlich ausfliesst, muss durch das Ausdrücken und durch Schwämme schnell entfernt werden. Hierauf präparirt man den grossen vordern Sägemuskel (*M. Serratus anticus major*) und den äussern Theil des breiten Rückenmuskels (*M. Latissimus dorsi*) so weit in ihrem Umfange, als sie von der Haut entblösst worden sind; inzwischen ist der Nachbar mit dem äussern schiefen Bauchmuskel, so wie der obere mit dem breiten Halsmuskel fertig geworden, und man hat eine schöne Ansicht von der Lage und dem Verhältnisse der oberflächlichsten Stammmuskeln zu einander. Der grosse Brustmuskel kann, nachdem er gehörig nach seiner Lage und Form betrachtet worden ist, entweder in der Mitte von oben nach unten durchschnitten und die beiden Hälften nach innen und nach aussen zurück gelegt werden, oder man trennt zuerst den Schlüsselknochentheil (*Pars clavicularis*) genau von dem Schlüsselknochen, und den Brustknochentheil (*Pars sternalis*) von dem Brustknochen und der äussern Fläche der sechs obern Rippenknorpel los, indem man, von dem untern Rande aus, die innere Fläche des Muskels, das Messer flach führend, allmälig von unten nach oben trennt, und ihn nach aussen ganz zurück legt, bis man seine breite Sehne und den hier befindlichen Schleimbeutel sieht. Der kleine Brustmuskel (*M. Pectoralis minor*), welcher nun sichtbar ist, wird, so wie der unter dem Schlüsselknochen liegende schmale Unterschlüsselknochenmuskel (*M. Subclavius*) gereiniget, und dann der erstere, an seinem breiten Anfange, von der

dritten, vierten und fünften Rippe getrennt und nach aussen herüber gelegt; worauf nun der vordere grosse Sägemuskel, nachdem unten der breite Rückenmuskel von ihm etwas herab gelegt worden ist, vollends rein präparirt wird.

Nachdem nun diese Brustmuskeln gehörig dargestellt und betrachtet worden sind, wird der Leichnam gewendet und (die erste und zweite Lage der Rückenmuskeln, welche zu den Schulterknochen und dem Oberarm gehen, werden präparirt. Die sämmtlichen, schon vorn gemachten queren Hautschnitte (*Fig. 2b b—E*), nachdem die Hautlappen vorn etwas zusammen geheftet worden sind, werden bis zu dem über den Dornfortsätzen herab gehenden Längenschnitt (*A — A*) verlängert; und damit diejenigen Secanten, welche die Hals- und die Bauchmuskeln haben, nicht aufgehalten werden: so stellt ein jeder den Theil der Haut und der Muskeln seiner Gegend auch am Rücken dar. So wird derjenige, welcher die Halsmuskeln hat, den obern Theil des Kappenmuskels und den Schulterblattheber, der, welcher die Bauchmuskel hat, den untern Theil des breiten Rückenmuskels, und der, welcher die obere Gliedmasse hat, wird grösstenTheils die genannten Muskeln und die Rautenmuskeln darzustellen haben.)Bei der Präparation des Kappenmuskels (*M. Trapezius s. Cucularis*) und des breiten Rückenmuskels (*M. Latissimus dorsi*), welche die erste Schicht der Rückenmuskeln ausmachen, hat man sich vorzüglich in der Nähe der Dornfortsätze der Wirbel, wegen des Zer- und Abschneidens der Flechse derselben, in Acht zu nehmen. Der Kappenmuskel wird in

der mittlern Gegend zwischen den Dornfortsätzen und dem hintern Rande des Schulterblattes von oben nach unten allmälig durchschnitten, so wie der breite Rückenmuskel und die Hälften nach innen und aussen zurück gelegt, worauf unter dem erstern die Rautenmuskeln, ein oberer kleinerer und ein unterer grösserer (*M. Rhomboideus superior et inferior*), so wie der Schulterblattheber (*M. Levator anguli scapulae*) erscheinen und welche sich leicht darstellen lassen; der letztere muss jedoch nach oben verfolgt, die Muskelhaut genau weggenommen und seine drei oder vier Köpfe deutlich und einzeln dargestellt werden. Sind nun auch diese Muskeln in der Mitte durchschnitten worden, wird der Leichnam wieder gewendet, dann das innere Ende des Schlüsselknochens aus der Verbindung mit dem Brustknochen getrennt, so wie der vordere grosse Sägemuskel von oben nach unten und der Rückwärtszieher des Zungenknochens nahe am Schulterblatte durchschnitten, die obere Gliedmasse weggenommen und auf ein besonderes Brett gelegt, um nun die übrigen Muskeln von dem Leichname entfernt, darzustellen.

Der Hautschnitt (*Fig.* 1. *B — a*), welcher schon am Oberarme bis unter der Insertion des grossen Brust- und des Deltamuskels herab ging, wird (*c — c*) nun in gleicher Richtung an der innern Seite des Oberarmes zuerst bis etwas unter den Armbug (*Plica cubiti*) herab gemacht; hierauf wird die Haut vollends über dem Deltamuskel und den Schulterblattmuskeln allmälig los präpariret und herab gelegt und der dreieckige Armheber (*M. Deltoideus*) zuerst ganz rein dargestellt, dann

oben an seinem Ursprunge von dem Schlüsselknochen, der Grätenecke und der Gräte des Schulterblattes (*Acromion et Spina scapulae*) abgeschnitten und nach unten gelegt, wodurch die Insertionen der Schulterblattmuskeln frei werden. Der an der vordern Fläche des Schulterblattes liegende Unterschulterblattmuskel (*M. Subscapularis*) und nach Wegnahme des Restes des Kappenmuskels, der in der obern Grätengrube (*Fossa supraspinata*) liegende Obergrätenmuskel (*M. Supraspinatus*), so wie der in der untern Grätengrube befindliche Untergrätenmuskel (*M. Infraspinatus*) und der nach aussen am vordern Rande des Schulterblattes gehende kleine runde Armmuskel (*M. Teres minor*) sind Muskeln, welche sich nun bis zu ihrer Insertion an den Oberarmhöckern leicht verfolgen lassen.

Nunmehr wird die Haut von dem Oberarme bis unter die Armbiegung, und in Beziehung auf die Oberarmbinde, vorsichtig los präparirt. Die Armbinde (*Fascia brachialis*), welche auf dem untern Theile des Deltamuskels anfängt, muss von hier nach unten, innen und aussen herum mit Vorsicht verfolgt werden, indem sie an manchen Stellen doppelt erscheint, und sich zwischen ihren Blättern, so wie zwischen ihr und dem Muskel Fett befindet, wodurch sie leicht an den Stellen übersehen und verletzt werden kann. Eben so ist unten, an dem obern Ende des Unterarmes, die Flechse des zweiköpfigen Armmuskels (*Aponeurosis musculi bicipitis*), welche sich nach innen in die Unterarmbinde ausbreitet, zu berücksichtigen. Worauf man auf den zweiköpfigen Armmuskel (*M. Biceps brachii*) durch

die Armbinde von oben nach unten einen Schnitt macht, und dieselbe zugleich mit der Muskelhaut nach innen und aussen weg nimmt, wobei nach innen und oben zugleich der von der Spitze des Hackenfortsatzes des Schulterblattes entstehende Hackenarmmuskel (*M. Coracobrachialis*) und der kurze Kopf des zweiköpfigen Armmuskels (*Caput breve musc. bicipitis*) frei werden. Der lange Kopf des zweiköpfigen Armmuskels und dessen Sehne werden nun nach oben durch das Achselgelenk, wenn die Bänder nicht berücksichtigt werden, (indem das Kapselband in der Richtung der letztern gespalten wird), bis zum Ursprunge von dem obern Rande der Gelenkgrube des Schulterblattes verfolgt, worauf man die Flechse des Muskels zurück legt und nun die Sehne desselben, welche zwischen den obern Muskeln des Unterarmes sich einsenkt, bis zur Insertion an dem rauhen Höcker der Speiche, wo sich deutlich ein Schleimbeutel zeigt, verfolgt. Der innere Armmuskel (*M. Brachialis internus*) wird schon ziemlich frei, wenn man die Wegnahme der Armbinde und der Muskelhaut nach innen und aussen fortsetzt, und ganz frei, wenn der zweiköpfige Armmuskel in die Höhe gehoben oder in der Mitte durchschnitten und nach oben und unten gelegt worden ist. Nun legt man den Arm herum und stellt den dreiköpfigen Armmuskel (*M. Triceps brachii*) eben so dar, und die Köpfe, nämlich der lange, welcher von dem obern Ende des vordern Schulterblattrandes, der äussere, welcher von der äussern Fläche des Oberarmknochens, nahe unter der Insertion des kleinen runden Armmuskels, und der in-

nere Kopf, der tiefer und längs dem hintern Rande des Oberarmknochens entsteht, werden leicht durch das Herauspräpariren des zwischen ihnen befindlichen Zellgewebes getrennt und dargestellt. Hierbei wird zugleich der grosse runde Armmuskel (*M. Teres major brachii*), welcher von dem untern Winkel des Schulterblattes etwas nach oben und vorn, dicht hinter dem langen Kopfe des dreiköpfigen Armmuskels weg, zur innern Leiste des Oberarmknochens (*Spina tuberculi minoris*) geht, dargestellt.

An dem Unter- oder Vorderarme wird der oben angegebene Hautschnitt (*c*) in seiner Richtung, jedoch allmälig, gegen den Daumen hin verlängert und die Haut bis zur Hand, nach innen und aussen, mit Zurücklassung der Unterarmbinde, welche sich hier deutlicher darstellt, zurück gelegt. Man nimmt nun zuerst, nachdem das gemeinschaftliche Rücken- und das Hohlhandband der Handwurzel (*Lig. carpi dorsale et volare commune*) durch genaue Wegnahme des Zellgewebes dargestellt worden sind, die Unterarmbinde bis zu diesen Bändern weg, welche jedoch an der Streckefläche des Unterarmes von den Muskeln, womit sie verwachsen ist, scharf, wobei das Messer flach, beinahe horizontal, geführt werden muss, getrennt wird, so dass erst die oberflächlichen Muskeln bis zur angegebenen Stelle frei werden; hierauf nimmt man die Haut der Hand und in der Hohlhand, mit Zurücklassung der Fetthaut, weg, wobei man von einem Finger, indem man auf beiden Seiten desselben einen Schnitt bis an die Spitze herum führt, zum andern geht; dann zeigt sich auf dem Rücken

der Hand die Flechse des Handrückens (*Aponeurosis dorsalis s. Membrana ligamentosa tendinum communis*), welche über den Sehnen des gemeinschaftlichen Fingerstreckers und der Handstrecker ausgebreitet ist; nach Wegnahme dieser Flechse lassen sich die genannten Sehnen selbst leicht darstellen. In der Hohlhand werden nun zuerst dargestellt: der kurze Hohlhandmuskel (*M. Palmaris brevis*), welcher aus drei bis vier, von Fett umgebenen Bündeln besteht, und quer zwischen dem innern Rande der Hohlhand und der Hohlhandflechse (*Aponeurosis palmaris*) liegt; diese letztere hängt mit der Sehne des langen Hohlhandmuskels (*M. Palmaris longus*) zusammen, welcher schon, durch die Wegnahme der Unterarmbinde, oben an der Beugefläche des Unterarmes, als der oberflächlichste Muskel liegend frei geworden ist. — Hierauf können nun die verschiedenen Bänder, welche die Sehnenscheide für die Sehnen der Fingerbeuger, an der Hohlhandfläche der Finger, zusammen setzen, durch sehr genaue und behutsame Wegnahme des Zellgewebes, einzeln dargestellt werden, worauf nun der kurze Hohlhandmuskel, mit der Flechse an der Sehne des langen Hohlhandmuskels hängend gelassen, losgetrennt und herauf gelegt wird, wodurch sogleich das eigenthümliche Hohlhandband (*Lig. carpi volare proprium*), welches über den nun sichtbaren Sehnen der Fingerbeuger hin geht, zu sehen ist. — Es ist nun zweckmässiger, zuerst die Muskeln der Streckefläche des Unterarmes, weil hier die Sehnen leichter trocknen, vollends rein darzustellen, nämlich oben: den zwischen den äussern Oberarmknorren und dem obern Ende des

Ellenbogenknochens liegenden dreieckigen Knorrenmuskel (*M. Anconaeus quartus s. parvus*); den längs dem Ellenbogen herab gehenden äussern Ellenbogenmuskel oder Ellenbogenhandstrecker (*M. Extensor carpi ulnaris*); den auf diesen folgenden und in der Mitte der Streckefläche herab gehenden gemeinschaftlichen Fingerstrecker (*M. Extensor digitorum communis*), dessen Sehnen, so wie die des vorigen Muskels, durch das gemeinschaftliche Rückenband der Handwurzel, indem man dasselbe von oben nach unten in deren Richtung spaltet, und dann auf dem Handrücken bis zu den Fingern herab verfolgt werden. Nun hebt man diesen letztern Muskel in die Höhe, zieht ihn nach innen, oder durchschneidet ihn in der Mitte und legt ihn nach oben und unten zurück, worauf die unter diesem Muskel entstehenden und schief nach vorn gegen den Daumen und Zeigefinger oberflächlicher werdenden, herabgehenden Muskeln, nämlich: der lange Abzieher (*M. Abductor longus*), der kurze und der lange Strecker des Daumens (*M. Extensor brevis et longus pollicis*) und der eigenthümliche Strecker des Zeigefingers (*M. Extensor indicis proprius*), ebenfalls durch das gemeinschaftliche Rückenband der Handwurzel bis zu ihrer Insertion dargestellt und verfolgt werden. Dann werden die drei starken, um den Speichenrand (äusseren oder vorderen Rand) von innen nach aussen herum liegenden Muskeln, nämlich: der lange Rückwärtswender (*M. Supinator longus*), der lange und der kurze Speichenstrecker der Hand (*M. Extensor carpi radialis longus et brevis*), einzeln darge-

stellt; werden nun diese in der Mitte durchschnitten und zurück gelegt, so ist um das obere Ende der Speiche herum der kurze Rückwärtswender der Hand (*M. Supinator brevis*) zu sehen. — Jetzt wendet man sich zu den Muskeln, welche an der Beugefläche des Unterarmes liegen. Der lange Hohlhandmuskel ist schon frei und zurück gelegt, daher ist der von dem innern Oberarmknorren schief zum vordern Rande der Speiche herab gehende runde Vorwärtswender der Hand (*M. Pronator teres*) darzustellen; dann der mit diesem gemeinschaftlich entspringende und eine kurze Strecke verwachsene Speichenbeuger der Hand (*M. Flexor carpi radialis*), welcher, nachdem er erst schief von innen nach aussen herab gegangen ist, dann aber gerade, längs der Speiche, bis zum obern Ende des zweiten Mittelhandknochens, hier aber noch von den kurzen Muskeln des Daumens bedeckt, herab geht. Nun stellt man den am innern Rande der Beugefläche des Unterarmes liegenden Ellenbogenhandbeuger (*M. Flexor carpi ulnaris*) dar, welcher längs dem Ellenbogenknochen, genau mit der Armbinde zusammen hängend, liegt, und bis zum Erbsenknochen (*Os pisiforme*) herab geht. Hierauf spaltet man von oben nach unten das eigenthümliche Hohlhandband und die Flechsenscheiden der Finger, nimmt die Schleimscheiden, welche die Sehnen der Fingerbeuger, vorzüglich in der Gegend der Hohlhand umgeben, hinweg, und verfolgt zuerst den oberflächlichen gemeinschaftlichen Fingerbeuger (*M. Flexor digitorum communis sublimis s. perforatus*), dessen Sehnen, so wie die der folgenden

Muskeln unter dem eigenthümlichen Hohlhandbande herab gehen, bis zur Insertion seiner Sehnen an dem zweiten Gliede des zweiten bis fünften Fingers. Nachdem nun dieser in der Mitte durchschnitten und nach oben und unten zurück gelegt worden ist, werden die an dem Unterarme neben einander liegenden Muskeln: der tiefe gemeinschaftliche Fingerbeuger (*M. Flexor digitorum communis profundus s. perforans*) und der lange Daumenbeuger (*M. Flexor pollicis longus*) dargestellt. Der erstere, welcher mehr nach innen liegt, wird zunächst bis zur Gegend der Hand rein präpariret, und dann werden die von seinen Sehnen in der Hohlhand entstehenden vier wurmförmigen Muskeln (*Musculi lumbricales*), welche zu dem ersten Gliede des zweiten bis fünften Fingers gehen, so wie hierauf die Sehnen selbst bis zum Nagelgliede derselben Finger, verfolgt. Der lange Daumenbeuger, welcher mehr nach aussen und neben dem vorigen liegt, geht mit seiner Sehne bis zum zweiten Gliede des Daumens herab. Nach Trennung oder Durchschneidung und Zurücklegung dieser beiden Muskeln ist der am untern Ende des Unterarmes liegende viereckige Vorwärtswender (*M. Pronator quadratus*) sehr leicht darzustellen.

Die nun noch an der Hand befindlichen Muskeln sind kleinere oder kurze Muskeln, von welchen die Muskelhaut, um ihre Gränzen aufzufinden, sehr genau und behutsam los präparirt werden muss. Zunächst stellt man die in der Hohlhand, am ersten Mittelhandknochen liegenden Muskeln zuerst dar, und zwar: den am Speichenrande der Hohlhand oberflächlich liegenden kurzen

Abzieher (*M. Abductor brevis*), und den nach innen, neben diesem liegenden kurzen Beuger des Daumens (*M. Flexor brevis pollicis*); dann wird, nachdem diese von dem grossen vieleckigen Knochen und dem eigenthümlichen Hohlhandbande abgeschnitten und herab gelegt worden sind, der nun sichtbare Gegensteller (*M. Opponens pollicis*) und der sich in der Hohlhand mehr ausbreitende Anzieher des Daumens (*M. Adductor pollicis*) dargestellt. Hierauf werden nun die am innern Rande der Hohlhand und für den kleinen Finger bestimmten Muskeln bearbeitet, nämlich: der Abzieher und der kurze Beuger des kleinen Fingers (*M. Abductor et Flexor brevis digiti minimi*) zuerst; der erstere liegt oberflächlich am Rande herab, der andere neben ihm nach der Hohlhand zu. Unter beiden, welche von dem Erbsenknochen, dem Hacken des Hackenknochens und dem eigenthümlichen Hohlhandbande abgeschnitten und zurück gelegt werden, liegt der Gegensteller des kleinen Fingers (*M. Opponens digiti minimi*) dicht an dem fünften Mittelhandknochen. Die nun noch übrig gebliebenen Mittelhand- oder Zwischenknochenmuskeln (*Musculi interossei*) liegen zwischen den Mittelhandknochen und sind äussere oder Rücken- und innere oder Hohlhandmittelhandmuskeln (*M. interossei externi s. dorsales et interni s. volares*); alle müssen genau und bis zu den Fingern hin, wo sie sich mit einer kurzen Sehne ansetzen, verfolgt werden, und zwar zuerst die äussern, welche den Raum zwischen den Mittelhandknochen, gegen die Rückenfläche der Mittelhand, ganz ausfüllen und von beiden Knochen, zwi-

schen welchen ein jeder liegt, entstehen, sich aber nur an dem ersten Gliede eines Fingers ansetzen. Der erste dieser Muskeln wird auch der Abzieher des Zeigefingers (*M. Abductor indicis*) genannt und befestiget sich an die äussere oder Speichenseite des ersten Gliedes des Zeigefingers; der zweite an die Speichenseite des ersten Mittelfingergliedes; der dritte an die innere oder Ellenbogenseite des ersten Mittelfingergliedes und der vierte an die Ellenbogenseite des ersten Ringfingergliedes. Diese äussern Mittelhandmuskeln dringen bis zur Hohlhand durch, so, dass hier diese und die innern Mittelhandmuskeln neben einander liegen und daher hier mit Aufmerksamkeit müssen betrachtet werden. Die innern Mittelhandmuskeln entstehen nur von einem Mittelhandknochen, und zwar: der erste entsteht von der innern oder Ellenbogenseite des zweiten Mittelhandknochens, setzt sich an dieselbe Seite des ersten Zeigefingergliedes fest und liegt neben der äussern Seite des zweiten äussern Mittelhandmuskels; der zweite entspringt von der Speichenseite des Ringfingers, setzt sich an dieselbe Seite des ersten Gliedes desselben Fingers fest, und llegt neben dem dritten äussern Mittelhandmuskel; und endlich, der dritte entsteht von der Speichenseite des fünften Mittelhandknochens, befestigt sich an dieselbe Seite des ersten Gliedes des kleinen Fingers und liegt an der innern Seite des vierten äussern Mittelhandmuskels. Manche nehmen auch den von der Speichenseite des zweiten Mittelhandknochens entstehenden kurzen Kopf des Abziehers des Zeigefingers oder des ersten äussern Mittelhandmuskels als den ersten innern Mittelhandmuskel

an; in diesem Falle sind vier innere Mittelhandmuskeln angenommen worden.

Präparation der Bänder der obern Gliedmasse.

Bei der Bearbeitung oder Darstellung der Bänder der obern Gliedmasse hat man zunächst sein Augenmerk auf die Verbindung der Schlüsselknochen unter sich und die des Schlüsselknochens mit dem Brustknochen zu richten. Behutsames und genaues Abschneiden der Kopfnicker, vorzüglich von dem Brustknochen, stellen sogleich das Zwischenschlüsselknochenband (*Lig. interclaviculare*), welches von dem innern Ende des einen Schlüsselknochens, über den obern Rand des Brustknochengriffes weg, zum innern Ende des andern Schlüsselknochens geht, dar. Eben so schneidet man den Schlüsselknochentheil des Kopfnickers, den Niederzieher des Zungenknochens und des Kehlkopfes, so wie den grossen Brustmuskel in dieser Gegend, genau von ihrem Ursprunge ab, und präparirt man aufs genaueste das Zellgewebe um die Verbindung des Schlüsselknochens weg, so erscheint das innere Kapselband (*Lig. capsulare internum*), und nach aussen, neben diesem, zwischen dem Schlüsselknochen und dem ersten Rippenknorpel, das rautenförmige Band des Schlüsselknochens (*Lig. rhomboideum*), welches schief vom erstern zum letztern herab geht; wird nun vorn das Kapselband oben und unten, nahe an der Befestigung durchschnitten, so ist der Zwischenknorpel (*Cartilago interarticularis s. meniscoidea*) zu sehen.

Die Bänder des Schlüsselknochens und des Schulterblattes werden, nachdem sämmtliche Muskeln an den genannten Knochen genau weggeschnitten worden sind, durch die genaue Wegnahme des Zellgewebes leicht dargestellt, und zwar, das an dem obern Umfange von dem äussern Ende des Schlüsselknochens zu der Grätenecke (*Acromion*) des Schulterblattes gehende Schlüsselknochengrätenband (*Lig. claviculae acromiale*), ein aus Querfasern bestehendes festes Band; trennt man dieses an dem einen oder andern Ende los und legt es behutsam zurück, so erscheint das sehr dünne äussere Kapselband des Schlüsselknochens (*Lig. capsulare externum claviculae*). Zwischen dem innern Ende des Schlüsselknochens und der obern Fläche des Hackenfortsatzes des Schulterblattes befinden sich, neben einander liegend: das ungleichseitige viereckige Band (*Lig. trapezoideum*) und das kegelförmige Band (*Lig. conoideum*); das erstere mehr nach vorn und innen, das letztere mehr nach hinten und aussen; nur durch die genaueste Wegnahme des lockern Zellgewebes wird man die Gränze zwischen beiden finden.

Ausserdem sind nun noch eigne Bänder am Schulterblatte, nämlich: das vordere eigne Schulterblattband oder Hackengrätenband (*Lig. proprium anterius s. coraco-acromiale scapulae*), welches breit am Hackenfortsatze entsteht und sich schmal an der Grätenecke befestigt; und das hintere eigne Schulterblattband (*Lig. proprium posterius scapulae*), das von der Wurzel des Hackenfortsatzes, über den Ausschnitt weg, zum obern Rande des Schulterblattes geht; hat

man zur Absicht, diese Bänder zu präpariren, so hat man, in Beziehung des erstern, schon bei der Präparation des obern Grätenmuskels sich in Acht zu nehmen, damit es nicht verletzt werde.

Das Kapselband des Oberarmknochens (*Lig. capsulare ossis humeri*), welches, bis auf einen kleinern untern Theil, von den Sehnen des Ober- und Untergrätenmuskels, des kleinen runden Armmuskels und des Unterschulterblattmuskels von oben nach aussen und unten, so wie nach innen herum umgeben und verstärkt wird, ist ein ziemlich weites, von der Gelenkhöhle des Schulterblattes bis unter den Kopf des Oberarmknochens gehendes Band. Die genannten Sehnen hängen fest mit demselben zusammen und es schlägt sich selbst über die Sehne des Ober- und Untergrätenmuskels weg, daher dieselben vorsichtig und nur allmälig und bis zu dem Punkt, wo sich das Kapselband über die beiden Sehnen weg schlägt, getrennt werden müssen, wenn man das Kapselband unverletzt haben will: denn so bald diese Sehnen bis zu ihrer Insertion verfolgt werden, wird das Kapselband in dieser Gegend geöffnet.

Die Bänder des Ellenbogengelenkes verlangen vorzüglich eine genaue und vorsichtige Wegnahme des untern Endes des dreiköpfigen Armmuskels, und dessen Sehne, so wie besonders der sehnigen Ursprünge der an den Oberarmknorren entspringenden Muskeln. Das von den äussern Oberarmknorren entstehende kürzere äussere seitliche Ellenbogenband (*Lig. laterale externum s. brachio-radiale*) geht in das Ringband der Speiche (*Lig. annulare radii*) über; dieses, welches

um den Kopf der Speiche geht, muss zugleich mit dargestellt werden. Das innere seitliche Ellenbogenband (*Lig. laterale internum s. brachio-cubitale*), welches, von dem innern Oberarmknorren breiter werdend, zu dem innern Rande des grossen halbmondförmigen Ausschnittes des Ellenbogenknochens herab geht, ist breiter und liegt gespannter dem Kapselbande (*Lig. capsulare cubiti*) an. Dieses Band, welches, an den Seiten von den Seitenbändern bedeckt, genauer anliegt, ist hinten und vorn weiter und hier mit einzelnen, in verschiedenen Richtungen verlaufenden Faserbündeln versehen.

Die Bänder der Vorderarmknochen, und zwar: das Ringband der Speiche (*Lig. annulare radii*), welches von dem vordern Rande des kleinen halbmondförmigen Ausschnittes des Ellenbogenknochens, um den Kopf der Speiche herum, zu dem hintern Rande desselben geht; das runde Band (*Lig. teres s. Chorda transversalis antibrachii*), das als ein rundes Bündel von dem Höcker des Ellenbogenknochens schief zur innern Seite der Speiche herab geht und sich hier gleich unter dem Höcker befestiget; und das Zwischenknochenband des Unterarmes (*Lig. interosseum antibrachii*), welches grössten Theils den Raum zwischen den Unterarmknochen, an deren schärfstem Winkel es befestiget ist, ausfüllet, sind Bänder, die sich nach der Wegnahme der Muskeln leicht darstellen; nur bei dem letztern, welches auf beiden Seiten durch die von ihm entspringenden Muskeln bedeckt wird, muss man sich in Acht nehmen und die Muskeln von unten nach oben allmälig los schä-

len. Das sackförmige Kapselband (*Lig. capsulare sacciforme*) der untern Enden der Unterarmknochen, welches als ein weites Band den Kopf des Ellenbogenknochens und den halbmondförmigen Ausschnitt der Speiche locker umgibt, ist in so fern mit den Bändern der Hand verwebt, als es nach unten in das Kapselband des Handgelenkes übergeht.

Die Bänder des Handgelenkes, so wie die der Handwurzel, bis zu denen der obern Enden der Mittelhandknochen, sind nur durch grosse Aufmerksamkeit darzustellen, indem dieselben sich so nahe an einander an den Knochen ansetzen, dass sie in einander über zu gehen scheinen und die Knochenflächen ganz bedecken, so wie die Kapselbänder selbst zwischen den Faserbändern, vorzüglich an der Rückenfläche, hie und da hervor quellen. Daher müssen zwar zuerst die Faserbänder auf das Genaueste und Vorsichtigste verfolgt werden, wenn man aber dieselben deutlich darstellen will, so muss man zwischen ihnen die Kapselbänder allmälig heraus präpariren. Sollen aber die Kapselbänder dargestellt werden, so müssen ebenfalls die Faserbänder vorsichtig weggenommen werden. Ich erinnere daher nur an die Namen der Bänder, welche sich hier an der Hand vorfinden, nämlich:

1. Für das Handgelenk oder die Bänder zwischen den Unterarmknochen und der ersten Reihe der Handwurzelknochen: das faserige Rücken- oder rautenförmige Band (*Lig. rhomboideum s. fibrosum dorsale articuli cubito-carpalis*) am Rücken der Hand; das schiefe und gerade faserige Hohlhandband (*Lig. fibrosum volare articuli cubito-carpalis obliquum et rec-*

tum s. accessorium obliquum et rectum) an der Hohlhandfläche; das faserige Speichen- und Ellenbogenband der Handverbindung (*Lig. fibrosum radiale et ulnare s. laterale anterius et posterius articuli cubito-carpalis)*; das erstere geht von dem Griffelfortsatze der Speiche zum Schiefsknochen und das letztere von dem Griffelfortsatze des Ellenbogenknochens zum dreieckigen Handwurzelknochen herab. Von diesen Bändern bedeckt, geht rund herum das Kapselband der Handwurzel (*Lig. capsulare carpi)* von dem Umfange der Gelenkgrube der Speiche und von dem dreieckigen Zwischenknorpel (*Cartilago triangularis intermedia)*, welcher zwischen dem Kopf des Ellenbogenknochens und dem dreieckigen Handwurzelknochen liegt, und wo dasselbe mit dem sackförmigen Kapselbande zusammen stösst, zu den Schiefs-, Mond- und dreieckigen Handwurzelknochen herab; öffnet man das Kapselband von der Rückenfläche aus, so sieht man Falten derselben, welche mit dem Namen Schleimbänder (*Ligamenta mucosa*) belegt werden, und nach innen den dreieckigen Zwischenknorpel, welcher noch durch ein festes, sehr kurzes Band (*Lig. subcruentum)* an dem Griffelfortsatze des Ellenbogenknochens befestiget wird.

2. Gemeinschaftliche Bänder für die beiden Reihen der Handwurzelknochen: das gemeinschaftliche faserige Rücken-, Hohlhand-, Speichen- und Ellenbogenband (oder äussere und innere Seitenband) der Handwurzel (*Lig. fibrosum commune dorsale, volare, radiale et ulnare carpi)*, so wie unter diesen: das gemeinschaftliche Kapselband der Hand-

wurzel (*Lig. capsulare commune ossium carpi*); diese Bänder entstehen von den drei ersten Handwurzelknochen der ersten Reihe und gehen zu den vier Knochen der zweiten Reihe herab. Dagegen hat der Erbsenknochen seine eigenen Bänder: das Kapselband, und ein kleineres oberes und ein grösseres unteres schiefes Band (*Lig. capsulare, obliquum superius et inferius ossis pisiformis*); die beiden letztern gehen von dem Erbsenknochen zu den Hacken des Hackenknochens herab.

3. Die eignen Bänder der übrigen sieben Handwurzelknochen sind: die queren oder Zwischenknochenbänder (*Lig. interossea*), welche oben, in jeder Reihe, von den Kapselbändern eingeschlossen, von einem Knochen zum andern gehen; die eignen Rücken- und Hohlhandbänder (*Ligamenta dorsalia et volaria ossium carpi*), kurze straffe Bänder, welche an der Rücken- und Hohlhandfläche von einem zum andern Knochen gehen.

4. Gemeinschaftliche Bänder für die Handwurzel- und Mittelhandknochen, und zwar zuerst für den ersten Mittelhandknochen: das Rücken-, Hohlhand-, Speichen- und Ellenbogenhilfsband, und das Kapselband des ersten Mittelhandknochens (*Lig. accessorium dorsale, volare, radiale et ulnare, et capsulare ossis metacarpi pollicis*), welche von dem grossen vieleckigen Handwurzelknochen zum obern Ende des Mittelhandknochens des Daumens herab gehen. — Die übrigen vier Mittelhandknochen werden durch folgende Bänder unbeweglich mit den drei letztern Handwurzelknochen verbunden durch die gemeinschaftlichen Rücken- und Hohlhandbänder der Handwurzel und Mit-

telhand (*Ligamenta dorsalia et volaria communia ossium metacarpi s. carpea metacarpi*), welche als kurze Faserbänder an der Rücken- und Hohlhandfläche von der zweiten Reihe der Handwurzelknochen zu dem obern Ende des zweiten bis fünften Mittelhandknochens herab gehen.

5. Eigne Bänder für die Mittelhandknochen: die eigenthümlichen Rücken-, Hohlhand- und Seitenbänder der Mittelhandknochen (*Lig. propria dorsalia, volaria et lateralia ossium metacarpi*) sind kurze Faserbänder, welche an dem obern Ende der Rücken- und Hohlhandfläche des zweiten bis fünften Mittelhandknochens quer und die letztern schief von einem Knochen zum andern gehen; unter diesen befinden sich ebenfalls kurze Kapselbänder (*Ligamenta capsularia ossium metacarpi*), so wie an der Volarfläche der untern Enden, von dem einen Kopfe zum andern, die Kopfbänder der Mittelhandknochen (*Ligamenta capitulorum ossium metacarpi*) gehen.

6. Bänder für die Fingerknochen oder Glieder: an jedem Fingergelenke ist ein äusseres und inneres Seitenband (*Lig. laterale externum et internum*) an der Speichen- und Ellenbogenseite, und ein inneres oder Hohlhandband (*Lig. volare*) an der Hohlhandfläche, so wie ein von diesen Bändern an den genannten Seiten und an der Rückenfläche von der Sehne des gemeinschaftlichen Fingerstreckers bedecktes Kapselband der Fingerglieder (*Lig. capsulare phalangum digiti*), welche von dem untern Ende des obern zu dem obern Ende des untern Fingergliedes gehen, darzustellen.

Ausserdem sind noch an der Hohlhandfläche des ersten Gelenkes des Daumens die Kapselbänder der Sesamknöchelchen, wodurch die Knöchelchen den Seitenbändern des Daumens anhängen, und ein starkes kurzes Querband, welches sie unter einander verbindet, zu bemerken.

Präparation der Bauchmuskeln.

Der gemeinschaftliche vordere Längenschnitt (*Fig.* 1. *A*), der mittlere Querschnitt (*C*) und der untere schiefe Hautschnitt (*E*) bezeichnen den Hauttheil, welcher von innen nach aussen und so weit als möglich nach hinten herum getrennt und zurück gelegt werden muss, wodurch der äussere schiefe oder absteigende Bauchmuskel (*M. obliquus externus s. descendens abdominis*) mit seiner Flechse zur Ansicht kommt; zunächst wird die Flechse von oben bis unten, und hierbei die weisse Bauchlinie (*Linea alba*) von dem Zellgewebe und Fett auf das Sorgfältigste bis zum Schamberg herab gereiniget, indem der Präparant der rechten Seite von unten nach oben, und der der linken Seite von oben nach unten, das Messer etwas flach führend, geht, worauf der Schamberg (abgetheilt durch den Schnitt *D*) mit der Fetthaut bis auf den Rücken der Ruthe herab gelegt wird; das hier ziemlich dicke und zähe Zellgewebe nimmt man nach der Richtung der Fasern der Flechse von oben und aussen nach innen behutsam weg, wobei man, beim Manne, den Samenstrang, beim Weibe, das runde Mutterband, welche durch den Bauchring hervor treten, so wie das von der Mitte der Schamknochenvereini-

gung zum Rücken der Ruthe herab gehende Aufhängeband derselben immer vor Augen haben muss. Nachdem diese Theile ausserhalb der Bauchhöhle dargestellt sind, richtet man vorzüglich sein Augenmerk auf die beiden Schenkel der Flechse (*Crus internum et externum*), zwischen welchen sich der Bauchring (*Annulus abdominalis*) befindet, und auf den Schenkelbogen oder das Poupart'sche Band (*Arcus cruralis s. Lig. Poupartii*), welcher mit der Schenkelbinde zusammen hängt, und die nur durch genaue Wegnahme des Zellgewebes deutlich dargestellt werden können, wo sich dann auch der Schenkelring (*Annulus cruralis*), nachdem man die Leistendrüsen und das oberflächliche dünne Blatt der Schenkelbinde herab gelegt und die durch den Schenkelring tretenden Schenkelgefässe frei gemacht hat, leicht darstellt. Ist nun auf diese Weise der ganze aponeurotische Theil des Muskels, welcher am schnellsten trocknet, rein und deutlich dargestellt, so nimmt man, nach den angegebenen Regeln, auch die Muskelhaut von dem fleischigen Theile des Muskels so weg, dass vorzüglich die Zacken (*Dentationes*), womit er von den acht untersten Rippen entsteht, recht deutlich werden, wobei jedoch der vordere Rand des untern Theiles des breiten Rückenmuskels etwas zurück gelegt werden muss. Nach gehöriger Betrachtung des Muskels und vorzüglich des Bauchringes, werden die Zacken einzeln von oben nach unten, so wie der Muskelbauch von aussen nach innen, und von dem Hüftkamme nach und nach bis dahin, wo seine Flechse mit der des folgenden Muskels verschmilzt, mit Zurücklassung des Zellgewebes und Fet-

tes, los getrennt und nach innen zurück gelegt, worauf der innere schiefe Bauchmuskel folgt. Zweckmässig ist es, wenn man bei der Trennung die Flechse etwas über dem Schenkelbogen nach dem Bauchring zu spaltet, wodurch man sich eine Ansicht von dem Leistenkanale (*Canalis inguinalis*) leicht verschaffen kann, indem man die untersten Theile der Flechse herab legt.

Der innere schiefe oder absteigende Bauchmuskel (*M. obliquus internus s. descendens abdominis*), welcher den Raum zwischen den vier untersten Rippen, dem Hüftkamme und dem Schenkelbogen, den Querfortsätzen der Bauchwirbel, wo er mit einer hintern gemeinschaftlichen Flechse entsteht, und dem äussern Rande des geraden Bauchmuskels, wo er in die vordere gemeinschaftliche Flechse übergeht, ausfüllt, wird nun, durch die Mitwegnahme des zurück gelassenen Zellgewebes, Fettes und der Muskelhaut, leicht dargestellt. Die hintere Flechse, welche mit zwei Blättern entsteht, wird erst dann gut und deutlich, wenn der breite Rückenmuskel zurück gelegt, so wie die vordere Flechse, welche sich in zwei Blätter spaltet, wenn der gerade Bauchmuskel präparirt und aufgehoben oder durchschnitten und zurück gelegt worden ist, zu sehen sein. Worauf nun der Muskel, nachdem man die Bündel, welche unten von ihm an den Samenstrang, zur Bildung des Hodenmuskels (*M. Cremaster*), treten, betrachtet hat, allmälig von den Rippenknorpeln von vorn nach hinten, dann von seiner hintern Flechse und darauf von dem Hüftkamme und dem unter ihm liegenden queren Bauchmuskel von aussen nach innen bis an seine vordere Flechse getrennt und nach

innen zurück gelegt wird; wobei jedoch zu bedenken ist, dass der unterste, von dem Schenkelbogen entspringende Theil mit dem queren Bauchmuskel verschmolzen ist, und man diesen zurück lassen kann.

Der quere Bauchmuskel (*M. transversus s. intimus abdominis*), welcher den Raum zwischen den Knorpeln der sieben untersten Rippen, dem Hüftkamme und dem Schenkelbogen, den Lendenwirbeln, wo seine hintere Flechse, und der vordern gemeinschaftlichen Flechse der Bauchmuskeln, womit seine vordere Flechse verschmolzen ist, ausfüllt, wird nun durch die Wegnahme der Muskelhaut leicht dargestellt.

Nachdem die breiten Bauchmuskeln auf diese Weise gehörig gesehen und präparirt worden sind, bringt man sie wieder in ihre Lage und stellt nun den geraden Bauchmuskel (*M. rectus abdominis*), welcher zwischen den beiden Blättern der vordern gemeinschaftlichen Flechse der breiten Bauchmuskeln, welche eine Scheide um ihn bilden, liegt, und welcher von der äussern Fläche des fünften Rippenknorpels bis zur Schamknochenvereinigung herab geht, dar. Es wird in der Mitte des vordern Blattes der Scheide, von oben bis unten, ein Längenschnitt gemacht, dann die eine Hälfte desselben nach innen und die andere nach aussen gelegt, jedoch können dieselben nur durch vorsichtige und allmälige Losschneidung von den sehnigen Querstrichen des geraden Bauchmuskels (*Inscriptiones tendineae*), womit das vordere Blatt der Scheide innig verwachsen ist, getrennt werden. Hierbei wird zugleich der unten mit in der Scheide liegende Pyramidalmuskel (*M. pyra-*

midalis abdominis), wenn er zugegen ist, frei, welcher an seinem obern spitzigen Ende von der weissen Bauchlinie getrennt und herab gelegt wird, um das Ende des geraden Muskels zu übersehen. Dann kann der gerade Muskel, welcher nur durch lockeres Zellgewebe an das hintere Blatt der Scheide angeheftet ist, entweder in die Höhe gehoben oder in der Mitte durchschnitten und zurück gelegt werden. Man sieht nun, dass das hintere Blatt der gemeinschaftlichen Flechse der breiten Bauchmuskeln nicht ganz nach unten herab geht, sondern ungefähr in der Mitte zwischen dem Nabel und der Schamknochenvereinigung mit einem halbmondförmigen Rande (*Linea semilunaris Douglassi*) endet und der gerade Bauchmuskel unten unmittelbar auf dem Bauchfelle liegt.

Präparation des Bauchfelles.

Gestatten es Zeit und Verhältnisse, so können diejenigen Secanten, welche die Bauchmuskeln präparirt haben, noch das Bauchfell (*Peritoneum*) bequem darstellen, indem sich der quere Bauchmuskel auf beiden Seiten, mit welchen dasselbe nur locker verbunden ist, von hinten und aussen nach innen, bis zur Gegend der vordern gemeinschaftlichen Flechse, leicht herüber legen lässt; dann trennen beide Secanten zugleich die vordern Flechsen mit den geraden Bauchmuskeln von oben nach unten bis zur Schamknochenvereinigung herab, aber vorsichtig, indem bis unter dem Nabel die Bauchhaut nicht nur dünner ist, sondern auch den Flechsen genauer anhängt. Auf diese Weise wird der vordere Umfang des Bauchfellsackes zunächst in seiner Ausspannung dargestellt,

welcher nun weiter verfolgt werden kann, indem man ihn theils von dem Zwerchfelle, theils auf beiden Seiten von den hinter ihm liegenden Theilen, dem Zwölffingerdarme, den Harnwerkzeugen und den Gefässen und Nerven allmälig von oben nach unten und von aussen nach innen trennt, wobei sich abwechselnd beide Secanten durch Halten und Anspannen der Rippen und des Bauchfelles unterstützen, so wie sie vorzüglich die aus dem Becken herauf steigenden seitlichen Bänder der Harnblase und den Harnstrang (*Urachus*), um welchen sich das Bauchfell herum schlägt, und den Samenstrang jeder Seite vor Augen haben und allmälig los trennen müssen, bis sie zu dem Schlund, der untern Hohlvene und der Aorta, da, wo dieselben durch das Zwerchfell hervor treten, der Bauch- und der obern und untern Gekrös-Arterie, wo dieselben zwischen die Blätter des Gekröses treten, gelangt sind; inzwischen ist man unten bis an den seitlichen Umfang der Harnblase und des Mastdarmes, und beim Weibe, der Mutterscheide gekommen. Dann sieht man den ganzen Umfang des Bauchfellsackes noch an dem angegebenen Schlund und den Gefässen, so wie unten an der Harnblase und dem Mastdarme, beim Weibe auch noch an der Mutterscheide, indem die Gebärmutter mit den Muttertrompeten und den Eierstöcken in dem Bauchfellsacke liegen, anhängen. Durchschneidet man den Schlund, die obere Hohlvene (nachdem dieselbe unterbunden worden ist), die Bauch- und die Gekrös-Arterien, und trennt unten das Bauchfell von der hintern Fläche der Harnblase und von der vordern Fläche des Mastdarmes los, unterbindet und durchschneidet den Mastdarm unterhalb

des Sackes, so kann man den Bauchfellsack mit den darin enthaltenen Verdauungsorganen herausnehmen und diese letztern zur weitern Bearbeitung übergeben. Beim weiblichen Geschlechte lässt sich das Bauchfell nicht gut von den innern Genitalien trennen; man müsste also hier entweder die Scheide oder den untern Theil des Bauchfellsackes durchschneiden; diess letztere ist zweckmässiger, damit die Genitalien nicht verdorben werden.

Präparation des Zwerchfelles.

Das Zwerchfell (*Diaphragma*) ist schon bei der Darstellung des Bauchfellsackes ziemlich präpariret, und man hat nur noch die drei Par Schenkel desselben genauer zu bestimmen. Ausserdem lässt es sich nur nach Wegnahme der Verdauungsorgane darstellen, wo dann der Theil des Bauchfelles, welcher die untere oder Bauchfläche des Zwerchfelles bedeckt, von vorn nach den Seiten herum, nachdem die Fasern desselben ihre Richtung nehmen, allmälig los präparirt wird, wobei vorzüglich das Hohlvenenloch (*Foramen quadrilaterum*), das Schlundloch (*Foram. oesophageum*) und das durch dasselbe kommende Stück des Schlundes, ferner der Aortenschlitz (*Hiatus aorticus*) und die hier durchtretende Aorta, der Durchtritt der Eingeweidenerven zwischen den innern und mittlern Schenkel, und der des Stammes des Gangliennerven zwischen den mittlern und äussern Schenkel des Zwerchfelles, berücksichtiget werden müssen. Die Schenkel des Zwerchfelles, die Ränder der angegebenen Löcher und die hervortretenden Theile müssen rein und deutlich dargestellt wer-

den; hebt man die Aorta in die Höhe und zieht sie nach links herüber, so lässt sich zwischen den innern Schenkeln des Zwerchfelles noch der Anfangstheil des grossen Brustganges oder der Speisesaftröhre (*Ductus thoracicus major*) darstellen; wegen seiner Dünnheit, weissen Farbe und Umgebung von vielem Fett, muss er mit Aufmerksamkeit aufgesucht werden.

Präparation der Muskeln der untern Gliedmasse.

Bei der Bearbeitung der Muskeln der untern Gliedmasse wird die Haut von dem angegebenen Längenschnitte (*Fig.* 1. *d*) und von dem schiefen (*E*) bis zum queren Hautschnitte (*e*) herab, mit Zurücklassung der Schenkelbinde und der Leistendrüsen, so weit nach aussen und innen zurück gelegt, als es die Lage des Leichnames gestattet. Die Leistendrüsen (*Glandulae inguinales*) können, nachdem sie rein dargestellt sind, weggenommen werden; worauf man die Schenkelbinde (*Fascia lata*) rein präparirt und die Schenkelarterie und Vene, durch Wegnahme eines dünnen vordern Blattes der Schenkelbinde von dem Austritte aus der Bauchhöhle bis zu der Stelle, wo sie hinter die Schenkelbinde treten, darstellt; dann macht man von der Gegend der Mitte des Schenkelbogens (Poupartsches Band) bis unter das Knie, durch die Schenkelbinde, einen Längenschnitt herab und legt dieselbe nach innen und aussen und hier mit dem von dem vordern obern Hüftknochenstachel entspringenden Schenkelbindenspanner (*M. Tensor fasciae latae*) zurück, wodurch sämmtliche Muskeln des vordern

und innern Umfanges des Oberschenkels, und wenn dieselben vorzüglich an ihrer freien Oberfläche, ohne dieselben zu trennen, erst rein präparirt werden, eine instructive Ansicht darbieten. Der Schneidermuskel (*M. sartorius*), welcher vorn schief von oben und aussen nach innen und unten, und der schlanke Schenkelmuskel (*M. gracilis femoris*), der an der innern Seite des Oberschenkels herab steigt, sind die oberflächlichsten und werden zuerst bis zur Insertion an den Schienknochen verfolgt, wobei man aber, wenn man die Sehne derselben erreicht, sich vor der Sehne des halbsehnigen Schenkelmuskels (*M. semitendinosus*) in Acht zu nehmen hat, indem die Sehnen dieser drei Muskeln sich unter dem innern Schienknochenknorren, mit der Schenkelbinde ziemlich genau zusammen hängend, neben einander nach vorn herum schlagen und die eine oder die andere leicht durchschnitten werden kann. Beide Muskeln lassen sich leicht trennen, aufheben und zurück legen, so dass die übrigen Muskeln, ohne Durchschneidung derselben, dargestellt werden können. Nunmehr wird der gerade Schenkelmuskel (*M. rectus femoris*) von seiner obern Sehne an den vordern untern Hüftknochenstachel bis dahin, wo seine untere Sehne in die der folgenden Muskeln übergeht, verfolgt und von dem unter ihm liegenden tiefen oder mittlern Schenkelmuskel getrennt und aufgehoben. Der tiefe Schenkelmuskel (*M. cruraeus*), so wie der äussere und innere grosse Schenkelmuskel (*M. vastus externus et internus*), welche von dem obern Ende des Oberschenkelknochens bis zur Kniescheibe herab, den Oberschen-

kelknochen von aussen nach vorn und innen herum umgeben, werden wie ein einzelner Muskel bearbeitet, indem der äussere grosse Schenkelmuskel, welcher am äussern Umfange vorzüglich das Dickfleisch des Oberschenkels bildet, sich nur von oben bis zur Mitte herab von dem tiefen Schenkelmuskel trennen lässt; der innere grosse Schenkelmuskel dagegen, welcher an der innern Seite des Oberschenkelknochens liegt, lässt sich noch weniger, oft gar nicht von dem genannten Muskel lösen, und alle vier Muskeln, welche die Ausstreckemuskeln des Unterschenkels sind, gehen unten in eine gemeinschaftliche Sehne über, deren mittlerer dicker Theil sich an die Kniescheibe befestiget, deren Seitentheile aber über das Kapselband des Kniegelenkes herab gehen und sich theils an die Schienknochenknorren anheften, theils in die Unterschenkelbinde übergehen. Nachdem die noch etwanigen Schenkelgefässe und Nerven weggenommen und der unter dem Schenkelbogen hervorkommende Theil des innern Hüft- und runden Lendenmuskels rein präpariret worden sind, so werden die von dem Schamknochen schief nach aussen und unten zur rauhen Linie des Oberschenkelknochens gehenden Anziehemuskeln des Oberschenkels dargestellt, nämlich: der Kammmuskel (*M. Pectinaeus*), welcher von dem grössten Theile des horizontalen Astes des Schamknochens, und der lange Anzieher (*M. Adductor longus*), der von dem innern Ende desselben entstehet, gehen neben einander, der erstere mehr nach aussen und oben liegend, der letztere sich mehr ausbreitend, schief nach aussen und unten und etwas nach hinten, zur rauhen Linie des

Oberschenkelknochens herab, wo sie sich, wie die folgenden Muskeln, neben dem Ursprunge des innern grossen Schenkelmuskels anheften. Wird das obere schmale sehnige Ende des langen Anziehers abgeschnitten und der ganze Muskel herab gelegt, so erscheint gleich hinter ihm: der kurze Anzieher (*M. Adductor brevis*), und hinter und unter diesem: der grosse Anzieher des Oberschenkels (*M. Adductor magnus femoris*); der erstere, der, von dem absteigenden Aste des Schamknochens sich ausbreitend, nach aussen geht, setzt sich hinter und zwischen dem Kammmuskel und dem langen Anzieher an und bedeckt nur den obern Theil des grossen Anziehers, welcher von dem absteigenden Aste des Schamknochens bis zum Sitzknorren herab entsteht und sich sehr ausbreitet, so dass er vor allen Anziehern vorragt, an den grössten Theil der rauhen Linie sich anheftet und ausserdem unten in eine starke Sehne übergeht, welche, hinter und neben dem innern grossen Schenkelmuskel herab gehend, sich an den innern Oberschenkelknorren anheftet. Diese Sehne hat nahe an ihrem Ursprunge einen Spalt für den Durchgang der Schenkelgefässe, welcher zu berücksichtigen ist, so wie überhaupt die Sehnen der sämmtlichen Anzieher nahe am Schenkelknochen mehr oder weniger in einander übergehen. Sind inzwischen die Bauchmuskeln dargestellt und diese, so wie die Baucheingeweide entfernt worden, so wird nun zuerst der kleine runde Lendenmuskel (*M. Psoas parvus*), der, wenn er nicht fehlt, dann oben, gleich unter dem Zwerchfelle, vorn an der Seite des ersten und zweiten Lendenwirbels liegt, dargestellt, und

seine Sehne, welche, nach unten sich ausbreitend, theils in die Flechse übergeht, welche unten den grossen runden Lenden- und den innern Hüftknochenmuskel bedeckt, theils sich an den obern Beckenrand ansetzt, gehörig betrachtet, worauf der grosse runde Lendenmuskel (*M. Psoas magnus*), längs den sämmtlichen Lendenwirbeln herab, so wie der an der innern Fläche des Darmknochens ausgebreitete innere Hüft- oder Darmknochenmuskel (*M. Iliacus internus*), durch die Wegnahme der vorhin erwähnten Flechse und des zwischen beiden Muskeln liegenden Fettes und Zellgewebes, dargestellt werden. Diese beiden Muskeln sind aber von der Gegend des Schenkelbogens an verschmolzen, und gehen daher gemeinschaftlich unter diesem hervor und zu dem kleinen Rollhügel des Oberschenkelknochens herab, so wie der erstere oben nur den innern Rand des viereckigen Lendenmuskels und unten den des innern Darmknochenmuskels bedeckt.

Nachdem sämmtliche Muskeln des vordern Umfanges des Oberschenkels auf die genannte Weise dargestellt und der Leichnam gewendet worden ist, so wird zunächst die Haut von dem Gesässe (welche durch den Hautschnitt *Fig.* 2. *DE* abgetheilt worden ist) von oben herab präpariret und dabei mit Aufmerksamkeit der Anfang der Schenkelbinde auf dem grossen Gesässmuskel, so wie der Theil der Sehne dieses Muskels, der in die Schenkelbinde übergeht, beobachtet; worauf zuerst der grosse Gesässmuskel (*M. Glutaeus maximus*) gehörig an seinem ganzen Umfange dargestellt und das dicke Fett, welches vor und über seinem obern Rande auf dem mitt-

lern Gesässmuskel (*M. Glutaeus medius*) liegt, weggenommen wird, wo sich dann der ziemlich dicke und feste Theil der vorn von dem Hüftkamme entstehenden Schenkelbinde zeigt; diese kann nur durch die Gewalt des Messers, welches zweckmässig flach von unten nach oben mit einer eignen Kraft geführt wird, von den letztern Muskeln getrennt werden, indem die Bündel desselben zum Theil von diesem Theile der Schenkelbinde entstehen. Hat man nun die Lage der beiden Gesässmuskeln zu einander betrachtet, so trennt man den grossen Gesässmuskel von oben nach unten herum, von dem Hüftkamme, dem Kreuz- und dem Steissknochen, dem Knorren-Kreuzknochenbande und dem Sitzknorren, und dann nach aussen und unten von den unter ihm liegenden Muskeln, bis man seine flache Sehne, womit er sich an dem obern Theile des Oberschenkelknochens befestiget, sieht; der untere Theil des mittlern Gesässmuskels und die Rollmuskeln des Oberschenkels werden dadurch frei. Diese letztern, welche nun rein präparirt werden müssen, werden von oben nach unten in folgender Ordnung dargestellt, nämlich: der birnförmige Muskel (*M. Pyriformis*), dessen Anfangspunkt an dem Kreuzknochen nur an dem durchsägten Becken zu sehen ist, tritt durch den grossen Hüftausschnitt hervor; die beiden Zwillingsmuskeln (*M. Gemellus superior et inferior*) und der innere Hüftlochmuskel (*M. Obturator internus*), zwischen diesen, gehen von dem kleinen Hüftausschnitt, durch welchen der letztere Muskel aus dem Becken hervor kommt, in querer Richtung zu dem grossen Rollhügel des Schenkelknochens; die Zwillingsmuskeln

umgeben die Sehne des Hüftlochmuskels und sind mit derselben mehr oder weniger verwachsen. Die grössere Ausbreitung des letztern Muskels ist nur nach Durchsägung des Beckens zu sehen. An den letztern Zwillingsmuskel gränzt der viereckige Schenkelmuskel (*M. Quadratus femoris*), welcher von der äussern Fläche des Sitzknochens zur hintern Zwischenrollhügellinie geht, und wird, nachdem er gesehen ist, an dieser letztern Linie getrennt und nach innen herüber gelegt, wodurch man dann den äussern Theil und die Insertion des äussern Hüftlochmuskels (*M. Obturator externus*) an dem grossen Rollhügel sieht; dessen Ausbreitung an dem vordern Umfange des Beckens ist erst nach Wegnahme der Anzieher des Oberschenkels zu sehen. Hierauf wird der mittlere Gesässmuskel von dem Hüftkamme und dem obern Theile der äussern Fläche des Darmknochens getrennt und herab gelegt, wo dann der kleine Gesässmuskel (*M. Glutaeus minimus*) frei und leicht dargestellt werden kann. Man nimmt nun die Haut und dann die Schenkelbinde am Oberschenkel vollends von vorn nach hinten herum weg und stellt die Beugemuskeln des Unterschenkels dar, und zwar: den mehr nach aussen herab steigenden zweiköpfigen Schenkelmuskel (*M. Biceps femoris*); den nach innen herab steigenden halbsehnigen und halbhäutigen Schenkelmuskel (*M. Semitendinosus et Semimembranosus*), wovon der erstere oberflächlicher liegt und den letztern bedeckt; beide entstehen mit dem langen Kopfe des zweiköpfigen Muskels von dem Sitzknorren, so wie der kurze Kopf des letztern von der rauhen Linie des Schenkelknochens,

der nur dann deutlich gesehen wird, wenn sämmtliches zahlreiches, zwischen den genannten Muskeln befindliches Zellgewebe und Fett weggenommen worden ist.

Nunmehr kann man die innern Schenkelmuskeln, welche von dem Becken zum Oberschenkel herab gehen, oben los trennen, um den äussern Hüftknochenmuskel in seinem ganzen Umfange zu sehen, so wie den tiefen Schenkelmuskel von oben nach unten in der Mitte spalten, um den Muskel der Kniegelenkkapsel oder den untern Schenkelmuskel (*M. subcruralis*) darzustellen, indem man den Schenkelmuskel nach aussen und innen behutsam zurück legt und dabei aufmerkt, welche Bündel rechts und links an das Kapselband treten.

Sollte die Bearbeitung der Muskeln überhaupt so weit gediehen sein, dass der Leichnam, ohne Nachtheil für die andern Präparanten, in der Lendengegend durchschnitten werden kann, so wird, nachdem dieses geschehen ist, das Becken von vorn nach hinten in der Mitte durchsägt, und dann nicht nur der Ursprung des birnförmigen Muskels und die Ausbreitung des innern Hüftlochmuskels, sondern auch der Steissknochenmuskel (*M. coccygeus*), der an dem Stachel-Kreuzknochenbande von dem Sitz- zum Steissknochen geht, und der Kreuz- und Steissknochenmuskel (*M. sacro-coccygeus*), ein sehr kleiner, von dem untern Stücke des Kreuzknochens zum Steissknochen herab gehender Muskel, dargestellt.

An dem Unterschenkel wird die Haut von dem verlängerten Längenschnitt der untern Gliedmasse (*Fig.* 1. *d*)

und dem um die Fusssohle (*f*) gehenden von innen nach vorn und aussen getrennt und zurück gelegt, wobei an jeder Zehe, von dem innern Rande, hinter dem Nagel weg, zum äussern Rande und von einer Zehe zur andern, ein Schnitt herum gemacht wird. Nachdem nun die Unterschenkelbinde (*Fascia cruris*), das Quer- und Kreuzband des Unterschenkels (*Lig. transversum et cruciatum cruris*) gehörig dargestellt und gesehen worden sind, wird die Binde von dem Tibialknochen längs herab, so wie die Fussrückenbinde von dem innern Rande des Fusses, ebenfalls nach aussen herüber, und dabei allmälig von unten nach oben, und oben vorzüglich, unter flacher Führung des Messers, getrennt, indem die Unterschenkelbinde oben ganz genau mit den Muskeln zusammen hängt. Worauf die vordern Unterschenkelmuskeln, nämlich: der vordere Schienknochenmuskel (*M. tibialis anticus*), der lange gemeinschaftliche Zehenstrecker (*M. Extensor digitorum communis longus*) und der lange Strecker der grossen Zehe (*M. Extensor halucis longus*) rein präparirt werden; der erstere und zweite liegen oben dicht neben einander und der letztere von der Mitte des Unterschenkels an zwischen beiden; die Sehnen der beiden letztern Muskeln vereinigen sich an den ersten Zehengelenken mit den Sehnen der kurzen Strecker der Zehen. Der lange gemeinschaftliche Strecker gibt meistens eine fünfte Sehne, welche sich an den fünften Mittelfussknochen setzt, die aber oft von einem eignen Muskel, dem kleinen Wadenknochenmuskel (*M. peronaeus parvus s. tertius*), kommt und als der äusserste und unterste

der vordern Muskeln erscheint. Man kann nun auf dem Rücken des Fusses, entweder zwischen den Sehnen des langen gemeinschaftlichen Zehenstreckers hindurch, oder diesen Muskel höher durchschneidend und zurück legend, den kurzen Strecker der grossen Zehe (*M. Extensor halucis brevis*) und den kurzen gemeinschaftlichen Zehenstrecker (*M. Extensor communis digitorum*) darstellen. Der lange und kurze Wadenknochenmuskel (*M. peronaeus longus et brevis*) sind äussere Muskeln des Unterschenkels und liegen an dem äussern Umfange des Wadenknochens. Nachdem der Bauch beider Muskeln rein dargestellt ist, werden die Sehnen derselben, welche, über einander liegend, hinter und unter dem äussern Knöchel von einer Schleimscheide und dem Haltbande derselben (*Retinaculum peronaeorum*) umgeben, zum Fusse herab gehen, verfolgt, und zwar die Sehne des kurzen bis zum fünften Mittelfussknochen, und die des langen Wadenknochenmuskels, welche absteigend zum Würfelknochen und um diesen herum zum Hohlfusse geht, nur bis zum genannten Knochen, indem die Fortsetzung der Sehne im Hohlfusse erst verfolgt und gesehen werden kann, wenn sämmtliche Muskeln des Hohlfusses präparirt worden sind. Nunmehr wird das Haltband gespalten, und beide Sehnen und Muskeln leicht von einander getrennt.

Hierauf wird die Haut und die Schenkelbinde an der herum gelegten untern Gliedmasse vollends los präparirt und die Muskeln des hintern Umfanges des Unterschenkels, welche in zwei Schichten über einander liegen, dargestellt. Der dreiköpfige Wadenmuskel (*M. tri-*

ceps surae) ist der oberflächliche, und sein äusserer und innerer Kopf oder der äussere und innere Zwillingswadenmuskel (*M. gastrocnemius externus et internus*) werden leicht von den äussern und innern Oberschenkelknorren bis zu ihrer gemeinschaftlichen Sehne, die Achillessehne (*tendo Achillis*), worein auch der dritte, der untere Kopf oder die dicke Sohlenmuskel (*M. soleus*) übergeht, verfolgt. Hierbei muss das zwischen den beiden obern Köpfen häufig befindliche Fett und Zellgewebe und die Kniekehlgefässe und Nerven genau weggenommen, und der an der innern Seite des äussern Kopfes liegende dünne Sohlen- oder langgeschwänzte Muskel (*M. plantaris*), welcher zuweilen fehlt, berücksichtigt werden. Nachdem auf diese Weise der äussere und innere Zwillings- und der dünne Sohlenmuskel dargestellt sind, werden die beiden erstern oben ab- oder durchgeschnitten und so weit getrennt und herab gelegt, als es die lockere Verbindung mit dem dicken Sohlenmuskel gestattet; worauf nun die Sehne des dünnen Sohlenmuskels und dabei die Achillessehne bis zum Fersenhöcker verfolgt und rein präparirt werden. Hierdurch ist nun zugleich der Kniekehlmuskel (*M. poplitaeus*), welcher schief von aussen nach innen an der Kniekehlkapsel und an dem obern Rande des dicken Sohlenmuskels von dem äussern Oberschenkelknorren bis zum innern Winkel des Schienknochens herab geht, so wie der dicke Sohlenmuskel oder der untere Kopf des dreiköpfigen Wadenmuskels frei geworden. Dieser letztere wird nun von dem Schien- und Wadenknochen von innen nach aussen herum los getrennt und

mit den obern Köpfen und der Achillessehne herab gelegt oder abgeschnitten.

Nun können die tiefern Muskeln, der lange gemeinschaftliche Zehenbeuger (*M. Flexor digitorum communis longus*), der lange Beuger der grossen Zehe (*M. Flexor halucis longus*) und der hintere Schienknochenmuskel (*M. tibialis posticus*) zuerst bis zum Fusse herab rein präparirt, aber nicht eher getrennt werden, als bis die Mukeln der Fusssohle getrennt worden sind, indem ihre Sehnen in die Tiefe der Fusssohle herab steigen.

Nachdem die Haut von der Fusssohle von hinten nach vorn bis über die Zehen weggenommen worden ist, werden zuerst die Hohlfussflechse (*Aponeurosis plantaris*) und die Flechsenscheiden der Zehen, welche aus mehreren Flechsenbändern bestehen, rein dargestellt; dann die erstere von vorn nach hinten allmälig, wobei das Messer flach und mit eigner Kraft zu führen ist, indem der folgende Muskel mit ihr innig zusammen hängt, los getrennt; wobei man sich vorn, beim Lostrennen der Schenkel derselben, welche sich mit Fortsätzen zwischen den Sehnen der Zehenbeuger, in die Tiefe, zu den Kopfbändern der Mittelfussknochen einsenken, in Acht nehmen muss, um nicht die Sehnen der Beuger zu verletzen. Der kurze gemeinschaftliche Zehenbeuger (*M. Flexor digitorum communis brevis*), welcher nun frei ist, wird, nachdem die Flechsenscheiden der Zehen der Länge nach gespalten worden sind, hinten von den Fersenknochen abgeschnitten und nach vorn allmälig los getrennt, bis man die Spaltung seiner Sehnen sieht, und zurück

gelegt. Oder zweckmässiger, man präpariret, ehe der Beuger los getrennt wird, den am innern Rande des Hohlfusses hin gehenden Abzieher der grossen Zehe (*M. Abductor halucis*) und den am äussern Rande verlaufenden Abzieher der kleinen Zehe (*M. Abductor digiti minimi*), welche mit aponeurotischen Bündeln bedeckt sind. Beide entstehen mit einem hintern dickern Kopfe, der erstere innen und unten, der letztere aussen und unten von dem Fersenknochen, von welchem dieselben, nachdem diese und der kurze gemeinschaftliche Zehenbeuger in ihrer Lage betrachtet worden sind, abgeschnitten und bis zum Mittelfuss herüber gelegt werden. Hierauf werden, wenn der kurze gemeinschaftliche Zehenbeuger nach vorn zurück gelegt worden ist, der viereckige Hohlfussmuskel (*Caro quadrata Sylvii*) und die von den Sehnen des langen gemeinschaftlichen Zehenbeugers entstehenden vier Spulmuskeln (*Musculi lumbricales*) rein präpariret und letztere bis zum ersten Gliede der zweiten bis fünften Zehe verfolgt; zugleich werden die Sehnen des langen gemeinschaftlichen Zehenbeugers und die Sehne des langen Beugers der grossen Zehe rein dargestellt und können nun aufwärts, indem ihre Sehnenscheiden, von welchen sie an der innern Seite des Fersenknochens umgeben sind, gespalten, zum Unterschenkel verfolgt und von einander getrennt werden; und man sieht nun, dass der nach aussen liegende lange Beuger der grossen Zehe von der hintern Fläche des Wadenknochens entsteht und der stärkste Muskel der tiefen Lage der Unterschenkelmuskeln ist. Neben diesem Muskel liegt der lange ge-

meinschaftliche Zehenbeuger, von der hintern Fläche des Schienknochens und dem Zwischenknochenbande des Unterschenkels entstehend, und der von diesem entspringende und von beiden vorigen Muskeln bedeckte hintere Schienknochenmuskel, welcher unter den beiden Muskeln liegt, ist nun leicht bis zum Schiefsknochen der Fusswurzel, von wo sich seine Sehne in den Hohlfuss ausbreitet, zu verfolgen.

Die Sehnen der beiden Zehenbeuger, welche sich im Hohlfuss durchkreuzen und dem viereckigen Hohlfussmuskel anhängen, werden durchschnitten und nach vorn zurück gelegt, worauf die in dem Hohlfusse liegenden kurzen Muskeln nun dargestellt werden können, nämlich: der kurze Kopf des Abziehers und der kurze Beuger der grossen Zehe (*M. Flexor brevis halucis*), längs dem ersten Mittelfussknochen; der Anzieher der grossen Zehe (*M. Adductor halucis*) ist der Muskel, welcher sich nach aussen im Hohlfuss mit seinen zwei Köpfen ausbreitet, wovon der vordere, gleich hinter den Köpfen der Mittelfussknochen in querer Richtung verlaufende Kopf, auch der Quermuskel des Fusses (*M. transversalis pedis*) genannt wird; der kurze Kopf des Abziehers, und der kurze Beuger der kleinen Zehe (*M. Flexor brevis digiti minimi*), längs dem fünften Mittelfussknochen. Zwischen diesem letztern und dem Anzieher der grossen Zehe sieht man schon den vierten äussern und den dritten innern Mittelfussmuskel. Diese Muskeln liegen von aussen nach innen neben einander. Nachdem nun der Anzieher der grossen Zehe an seinem breiten Ende ab-

geschnitten und nach innen herüber gelegt worden ist, sieht man im Hohlfusse die äussern und innern Zwischenknochen oder Mittelfussmuskeln (*Musculi interossei s. metatarsi externi s. dorsales et interni s. plantares*) neben einander liegen; jedoch müssen die erstern an der Rückenfläche des Fusses zuerst verfolgt werden. Der erstere äussere Mittelfussmuskel liegt zwischen den beiden ersten Mittelfussknochen und setzt sich mit seiner kurzen Sehne an die innere Seite des ersten Gliedes der zweiten Zehe an; der zweite, welcher zwischen dem zweiten und dritten Mittelfussknochen liegt, setzt sich an die äussere Seite des ersten Gliedes der zweiten Zehe; der dritte liegt zwischen dem dritten und vierten Mittelfussknochen und heftet sich an die äussere Seite des ersten Gliedes der dritten Zehe, und der vierte, der zwischen dem vierten und fünften Mittelfussknochen liegt, befestiget sich an die äussere Seite der vierten Zehe; alle diese Muskeln entstehen von den beiden Knochen, zwischen welchen sie liegen. — Die innern Mittelfussmuskeln, welche in der Fusssohle, neben den äussern liegen, sind drei, und entstehen nur von der einen Seite der Mittelfussknochen, und zwar: der erstere von der innern Seite des dritten Mittelfussknochens, setzt sich an die innere Seite des ersten Gliedes der dritten Zehe fest, und liegt neben dem zweiten äussern Mittelfussmuskel; der zweite, der neben dem dritten äussern liegt, entsteht von der innern Seite des vierten Mittelfussknochens und befestiget sich an dieselbe Seite des ersten Gliedes der vierten Zehe; und der dritte, welcher von der innern Seite des fünf-

ten Mittelfussknochens entspringt, setzt sich an dieselbe Seite des ersten Gliedes der fünften Zehe fest und liegt neben dem vierten äussern Mittelfussmuskel. Ausserdem ist nun noch die Sehne des langen Wadenknochenmuskels, indem die ihn umgebende Flechsenscheide gespalten wird, zu verfolgen.

Präparation der Bänder des Beckens und der untern Gliedmasse.

Die Bänder des Beckens lassen sich bequemer darstellen, wenn das Becken in der Mitte durchsägt ist, und jeder Präparant seine Hälfte für sich hat. Auch hier müssen die Muskeln bis zu ihren Insertionspunkten genau dargestellt gewesen sein und dicht an denselben abgeschnitten werden; so wie dann das lockere Zellgewebe sehr genau, nach der Richtung der Fasern desselben, rund herum weggenommen wird, werden sich auch die Bänder leicht in ihrer Ausbreitung darstellen. Das obere und untere Hüft-Bauchwirbelband (*Lig. ileo-lumbale superius et inferius*), welche, über einander liegend, von dem hintern Theile des Hüftkammes, das erste zur Spitze, und das letztere zum untern Rande des Querfortsatzes des fünften Bauchwirbels gehen, müssen von vorn nach oben und hinten herum verfolgt werden, wobei oben der viereckige Lendenmuskel und hinten der gemeinschaftliche Rückgratsstrecker genau von ihnen getrennt werden müssen; von hinten her dargestellt, werden sie sehr leicht verletzt und sind schwerer aufzufinden. Die hintern seitlichen Hüft-Kreuzknochenbänder (*Ligamenta lateralia postica s. vaga ilei*),

welche kurze, feste, glänzende Bündel sind, die von dem hintern Theile der hintern Fläche des Hüftkammes unregelmässig zur hintern Fläche des Kreuzknochens gehen, können nur durch genaue und behutsame Wegnahme des sehnigen Ursprunges des gemeinschaftlichen Rückgratstreckers dargestellt werden. Das lange oder oberflächliche und das kurze oder tiefe hintere Hüft-Kreuzknochenband (*Lig. ileo-sacrum posticum longum et breve*), welche von dem hintern obern Hüftknochenstachel entstehen, und gerade, das erste zum vierten, und das letztere zum dritten falschen Querfortsatze des Kreuzknochens herab gehen, liegen mehr nach aussen dicht über einander und sind nur durch einige zwischen ihnen durch gehende kleine Nerven und Arterienzweige geschieden. Das Knorren- und das Stachel-Kreuzknochenband (*Lig. tuberoso- et spinoso-sacrum*), wovon das erstere vom Sitzknorren und dem aufsteigenden Aste des Sitzknochens sich zum Kreuz- und dem Steissknochen und aufwärts bis zum Hüftknochen ausbreitet, und das letztere, bei weitem schmälere, von dem Stachel des Sitzknochens, vor dem erstern hin, zum Kreuzknochen geht, liegen so frei da, dass sie sich leicht darstellen. Das Ring- und das Bogenband (*Lig. annulare et arcuatum*), welche um die Schamknochenvereinigung herum liegen, bilden bloss eine dicke, aus Querfasern bestehende Bandmasse, und stellen keine eigentlichen abgegränzten Bänder dar. Das Hüftlochband (*Lig. obturatorium*), welches, bis auf eine Lücke, das Hüftloch ausfüllt, ist sehr dünn und wird durch behutsame Wegnahme des äussern und innern Hüftlochmus-

kels, welche zum Theil von ihm entstehen, dargestellt. Die Knorpellippe oder das faserknorpelige Pfannenband (*Labrum cartilagineum s. lig. fibro-cartilagineum acetabuli*), das auf dem Rande der Gelenkpfanne rund herum geht, ist nur dann zu sehen, wenn das Kapselband des Oberschenkelgelenkes zurück gelegt worden ist.

Das Kapselband des Oberschenkelknochens (*Lig. capsulare femoris*), eine sehr feste Faserkapsel, wird durch die Wegnahme des innern Darmknochen- und des grossen runden Lendenmuskels am vordern Umfange, und der sämmtlichen Gefäss- und Rollmuskeln des Oberschenkels, am obern und hintern Umfange frei. Durchschneidet man dasselbe auf der Mitte des Schenkelkopfes rund herum und legt es nach oben und unten zurück, so sieht man nicht nur die Synovialkapsel sich umschlagen und in den knorpeligen Überzug der Pfanne und des Schenkelkopfes übergehen, sondern auch beim Hervorziehen des Schenkelkopfes das runde Band des Schenkelknochens (*Lig. teres femoris*), welches von dem Grunde der Pfanne in die rauhe Grube des Schenkelkopfes tritt.

Die Bänder des Kniegelenkes sind mühsamer und vorsichtiger als die vorigen zu präpariren, und alle Sehnen der Muskeln, welche das Kniegelenk umgeben, müssen genau an den Knochen abgeschnitten werden. Zuerst trennt man allmälig die gemeinschaftliche Sehne der vier Ausstreckemuskeln des Unterschenkels bis an die Kniescheibe, und dann seitlich, neben dieser, von dem Kapselbande (*Lig. capsulare genu*), welches vorn

herum und vorzüglich oben hinter der genannten Sehne sehr weit ist, herab los; worauf die am hintern Umfange in verschiedenen Richtungen verlaufenden, verstärkenden Faserbündel, wovon ein breites, schief von dem äussern Oberschenkelknorren zum innern Schienknochenknorren herab gehendes Bündel den Namen Kniekehlband (*Lig. poplitaeum*) erhält, mit Behutsamkeit weggenommen werden, um den hintern Umfang der Kapsel, die hier sehr dünn und gespannt ist, zu sehen. Das lange und kurze äussere Seitenband (*Lig. laterale externum longum et breve*), welche von dem äussern Oberschenkelknorren zum Kopfe des Wadenknochens herab gehen, entstehen oben über einander und weichen nach unten aus einander und liegen, wie das folgende Band, aber weniger gespannt, an dem Kapselbande. Das innere Seitenband (*Lig. laterale internum genu*), welches von dem innern Oberschenkelknorren zu dem innern Knorren und noch eine Strecke weiter zum innern Winkel des Schienknochens herab geht, ist breiter und gespannter, als die vorigen. Zugleich wird nun das Kniescheibenband (*Lig. patellae*), das stärkste Band des menschlichen Körpers, welches von dem untern Rande und der Spitze der Kniescheibe zum Höcker des Schienknochens herab geht, dargestellt. Hierauf durchschneidet man oben das Kapselband von einer Seite zur andern herum und legt es mit der Kniescheibe nach vorn herab, wodurch man die Falten sieht, welche die Kapsel von der Kniescheibe nach hinten macht, und die den Namen äusseres und inneres Flügelband (*Lig. alare externum et internum*) erhalten, auch in einen einfachen,

rundlichen Strang: das Schleimband (*Lig. mucosum*), welches sich zwischen dem Oberschenkelknorren befestiget, über gehen. Trennt man das letztere Band und legt es mit den Flügelbändern ebenfalls nach vorn herab, so sieht man nicht nur die Kreuzbänder (*Lig. cruciata*), ein vorderes und hinteres, sondern auch die halbmond- oder sichelförmigen Knorpel (*Cartilagines semilunares s. falcatae*), welche nun durch die gänzliche Wegnahme der Kapsel und des sehr dünnen Überzuges der Bänder deutlich und frei dargestellt werden. Um aber das gemeinschaftliche Querband der Knorpel, welches vorn von einem Knorpel zum andern herüber geht, darzustellen, muss man die Flügelbänder vorsichtig wegnehmen, und das Längenband, welches von dem hintern Ende des äussern Sichelknorpels zwischen den Kreuzbändern zum innern Oberschenkelknorren herauf geht, wird sichtbar, wenn man das hintere Kreuzband unten abschneidet und in die Höhe legt.

Die Bänder der Unterschenkelknochen werden schon frei, wenn die Muskeln und dann das Zellgewebe genau weggenommen werden, und es ist hier auf folgende Bänder aufmerksam zu machen. Das Kapselband des Wadenknochens (*Lig. capsulare capituli fibulae*), welches die an einander liegenden Gelenkflächen des äussern Schienknochenknorrens und des Kopfes des Wadenknochens umgibt. Das Zwischenknochenband des Unterschenkels (*Lig. interosseum cruris*), welches den Raum zwischen dem Schienknochen und dem Wadenknochen, bis auf eine obere kleine Lücke, ausfüllt.

Das vordere obere und untere äussere Knöchelband (*Lig. malleoli externi s. tibio-fibulare anticum superius et inferius*), welche von dem vordern Rande des Wadenknochenausschnittes schief zur vordern Fläche des äussern Knöchels herab gehen, und das hintere äussere Knöchelband (*Lig. malleoli externi posticum*), welches von dem hintern Rande des genannten Ausschnittes schief zur hintern Fläche des äussern Knöchels herab geht; diese Bänder sind starke Faserbänder und verbinden die untern Enden der Unterschenkelknochen.

Die Bänder des Fussgelenkes sind: ein vorn und hinten weites, dünnes Kapselband (*Lig. capsulare articuli pedis*), über welches vorn und hinten mehrere einzelne Faserbündel hin gehen, und welches von dem Umfange der überknorpelten Gelenkfläche des Schienknochens und der der Knöchel zu der entsprechenden Fläche des Sprungknochens herab geht. Das äussere vordere Band (*Lig. fibulare tali anticum*) geht von der vordern Fläche des äussern Knöchels schief nach innen zur vordern Fläche des Sprungknochens, das äussere hintere Band (*Lig. fibulare tali posticum*) von der hintern Fläche des äussern Knöchels schief nach innen, zu einem Höcker des hintern Randes des Sprungknochens, und das äussere seitliche Band (*Lig. fibulare calcanei*) von der Spitze des äussern Knöchels gerade zur äussern Fläche des Fersenknochens herab. Das innere Seiten- oder dreieckige Band (*Lig. deltoideum s. trapezium*) geht von dem untern Rande des innern Knöchels, sich nach unten ausbreitend, zur Rückenfläche des Kahn-

knochens, zur innern Fläche des Sprungknochens und zum innern Fortsatze des Fersenknochens herab. Alle diese Bänder sind starke Faserbänder, welche dicht an dem Kapselbande liegen, und deutlicher werden, wenn das Kapselband zwischen ihnen heraus präparirt wird.

Die Bänder der Fusswurzelknochen sind zahlreiche kurze und meistens Faserbänder, welche von einem Knochen zum andern gehen und unter welchen die dünnen Kapselbänder liegen. Nachdem sämmtliche Muskeln, sowohl die des Rückens, als des Hohlfusses, entfernt worden sind, so ist hier vor Allem nothwendig, das Zellgewebe auf das Genaueste weg zu nehmen. Man unterscheidet hier: die eignen Rücken-, Sohlen- und Seiten- oder Zwischenknochenbänder (*Ligamenta propria dorsalia, plantaria et lateralia s. interossea ossium tarsi*); die erstern gehen am Rücken des Fusses von einem Fusswurzelknochen zum andern. Zu diesen zählt man noch: den Bänderapparat der Fusswurzel (*Apparatus ligamentosus sinus tarsi*), vier bis sechs feste Bündel, welche in der Fusswurzelhöhle von dem Sprungknochen zum Fersenknochen herab gehen. Die eignen Sohlenbänder, welche weit stärker sind, bedecken die ganze Hohlfussfläche der Knochen und gehen in verschiedenen Richtungen von einem Knochen zum andern. Wenn diese zum Theil weggenommen werden, so sieht man zwischen den Fusswurzelknochen: die Seitenbänder derselben, welche die kürzesten sind; deutlicher werden nun auch diese Bänder, wenn man zwischen ihnen die Kapselbänder heraus nimmt.

Ähnlich, wie die vorigen, sind die Bänder, welche die Mittelfussknochen an die Fusswurzelknochen befestigen, und als gemeinschaftliche Rücken-, Sohlen- und Seitenbänder der Fusswurzel und des Mittelfusses (*Ligamenta communia ossium metatarsi s. tarsea metatarsi dorsalia, plantaria et lateralia*), an der Rücken-, Sohlen- und Seitenfläche der Knochen, von den vier vordern Fusswurzelknochen zum hintern Ende der fünf Mittelfussknochen gehen; auch unter ihnen gehen kurze Kapselbänder von den Fusswurzelknochen zu den Mittelfussknochen, deren seitliche überknorpelte Flächen sie mit einschliessen. Ausserdem sind die Mittelfussknochen an den hintern Enden durch kurze eigne Faserbänder unter sich verbunden, nämlich: durch eigne Rücken-, Sohlen- und Seitenbänder (*Ligamenta propria dorsalia, plantaria et lateralia ossium metatarsi*) an der Rücken-, Hohlfuss- und Seitenfläche, an welchen sie quer von einem Knochen zum andern gehen. Bei der Präparation der letztern muss man die Mittelfussmuskeln hinten behutsam wegnehmen. Die vordern Enden der Mittelfussknochen sind durch die vordern oder Kopfbänder derselben (*Ligamenta capitulorum ossium metatarsi*) verbunden; sie gehen von einem Mittelfusskopf zum andern und hängen mit den Hohlfussbändern der ersten Zehengelenke zusammen.

Die Bänder der Zehenknochen sind an jedem Gelenke: ein Kapselband, welches dünn und nach oben weit ist; ein inneres und äusseres Seitenband, welche stark und faserig sind, und von dem vordern Ende des hintern zum hintern Ende des folgenden Kno-

chens gehen, und ein Hohlfussband, welches faserknorpelig ist und unten, der Quere nach liegend, mit dem Kapselbande verwebt ist. Eben so sind die Sesamknöchelchen durch Kapselbänder an den Seitenbändern des ersten Gelenkes der grossen Zehe und durch ein knorpeliges Querband unter sich verbunden.

Präparation der Rückenmuskeln.

Die Rückenmuskeln werden gewöhnlich nach vier über einander liegenden Schichten betrachtet, wovon bereits die erste Schicht: der Kappen- und der breite Rückenmuskel, und von der zweiten Schicht die Rautenmuskeln und der Schulterblattheber (S. 69. 70.) bei den Muskeln der obern Gliedmasse erwähnt worden sind. Sind die letztern Muskeln und der breite Rückenmuskel, wie schon angegeben, durchschnitten und zurück gelegt worden, so erscheint oben: der mit einer dünnen Flechse von dem Dornfortsatze des siebenten Hals- und des ersten und zweiten Brustwirbels entstehende und sich mit drei oder vier fleischigen Zacken an die zweite bis vierte, auch fünfte Rippe ansetzende obere hintere Sägemuskel (*M. serratus posticus superior*), so wie unten: der untere hintere Sägemuskel (*M. serratus posticus inferior*), welcher mit einer dünnen Flechse, die mit der Flechse des breiten Rückenmuskels grössten Theils verschmolzen ist, von dem Dornfortsatze der zwei letztern Brust- und der drei ersten Bauchwirbel entsteht, und sich mit vier breiten fleischigen Zacken an die vier letzten Rippen ansetzt; die Flechsen dieser beiden Muskeln lassen sich nicht

weit trennen. Zwischen den beiden Sägemuskeln sieht man eine von den Dornfortsätzen zu den Winkeln der Rippen herüber gehende, aus Querfasern bestehende Flechse, welche mit ihnen eine Art von Scheide bildet, worin vorzüglich die langen Rückenmuskeln liegen. Nachdem die Flechse des obern hintern Sägemuskels getrennt und nach aussen herüber gelegt worden ist, lassen sich nun der im Nacken frei liegende Bauschmuskel des Kopfes und der des Halses (*M. splenius capitis et colli*) leicht darstellen; der erstere wird an dem Kopfe und der letztere an den Dornfortsätzen abgeschnitten und zurück gelegt.

Nachdem nun die oben erwähnte Flechse und die des breiten Rückenmuskels an den Dornfortsätzen längs herab und unten an dem Hüftkamme los getrennt und nach aussen herüber gelegt worden sind, so erscheinen die Muskeln der dritten Lage, zwischen welchen die grösste Verschiedenheit in ihrem Ursprunge Statt findet, und welche nur dadurch, dass mit der grössten Genauigkeit die Muskelhaut und das zwischen ihnen befindliche Zellgewebe weggenommen wird, dargestellt werden können, so wie alle sehnige Zipfel, womit sie meistens entspringen und sich wieder ansetzen, frei gemacht werden müssen. Der ziemlich dicke gemeinschaftliche Rückgratsstrecker (*M. sacrolumbalis*), welcher an dem hintern Umfange der Lendenwirbel und des Kreuzknochens, in der Scheide, welche die hintere Flechse des breiten Bauchmuskels und die des breiten Rückenmuskels bilden, liegt, wird bis zur zwölften Rippe, wo er sich in den äussern und innern Rückgratsstrecker

(*M. lumbocostalis et lumbospinalis s. longissimus dorsi*) spaltet, verfolgt; worauf die äussern sehnigen Zipfel des erstern, welche sich an den Winkel aller Rippen und mit einem dreizehnten Zipfel an den Querfortsatz des siebenten Halswirbels befestigen, frei gemacht werden; nun drängt man den Muskel längs herauf nach aussen und sucht die innern Zipfel, welche sich absteigend an die äussere Fläche der vierten bis zwölften Rippe herab ansetzen, frei zu machen, so dass man zwischen den sich durchkreuzenden Zipfeln, wenn der Muskel in die Höhe gezogen wird, durchsehen kann. An dem obern Ende dieses Muskels liegt der mit drei bis vier langen sehnigen Zipfeln von der dritten bis sechsten Rippe entstehende absteigende Nackenmuskel (*M. cervicalis descendens*), welcher nach oben bis zu seinen drei Zipfeln, womit er sich an den Querfortsatz des dritten bis sechsten Halswirbels befestiget, verfolgt wird. Der innere Rückgratsstrecker oder der lange Rückenmuskel, welcher bei weitem stärker ist, aber ebenfalls nach oben dünner wird, ist ungefähr in der Mitte seiner Länge mit dem zwischen ihm und den Dornfortsätzen der Brustwirbel liegenden Dornmuskel des Rückens (*M. spinalis dorsi*) verwachsen; daher ist es zweckmässiger, erst diesen Muskel, nachdem die äussern Zipfel des langen Rückenmuskels, welche sich an die hintere Fläche der zwölften bis vierten Rippe herauf ansetzen, präparirt sind, darzustellen, weil er mit starken, dicht an einander liegenden flachen Sehnen von dem Dornfortsatze der zwei obern Bauch- und der drei untern Brustwirbel entsteht, die in einen flachen

Muskelbauch, welcher sich mit dem langen Rückenmuskel vereiniget, übergehen und sich wieder mit mehr rundlichen Sehnen an den Dornfortsatz des achten bis vierten Brustwirbels herauf ansetzt. Nun sucht man den ganzen Muskel, nachdem er von dem Dornmuskel getrennt worden ist, nach aussen zu drängen, um die rundlichen innern Sehnen oder Zipfel, womit er sich an den Querfortsatz aller Brustwirbel befestiget, darzustellen. An dem obern Ende dieses Muskels entsteht der quere Nackenmuskel (*M. transversalis cervicis*) mit fünf bis sieben Zipfeln verschiedentlich von dem Querfortsatze des achten Brustwirbels an bis zu dem des vierten Halswirbels herauf, setzt sich mit vier bis fünf obern Zipfeln an den Querfortsatz des zweiten bis sechsten Halswirbels fest, und wird, wie der absteigende Nackenmuskel, nach aussen gelegt, wobei man ihn aber sehr vorsichtig von dem folgenden Muskel trennen muss. Der Nackenwarzenmuskel (*M. trachelomastoideus*) entsteht mit vier bis sieben flechsigen dünnen Zipfeln von dem Gelenkfortsatze des dritten bis sechsten und dem Querfortsatze des siebenten Halswirbels, so wie von dem Querfortsatze des ersten bis dritten Brustwirbels, steigt, sich verdickend, in die Höhe und setzt sich an den hintern Rand des Zitzenfortsatzes fest. Nachdem auch dieser Muskel nach aussen gelegt worden ist, so übersieht man die beiden, im Nacken innig verbundenen Muskeln: den durchflochtenen und zweibäuchigen Nackenmuskel (*M. complexus et Biventer cervicis*); der erstere entsteht mit sechs bis neun kurzflechsigen Zipfeln oder Köpfén von dem Gelenkfortsatze des dritten bis sie-

benten Hals- und dem Querfortsatze des ersten bis dritten, auch fünften Brustwirbels, welche in den flachen Muskelbauch übergehen, der, schief nach innen in die Höhe steigend, mit dem obern Bauche des zweibäuchigen Nackenmuskels zusammen fliesst. Dieser Muskel entsteht mit zwei bis fünf längern sehnigen Köpfen (Zipfeln) von dem Querfortsatze des zweiten bis achten Brustwirbels, die sich zu einem schmälern untern Muskelbauch vereinigen, der in eine mittlere Sehne, und diese in den obern Bauch übergeht, welcher, mit dem vorigen Muskel innig vereiniget, zur obern halbmondförmigen Linie des Hinterhauptknochens herauf steigt. Dieser letztere Muskel, welcher dicht neben dem Nackenbande in die Höhe geht, nimmt verschiedentliche Bündel von dem Bande und von dem langen Rückenmuskel auf, so wie die Zipfel dieses, und die untern des vorigen Muskels, zwischen dem langen und dem Dorn-Rückenmuskel liegen.

Nachdem der zweibäuchige und der durchflochtene Nacken-, so wie der Nackenwarzenmuskel an dem Kopfe abgeschnitten und mit den übrigen Muskeln, ausser dem Dornmuskel des Rückens, der über die Dornfortsätze herüber gelegt wird, nach aussen gelegt worden sind, so erscheinen mehrere Muskeln von unten nach oben, welche zur vierten Lage gezählt werden, nämlich: der Halbdornmuskel des Rückens und des Nackens (*M. semispinalis dorsi et cervicis*), welche mit langen sehnigen und über einander liegenden Zipfeln, die genau getrennt werden müssen, entstehen; der erstere entsteht mit sechs bis sieben von dem Querfortsatze des fünften bis eilften Brustwirbels, und sein flacher Mus-

kelbauch setzt sich mit fünf bis sechs rundlichen Sehnen an den Dornfortsatz der zwei untern Hals- und den drei obern Brustwirbeln fest; der letztere, der höher liegt, entsteht verschiedentlich, mit fünf bis sechs Zipfeln, von dem Querfortsatze des ersten bis fünften Brustwirbels und dem Gelenkfortsatze des vierten bis siebenten Halswirbels und setzt sich mit dickern getrennten Enden an den Dornfortsatz des zweiten bis fünften Halswirbels fest; worauf man nun die kleinen, zwischen den Dornfortsätzen liegenden Zwischendornmuskeln (*M. interspinales*) des Nackens, welche sich oft bis zwischen die Sehnen der vorigen Muskeln ausbreiten, darstellt; nicht selten findet man überzählige Zwischendornmuskeln (*M. interspinales supranumerarii*), die über den erstern, dicht am Nackenbande liegen, von diesem und auch von den Dornfortsätzen entstehen und ansetzen und über mehrere Wirbel hin gehen. Zwischen den Dornfortsätzen der obern Brustwirbel und der Bauchwirbel sind diese Muskeln nur sehr schwach. Zwischen dem Hinterhauptknochen und dem ersten und zweiten Halswirbel sieht man einen Apparat von kurzen Muskeln, die gleichsam ein Dreieck bilden, welcher mit dichtem Zellgewebe umgeben und womit der zwischen ihnen befindliche Raum angefüllt ist; es sind: der untere und der obere schiefe Kopfmuskel (*M. obliquus capitis inferior et superior*); der erstere geht von dem Dornfortsatze des zweiten, schief nach aussen zum Querfortsatze des ersten Halswirbels; der letztere von dem Querfortsatze des ersten Halswirbels, schief nach innen in die Höhe, zur untern halbmondförmigen Linie des

Hinterhauptknochens; der grosse und der kleine gerade hintere Kopfmuskel (*M. rectus capitis posticus major et minor*); der erstere entsteht von dem Dornfortsatze des zweiten, und der letztere von dem hintern Höcker des ersten Halswirbels, und beide gehen aufwärts zur untern halbmondförmigen Linie des Hinterhauptknochens in die Höhe, so dass der erstere den letztern nach aussen zum Theil bedeckt. Ausserdem steigt von der Spitze des Querfortsatzes des ersten Halswirbels: der seitliche gerade Kopfmuskel (*M. rectus capitis lateralis*) zum Drosselfortsatze des Hinterhauptknochens herauf. Nachdem nun die Rückgratsstrecker, der Dornmuskel des Rückens, und der Halbdornmuskel des Rückens und des Halses, so wie überhaupt die Nackenmuskeln der dritten Schicht, genau an ihrem Ursprunge und ihren Ansetzungen abgeschnitten und entfernt worden sind, so erscheinen der vielgetheilte Rückgratsmuskel (*M. multifidus spinae*), noch zur vierten Schicht gehörig, und mehrere Nebenmuskeln derselben. Der erstere liegt dicht auf der Wirbelsäule, zwischen den Dorn- und den Querfortsätzen der Wirbelsäule, von dem Dornfortsatze des zweiten Halswirbels an bis zum dritten falschen Querfortsatze des Kreuzknochens herab; genaue Wegnahme des Zellgewebes und überhaupt der ihm anhängenden Theile, stellet die einzelnen Bündel desselben dar.

Zu den Nebenmuskeln gehören: die von der Spitze des Querfortsatzes aller Brustwirbel entstehenden kurzen und langen Rippenheber (*M. levatores costarum breves et longi*), von welchen die erstern, zur nächst

folgenden Rippe, breiter werdend, herab gehen, die letztern, gewöhnlich nur drei, sind unten und gehen über eine Rippe weg zur zweiten folgenden Rippe herab. Die Rippenhalter (*M. Scaleni*), ein hinterer, mittlerer und ein vorderer, liegen an der Seite der Halswirbel, wovon der erstere, der oft fehlt, von der äussern Fläche der zweiten Rippe, mit zwei bis drei sehnigen Zipfeln, zum hintern Ende des Querfortsatzes des sechsten bis vierten Halswirbels in die Höhe steigt; der mittlere Rippenhalter liegt dicht vor dem erstern und geht von der ersten Rippe, schmäler werdend, zu dem Querfortsatze aller Halswirbel herauf, und der vordere, welcher, etwas entfernt, vor dem vorigen, von der ersten Rippe entsteht, geht, in zwei bis vier sehnige Zipfel getheilt, an dem vordern Ende des Querfortsatzes des sechsten bis dritten Halswirbels herauf; zwischen ihm und dem vorigen Muskel treten die Schlüsselknochenarterie und der vordere Ast des fünften bis achten Halsnerven nach aussen hervor. Hierbei werden nun die vordern und hintern Zwischenmuskeln der Querfortsätze des Halswirbels (*M. intertransversarii anteriores et posteriores colli*) dargestellt; die erstern liegen zwischen den vordern Enden, die letztern zwischen den hintern Enden der Querfortsätze der Halswirbel, als sehr kleine und kurze Muskeln. Zwischen den Querfortsätzen der Brustwirbel ist diese Art Muskeln unbeständig; aber zwischen den Querfortsätzen der Bauchwirbel sind sie einfach und dick.

Gewöhnlich vereinigt man mit der Darstellung der Rückenmuskeln die Präparation der tiefen Halsmuskeln,

welche dicht an der vordern Fläche der Halswirbel liegen. Um dieselben ganz zu übersehen, trennt man den Unterkiefer aus seinen Verbindungen, durchschneidet alle weichen Theile in der Richtung des Gaumens bis hinten an die genannten Muskeln, und schafft den Unterkiefer mit allen daran hängenden Hals- und andern Theilen weg, worauf man, nachdem unter den Hals eine hinlänglich hohe Unterlage gebracht worden ist, so dass der Kopf hinten über hängt, die Muskelhaut auf das Genaueste weg präparirt, und es zeigt sich nach aussen: der mit dünnen, sehnigen Zipfeln entstehende und mit einem dickern und oberflächlich sehnigen Muskelbauch sich an den Basilartheil des Hinterhauptknochens ansetzende grosse vordere gerade Kopfmuskel (*M. rectus capitis anticus major*); ferner, nachdem dieser Muskel oben abgeschnitten worden ist, der von dem vordern Bogen und der Wurzel des Querfortsatzes des ersten Halswirbels entstehende und sich neben dem Drosselloche, an den Basilartheil des Hinterhauptknochens ansetzende kleine vordere gerade Kopfmuskel (*M. rectus capitis anticus minor*); so wie nun nach innen: der seitlich von dem Körper der zwei ersten Brust- und der vier untern Halswirbel, und mit kleinen sehnigen Zipfeln von der Wurzel des Querfortsatzes des dritten bis fünften Halswirbels entstehende und sich an den vordern Höcker des ersten und den Körper des zweiten und dritten Halswirbels ansetzende lange Halsmuskel (*M. longus colli*) auf beiden Seiten.

Indem die oberflächlichen oder äussern Brustmuskeln, wegen ihrer Anfügung an den Knochen der Schulter und

des Oberarmes, mit denen der obern Gliedmassen dargestellt worden sind, so ist auch überhaupt zweckmässiger, die tiefen Brustmuskeln: die Zwischenrippenmuskeln (*M. intercostales*) und den dreieckigen Brustmuskel (*M. triangularis sterni s. sternocostalis*), nach oder mit der Darstellung der Rückenmuskeln zu vereinigen. Die erstern, welche äussere und innere sind, füllen die Räume zwischen den Rippen aus, wovon, nachdem sämmtliche Brust- und Rückenmuskeln und der äussere schiefe Bauchmuskel weggenommen worden, die äussern zu sehen sind; nimmt man die äussern behutsam weg, so sieht man die innern, welche sich durch eine entgegengesetzte Richtung der Fasern andeuten, indem die Fasern der erstern schräg von hinten nach vorn und die der letztern von vorn nach hinten herab gehen. Der dreieckige Brustmuskel, welcher an der innern Fläche der Rippen und Rippenknorpel liegt, wird dargestellt; nachdem die sieben obern Rippen auf beiden Seiten, ungefähr einen Zoll von den Knorpeln, durchsägt und dieselben mit dem Brustknochen heraus- und umgelegt worden sind, sieht man, nach Wegnahme der Muskelhaut, denselben von dem Schwertfortsatze und dem seitlichen Rande des Brustknochens zur fünften bis zweiten Rippe herauf steigen. Dann nimmt man in der geöffneten Brusthöhle das Rippenfell weg, um die Ausbreitung der innern Zwischenrippenmuskeln nach hinten zu sehen.

Präparation der Bänder des Kopfes, der Wirbelsäule und der Oberleibsknochen.

Diese Bänder lassen sich, nach der Darstellung der Rückenmuskeln, leichter und am bequemsten darstellen, indem nur die Anfügungen der Muskeln genau abgeschnitten werden dürfen; und obgleich sie dann schon ziemlich frei da liegen, so muss dennoch das sie umgebende Zellgewebe mit Aufmerksamkeit weggenommen werden. Weit schwerer und umständlicher ist ihre Präparation, wenn sie noch mit den Muskeln umgeben sind, indem dieselben leicht zerschnitten werden können. Am zweckmässigsten ist, zuerst das von dem vordern Höcker des Trägers entstehende und auf der Mitte der vordern Fläche der Wirbelkörper bis zum dritten Bauchwirbel herab steigende vordere Längenband (*Lig. longitudinale anterius vertebrarum*) zu reinigen, so wie die kurzen sehnigen Fasern, welche den übrigen vordern Umfang der Wirbel bedecken. Um das von dem äussern Haupthöcker und der Leiste breit entstehende und sich, schmäler werdend, zu dem Dornfortsatze der sieben Halswirbel herab senkende Nackenband (*Lig. nuchae*) darzustellen, muss man die nach innen liegenden Nackenmuskeln vorsichtig wegnehmen. Dann werden die Kapselbänder und die Ausfüllungsbänder des Kopfes mit dem Träger (*Ligamenta capsularia et obturatoria capitis cum atlante*) gereiniget und dargestellt. Da nun die übrigen zum Kopf gehörigen Bänder: das gemeinschaftliche Band oder die Bandmasse des Kopfes und der zwei ersten Halswirbel,

das Querband des Trägers, das Aufhängeband und die Seitenbänder des Drehers, welche vorzüglich einen Bänderapparat zwischen dem Kopfe, dem ersten und zweiten Halswirbel bilden, innerhalb des Rückenmarkskanales liegen, so ist es besser, erst, wenn es zu eigner Belehrung, und nicht zu einem aufzubewahrenden Präparat dienen soll, an einigen Wirbeln, wozu man am besten Brust- und Bauchwirbel wählt, diejenigen Bänder, welche zwei Wirbel unter einander verbinden, darzustellen, nämlich: die die Gelenkfortsätze umgebenden Kapselbänder (*Lig. capsularia*); die von einem Dornfortsatze zum andern hingehenden und die Räume zwischen ihnen ausfüllenden Zwischendornbänder (*Lig. interspinalia*); die dickern und rundlichern, von der Spitze des einen Dornfortsatzes zum andern gehenden Spitzenbänder (*Ligamenta apicum*); die festen, knorpelartigen, von einem Bogen des Wirbels zum andern gehenden und die Räume zwischen ihnen ausfüllenden gelblichen Bänder (*Lig. subflava s. crurum vertebrarum*), (welche aber von innen nur deutlich zu übersehen sind); indem man diese nach aussen verfolgt, muss man sich wohl hüten, nicht die äussern Rippenhalsbänder wegzuschneiden; ferner die von der Spitze des einen Querfortsatzes des Brustwirbels zur Spitze des folgenden herabgehenden Querfortsatzbänder (*Lig. intertransversaria*). Nachdem diese Bänder dargestellt und gesehen worden sind, sägt man den Hinterkopf, nachdem die Schädelhöhle geöffnet worden ist, und neben den Gelenkfortsätzen die Bögen der Wirbel durch, und wo man mit der Säge, wegen der Krümmung der Wirbelsäule,

nicht dazu kann, schlägt man sie vermittels des Meissels durch, und nimmt die hintere Wand des Rückenmarkskanales weg; worauf man das von dem Körper des zweiten Halswirbels, auf der Mitte der hintern Fläche der Wirbelkörper bis zum Kreuzknochen herab steigende hintere Längenband der Wirbel (*Lig. longitudinale posterius vertebrarum*) sieht. Eben so sieht man oben, nach Wegnahme der harten Hirnhaut, das von der innern Fläche des Basilartheiles des Hinterhauptknochens zum Körper des zweiten Halswirbels herab und in das vorige Band übergehende gemeinschaftliche Band oder Bandmasse des Hinterkopfes und der zwei ersten Halswirbel (*Apparatus ligamentosus s. Membrana ligamentosa capitis et atlanto-epistrophei*). Nachdem nun dasselbe in der Mitte durchschnitten und nach oben und unten gelegt worden ist, sind folgende Bänder darzustellen: das den Zahnfortsatz des zweiten Halswirbels breiter umgebende und sich auf beiden Seiten schmal an den Träger ansetzende Querband des Trägers (*Lig. transversum Atlantis*); das von dem obern Rande dieses Bandes zum vordern Rande des grossen Hinterhauptloches herauf steigende Aufhängeband des Drehers (*Lig. suspensorium Epistrophei*); ein von dem untern Rande desselben Bandes zum Körper des zweiten Halswirbels herab steigender kurzer Schenkel; und das sehr kurze, aber starke, auf jeder Seite von dem Gelenkfortsatze des Hinterhauptknochens zum Zahnfortsatze des zweiten Halswirbels gehende Seitenband des Zahnfortsatzes des Drehers (*Lig. laterale dentis Epistrophei*). An den Wirbelkörpern wer-

den am vordern Umfange herum: die aus sehr zarten und sich durchkreuzenden Fasern bestehenden, und von dem untern Rande eines höhern Wirbels zum obern Rande eines tiefer gelegenen Wirbels gehenden Zwischenwirbelbänder (*Lig. intervertebralia*) dargestellt; und um die zwischen den Wirbelkörpern liegenden Zwischenwirbelknorpel (*Cartilagines intervertebrales*) ihrer Lage und Structur nach zu sehen, muss man die Wirbel ganz genau von dem Knorpel trennen.

Die Bänder des hintern Endes einer jeden Rippe sind: das von dem Rippenkopfe sich gegen die beiden Wirbelkörper, zwischen welchen er eingelenkt ist, strahlenförmig ausbreitende Rippenkopfband (*Lig. capituli costae*); das von dem untern Rande des Querfortsatzes eines höhern Wirbels zum obern Rande des Halses einer tiefer liegenden Rippe gehende innere Rippenhalsband (*Lig. colli costae s. transversarium internum*); das hinter diesem Bande von dem Gelenkfortsatze eines obern Wirbels zur hintern Fläche des Halses einer untern Rippe gehende äussere Rippenhalsband (*Lig. colli costae externum*); und das von der Spitze des Querfortsatzes des Brustwirbels zum Rippenhöcker gehende kurze, viereckige, äussere Querband der Rippe (*Lig. transversarium externum costae*). Über das vordere Ende der Rippe und das hintere Ende des Rippenknorpels, welche in einander eingefügt sind, geht eine starke Knochenhaut. Von dem dritten bis siebenten Rippenknorpel gehen einzelne sehnige Streifen von einem Knorpel zum andern herab und haben den Namen: eigne Rippenknorpelbänder (*Lig. propria carti-*

laginum costarum s. nitentia) erhalten. Die von dem vordern Ende des zweiten bis siebenten Rippenknorpels sich an der vordern Fläche des Brustknochens strahlenförmig ausbreitenden Fasern, bilden die strahlenförmigen Bänder (*Ligamenta radiata*). Die sich von beiden Seiten her durchkreuzenden Fasern dieser Bänder und von oben herab gehenden Längenfasern bilden: die vordere eigne Haut des Brustknochens (*Membrana propria sterni anterior*), und die an der hintern Fläche des Brustknochens eigne hintere Haut (*Membrana propria sterni posterior*) besteht bloss aus Längenfasern. Von den siebenten Rippenknorpeln zum Schwertfortsatze des Brustknochens gehen kurze glänzende Bänder des Schwertfortsatzes (*Ligamenta processus xiphoidei*) herab. Alle diese Bänder sind durch die Wegnahme der Muskeln zwar frei geworden, müssen aber ebenfalls mit Aufmerksamkeit und Genauigkeit präpariret werden.

Präparation der Muskeln des Afters, des Dammes und der äussern Geschlechtstheile.

Diese Muskeln werden gewöhnlich im Zusammenhange dargestellt und einer besondern Präparation übergeben. Sie liegen in dem untern Raume des Beckens und zwischen dem Steissknochen und der Schamknochenvereinigung. Nachdem eine hinlänglich hohe Unterlage unter den vordern Umfang des Beckens des auf dem Bauche liegenden Leichnames gebracht, so dass das Becken höher als der übrige Körper liegt, und die untern Gliedmassen so viel als möglich ausgespreizt worden

sind, und beim Manne die äussern Genitalien an der Unterlage herab hängen, so wird auf beiden Seiten ein Schnitt (s. *Fig.* 2. *D*) von dem untern Ende des hintern Längenschnittes, über den hintern Rand des grossen Gesässmuskels herab, dann nach vorn bis zu dem (*Fig.* 1. *D*), welcher schon früher um die Genitalien gemacht worden ist, herum geführt. Hierauf wird die Haut auf beiden Seiten von aussen nach innen bis zum After und der Mitte des Dammes dünn zurück gelegt, und dann von dem äussern Afterschliesser (*M. Sphincter ani externus*), welcher um die Mündung des Afters, dicht unter der hier sehr dünnen Haut liegt, die Zellhaut und das hier sehr häufige Fett allmälig von der Mitte nach hinten und vorn und unten behutsam weg präparirt, bis man den hintern Zipfel, womit der Muskel von dem Steissknochen und der Haut dieser Gegend entsteht, und den vordern oberflächlichen Zipfel, womit derselbe in die Haut des Mittelfleisches oder Dammes übergeht, ganz frei hat. Nun setzt man die Wegnahme des in dem untern Raume des Beckens liegenden dicken Fettpolsters und der Gefässe und Nerven an dem Afterschliesser und dem Afterheber (*Levator ani*), welcher von der seitlichen Wand des Beckens (in dieser Lage des Leichnames) zum Afterschliesser herauf steigt und hinter und vor demselben in den der andern Seite übergeht, zur Tiefe allmälig fort, wobei man sich aber in Acht nehmen muss, die queren Dammmuskeln (*Musculi transversi perinaei*), ein oberflächlicher und ein tiefer, der zuweilen fehlt, zu verletzen. Es ist daher zweckmässiger, diese Muskeln, welche mit

einer dünnen Flechse von der innern Seite des Sitzknorrens und des aufsteigenden Astes des Sitzknochens entstehen und nach innen breiter werdend, mit dem Afterschliesser, dem Afterheber und dem Harnschneller, und beim Weibe, statt mit dem letztern, mit dem Scheidenverenger zusammen fliessen, eher noch darzustellen, als bis man an den Afterheber ganz in die Tiefe gedrungen ist. Eben so verfolgt man hierbei die Präparation gegen die Schamknochenvereinigung hin, und man wird nach der der letztern Muskeln, den die Zwiebel der Harnröhre umgebenden Harnschneller (*M. Bulbocavernosus s. Accelerator urinae*), oder, beim Weibe, den das vordere Ende der Mutterscheide, dicht hinter den innern Schamlefzen, umgebenden Scheidenverenger (*M. Constrictor Cunni*) und den auf jeder Seite von der innern Seite des Sitzhöckers zu dem Zellkörper der Ruthe gehenden Aufrichter der Ruthe (*M. Ischiocavernosus s. Erector penis*), beim Weibe: Aufrichter des Kitzlers (*M. Erector clitoridis*) genannt, sehen und leicht verfolgen können. Ist man auf beiden Seiten mit der Präparation, wobei man die Haut mit Muskelhacken alle Mal auf die entgegengesetzte Seite spannend anhängt, so weit gekommen, dass man die Zipfel des äussern Afterschliessers frei hat und die übrigen Muskeln sieht, so kann man die Haut des Mittelfleisches in der Mitte durchschneiden und zurück legen, um nun die sämmtlichen Muskeln, besonders ihren Übergang in einander, deutlicher darzustellen. Um den im Kreise um das untere Ende des Mastdarmes herum gehenden innern Afterschliesser (*M. Sphincter ani internus*) darzustellen,

trennt man den äussern rund herum allmälig von der Haut, wo dieselbe in den After tritt, los, bis man denselben als einen wulstigen, geschlossenen Ring von blasserer Farbe sieht.

Präparation der Eingeweide.

Unter Eingeweide (*Viscera*), welche aus mehreren einzelnen einfachern Organen zusammen gesetzt sind, versteht man in gemeinem Leben nur die in den drei grossen Körperhöhlen, der Schädel-, der Brust- und der Unterleibshöhle liegenden Organe; allein es werden nicht bloss die Organe dieser drei Höhlen, dem Sinne des Wortes nach, darunter verstanden, sondern gewöhnlich alle Organe, welche nicht Knochen, Bänder, Muskeln, Gefässe und Nerven sind; daher kommt es, dass man auch die Sinneswerkzeuge, die Theile des Halses, die Milchbrüste, die äussern Genitalien, die Fetusbildung, die Nabelschnur, den Mutterkuchen und die Eihäute, so wie die an den verschiedenen Orten liegenden Drüsen zu den Eingeweiden rechnet. Im Allgemeinen zerfallen die Eingeweide, in Beziehung auf ihre Function, in die Sinnorgane und die eigentlichen so genannten Eingeweide. Die erstern liegen in kleinern Höhlen des Kopfes und stehen durch kurze und starke Nerven unmittelbar mit dem Gehirne, welches in der Schädelhöhle liegt, im Zusammenhange, und vermitteln zwischen dem Organismus und der Aussenwelt vorzugsweise eine geistige Beziehung; indem sie thätig die Eindrücke der Eigenschaften des eignen Körpers und der Aussendinge aufnehmen, empfinden sie und veranlassen durch die mittels ihrer Nerven zum Ge-

hirn fortgepflanzten Eindrücke, Vorstellungen, Veränderungen des geistigen Princips, dessen unmittelbares Organ das Gehirn ist. Die eigentlichen Eingeweide, welche meistens in der Brust- und Unterleibshöhle liegen, nehmen theils fremde Substanzen von aussen auf, theils entfernen sie entweder durch den Lebensprozess unbrauchbar gewordene, oder zur Hervorbringung neuer gleichartiger Organismen, mithin zur Erhaltung derselben nothwendige, aus dem Organismus. Einige dieser Organe stehen, wie Darmkanal und Lunge, beiden Functionen zugleich vor, andere, wie die Nieren und Genitalien, nur der Auswurfsfunction.

In den drei, im Allgemeinen gesonderten Höhlen, bietet sich nach der dreifachen Seite des thierischen Lebens, der Reproduction, der Irritabilität und der Sensibilität, auch ein dreifacher materieller Apparat dar. Nämlich in der Unterleibshöhle sind vorzüglich die Organe der Reproduction, welche theils zur Erhaltung des Individuums, theils zur Erhaltung des Geschlechtes bestimmt sind, befindlich. Zu den erstern gehören: alle diejenigen Organe, welche zunächst zur Ernährung des Körpers, zur Aufnahme der in den Körper gelangenden Nahrungsmittel und ihrer Verarbeitung zu assimilativen Stoffen dienen; es sind die so genannten Verdauungsorgane. Zu den zur Erhaltung des Geschlechtes dienenden Organen gehören: die innern und äussern Geschlechtstheile, welche theils in der Unterleibs- und Beckenhöhle, theils ausserhalb der letztern liegen; diesen Organen fügen sich noch die in der Unterleibshöhle liegenden Harnorgane bei.

In der Brusthöhle sind vorzüglich die Organe der Irritabilität, nämlich das Herz, als der Centraltheil des ganzen Gefässsystemes, und die Lungen, in welche sich von oben herab die Luftröhre einsenkt, und welche vorzüglich die Respirationsorgane sind, enthalten.

In der Schädelhöhle und in dem damit verbundenen Rückenmarkskanale ist das Organ der Sensibilität; in ersterer: das Gehirn, als der besondere Centraltheil, und im letztern: das Rückenmark, als ein ergänzender Theil des sensibeln Organes, enthalten. Ausser diesen Organen befinden sich in allen Höhlen noch: Drüsen, Gefässe und Nerven, welche im Allgemeinen mit vielem Zellgewebe umgeben sind, und zunächst durch die Wegnahme desselben dargestellt werden.

Es ist zweckmässiger, wenn der angehende Secant die Eingeweide, zuerst aus den Höhlen heraus genommen, nach ihrer äussern Gestalt und ihrem unmittelbaren Zusammenhange darstellt, wobei er die Structur derselben, so weit als das blosse Auge reicht, ohne weitere künstliche Hilfsmittel, als: Maceration, Injection, Mikroskop u. s. w. zu gebrauchen, betrachtet; wodurch er sich nicht nur eine Ansicht von der äussern Form, sondern auch eine gewisse mechanische Fertigkeit im Zergliedern nach und nach zunächst erwirbt.

Präparation der Unterleibseingeweide.

Die Eingeweide der Unterleibshöhle werden gewöhnlich in zwei Theile getheilt und gegeben, nämlich in die, welche innerhalb des Bauchfellsackes, und die, welche ausserhalb desselben (*Partes intra*

et extra peritonaeum) liegen. Die Präparation des Bauchfellsackes nach der Bearbeitung der Bauchmuskeln (S. 92) ist bereits angegeben worden, und weicht nicht ab, wenn dasselbe auch vom Anfange an soll dargestellt werden, indem man zuerst dieselben Hautschnitte (s. *Fig.* 1. *C. E*) wie bei der Präparation der Bauchmuskeln, und einen von der Spitze der letzten Rippe zum Hüftkamme herab macht, worauf man in derselben Richtung sämmtliche Muskeln mit Vorsicht bis auf das Bauchfell durchschneidet und die ganzen Bauchbedeckungen von aussen nach innen und von oben nach unten los trennt, und dieselben nach unten herab legt. Ist nun der Bauchfellsack auf diese oder die früher angegebene Weise dargestellt und mit den Verdauungsorganen entweder heraus genommen, oder besser in der Bauchhöhle gelassen worden, so wird der Bauchfellsack durch einen Längen- und einen Querschnitt geöffnet. Nun betrachtet man zunächst den innern Theil des Bauchfelles oder die verschiedenartigen Verlängerungen zu den Verdauungsorganen, welche den Namen: Fortsätze, Bänder, Gekröse und Netze erhalten haben, wodurch die Verdauungsorgane theils an den Bauchwänden, theils an einander befestiget und überzogen werden; jedoch sind die Befestigungen an den Bauchwänden durch die Darstellung des Bauchfelles als Sack verloren gegangen; will man daher die genannten Organe in ihrer natürlichen Lage und Befestigung betrachten, so wird das Bauchfell nach der zunächst angegebenen Regel mit den Bauchmuskeln zugleich durchschnitten.

Section der Unterleibshöhle und Betrachtung der Eingeweide in allgemeiner und pathologischer Hinsicht derselben.

Nachdem man eine mässig hohe Unterlage unter die Lendengegend gebracht hat, führt man einen perpendiculären Hautschnitt von dem Schwertfortsatze des Brustknochens, längs der weissen Linie, links neben dem Nabel vorbei, bis zur Schamknochenvereinigung herab, und einen queren Hautschnitt von der Mitte der linken Lendengegend quer herüber, dicht unter dem Nabel weg, zu derselben Stelle der rechten Lendengegend; hierauf hebt man oben die weisse Bauchlinie, ungefähr drei Querfinger breit unter dem Schwertfortsatze, mit der Pinzette in die Höhe, schneidet dieselbe etwas mehr links allmälig in der Länge nach unten bis in die Bauchhöhle so weit durch, dass man mit dem Zeige- und Mittelfinger der linken Hand eindringen kann, zwischen welchen dann die weisse Bauchlinie und das Bauchfell, die Finger ausgespreizt immer weiter herab führend und durch sie zugleich die Eingeweide zurück drängend, in der Länge des Hautschnittes durchschnitten werden; worauf man auf beiden Seiten die Bauchmuskeln und das Bauchfell, in der Richtung des queren Hautschnittes, ebenfalls durchschneidet, und die hierdurch entstandenen, mit dem Bauchfell an der innern Fläche überzogenen vier Lappen, zwei obere und zwei untere, wo sich an dem rechten obern der Nabel befinden muss, werden nach oben und unten zurück gelegt.

Hierauf werden die Eingeweide nach ihrer Lage und ihrer Befestigung, so wie nach ihrem pathologischen Verhältnisse betrachtet; das über dem Dünndarm sich ausbreitende untere grosse Netz (*Omentum colicum*) ist der erste Gegenstand, welcher sich der Beobachtung am deutlichsten darbietet; dieses wird dann in die Höhe gehoben und über die Brust zurück gelegt, und es wird sich der Dünndarm (*Intestinum tenue*) zeigen. Dieser wird von der Stelle an, wo er unter dem queren Grimmdarmgekröse (*Mesocolon transversum*), von dem Zwölffingerdarme sich fortsetzend, hervor kommt, zwischen dem Daumen und dem Zeigefinger der beiden Hände gefasst und nach und nach bis an sein Ende sanft durchfühlt, und zugleich etwas hervor gezogen, um nicht nur zu entdecken, ob widernatürliche Dinge darin enthalten sind, sondern auch zugleich das Dünndarmgekröse (*Mesenterium*), dessen Drüsen und Gefässe zu betrachten. Der Grimmdarm (*Colon*) und sein Gekröse (*Mesocolon*) kann auf ähnliche Weise untersucht und beobachtet werden, indem sich der Dünndarm, welcher aus der Beckenhöhle heraus gezogen wird, hin und her legen lässt. Man betrachtet nun die Harnblase und, beim Weibe, die innern Genitalien, ehe diese durch die Trennung der obern Verdauungsorgane verunreiniget werden, worauf der Dünndarm und das Netz wieder in ihre Lage gebracht werden. Bei der Ansicht der obern Verdauungsorgane ist es zweckmässig, wenn ein Gehilfe den Brustknochen und die falschen Rippen etwas in die Höhe zieht, oder man kann durch eine höhere Unterlage den obern Körper etwas mehr

nach hinten über legen. Man sieht die Leber (*Hepar*) und ihre sie befestigenden Bänder: das von dem Nabel zum linken Einschnitte derselben gehende runde Band (*Lig. teres*); das von dem Zwerchfelle und dem obern Theile der Bauchwand zur gewölbten Fläche der Leber herab gehende Aufhängeband (*Lig. suspensorium*); wird die Leber etwas hervor gezogen: das kurze, von dem Zwerchfelle zum hintern Rande derselben gehende Kranzband (*Lig. coronarium*) und das zum linken und das zum rechten Leberlappen gehende linke und rechte dreieckige Leberband (*Lig. triangulare sinistrum et dextrum*). Wird nun die Leber in die Höhe gehoben, so sieht man nicht nur: die Gallenblase (*Vesicula fellea*); das von der Pforte der Leber zum kleinen Bogen gehende kleine Netz (*Omentum hepatico-gastricum*); rechts die von der Pforte abwärts gehende und die von und zur Leber gehenden Gefässe und Gallengänge umgebende Glissonische Kapsel (*Capsula Glissonii*), und das zwischen dieser und dem von der Niere zum Zwölffingerdarm gehenden Nieren-Zwölffingerdarmband (*Lig. Duodeno-renale*) befindliche Winslow'sche Loch (*Foramen Winslowii*); sondern auch: die ganze Ausbreitung des Magens (*Ventriculus s. Stomachicus*) und seine Bänder: das von dem Zwerchfelle an die rechte, und das an die linke Seite des untern Endes des Schlundes und des obern Theiles des Magens tretende rechte und linke Zwerchfell-Magenband (*Lig. phrenico-gastricum dextrum et sinistrum*). Wird der Magen von links hervor gezogen, so zeigt sich: die Milz (*Lien s. Splen*), das von dem

Zwerchfelle zum obern Ende derselben gehende Zwerchfell-Milzband (*Lig. phrenico-lienale*) und das von ihr zum Blindsacke des Magens gehende Magen-Milzband (*Lig. gastro-lienale*). Ist nun die Milz wieder in ihre Lage gebracht worden, so betrachtet man den obern Theil des grossen Netzes (*Omentum gastro-colicum*), welches von dem grossen Bogen des Magens zu dem queren Grimmdarme geht und sich von hier in den untern Theil desselben fortsetzt. Hierauf trennt man den queren Grimmdarm durch die Durchschneidung des Magen-Grimmdarmnetzes von dem Magen bis zur Milz herüber und den rechten Grimmdarm, ihn etwas hervor ziehend, von der Bauchwand, und dicht an ihm das Messer führend, auch sein Gekröse allmälig von unten nach oben und nach innen von dem hinter ihm liegenden Theile bis zur Stelle, wo der Dünndarm in den Bauchfellsack hervor tritt, wobei man den Samenstrang, der sich durch seine blaue Vene andeutet, und den Zwölffingerdarm (*Duodenum*), welche zurück bleiben müssen, zu berücksichtigen hat. Hierdurch sind nicht nur der Zwölffingerdarm, sondern auch, wenn der Magen in die Höhe gehoben und der Grimmdarm herab gelegt wird, die Bauchspeicheldrüse (*Pancreas*) und überhaupt die obern Verdauungsorgane, welche durch das quere Grimmdarmgekröse von den untern geschieden sind, deutlich zu übersehen. Hat man auf diese Weise die Verdauungsorgane betrachtet, so trennt man den linken Grimmdarm (*Colon sinistrum*) mit seinem Gekröse (*Mesocolon sinistrum*) bis zum Mastdarme herab, und legt ihn nach innen herüber, wobei man ebenfalls den

Samenstrang beachtet; dann trennt man oben: den linken Leberlappen, die Milz und die Bauchspeicheldrüse so weit als möglich nach rechts herüber, wodurch nun sämmtliche Verdauungsorgane so frei geworden sind, dass man (bei Privatsectionen) durch das abwechselnde rechts und links Herüberlegen derselben, nachdem noch, durch die Wegnahme der Glisson'schen Kapsel, die Lebergefässe und die Gallengänge dargestellt worden sind, die hinter dem Bauchfellsacke liegenden Organe darstellen kann. Nun können die Verdauungsorgane ebenfalls in pathologischer Hinsicht näher betrachtet werden, indem man auch die Leber etwas vor zieht, und ihre Substanz durch verschiedene Einschnitte untersucht; die Gallenblase, wenn sie z. B. Gallensteine enthält, unterbindet man an ihrem Ausführungsgang, schält sie von der Leber ab, und heraus genommen, schneidet man dieselbe der Länge nach auf, nimmt die Steine zur weitern Besichtigung heraus und betrachtet, nachdem dieselbe abgespült worden ist, die innere Haut derselben. Die Milz wird ebenfalls hervor gezogen und durch Einschnitte ihre Substanz betrachtet. Soll das Innere des Magens oder des Darmes untersucht werden, so wird der erstere, so wie der Theil des zu untersuchenden Stückes des Darmes, oben und unten zweimal unterbunden, zwischen den Ligaturen durchschnitten, von den übrigen Befestigungen getrennt und heraus genommen, worauf dieselben an dem freien gewölbten Rande der Länge nach aufgeschnitten, das darin Enthaltene nach Umständen aufgefangen und abgespült und die innern Häute derselben untersucht werden. Wenn aber Gefässe und Nerven

oder Ausführungsgänge in pathologischer Hinsicht untersucht werden, so müssen diese auch hier nach der angegebenen Regel rein und deutlich dargestellt werden. Schwierig und nur mit grosser Behutsamkeit sind solche Theile darzustellen oder zu entwickeln, welche mit einer krankhaften Production, die oft knorpelartig ist, umgeben oder verbunden oder gleichsam zusammen geschmolzen sind, z. B. die benachbarten Theile mit einem scirrhösen Magen; bei Lendenabscessen mit der Harnblase oder dem Mastdarme, welche auch in einander münden; bei Pulsadergeschwulsten, scirrhösen Nebenhoden *) u. s. w.

Um nun die Verdauungsorgane heraus zu nehmen, unterbindet man den Mastdarm (*Intestinum rectum*) zweimal und durchschneidet ihn zwischen den Ligaturen; eben so den Schlund, nachdem er dicht unter dem Zwerchfelle rund herum frei gemacht worden ist, und trennt nun zuerst den ganzen Darmkanal, vor der Wirbelsäule, mit Durchschneidung der untern und obern Gekrösarterie und der Baucharterie, allmälig von der linken zur rechten Seite und von unten nach oben, wobei man die untere Hohlvene und die Samenstränge immer im Auge haben muss; hierauf trennt man allmälig den rechten Leberlappen, mit besonderer Aufmerksamkeit auf die rechte Nebenniere, bis man die untere Hohlvene über

---

*) Hierbei muss ich bemerken, dass nach meinen genauen Untersuchungen der Sitz des Scirrhus des so genannten scirrhösen Hodens nicht in dem Hoden, sondern in den allermeisten Fällen (vielleicht immer) in dem Nebenhoden ist, und derselbe desswegen nicht leicht aufgefunden wird, indem beide gewöhnlich mit knorpelartigen Lagen umgeben sind, und den wahren Sitz verdecken.

und unter der Leber sieht und dann hier unterbindet, welche dann oben, unter, und unten über der Ligatur durchschnitten wird, indem das wenige, in dem an der Leber befindlichen Stücke der Hohlvene enthaltene Blut leicht mit dem Schwamme weggenommen werden kann. Auf diese Weise sind die ganzen Verdauungsorgane getrennt, und werden nun herausgenommen und in wissenschaftlicher Hinsicht zur weitern Darstellung übergeben.

Die ausserhalb dem Bauchfellsacke liegenden Theile sind durch die Wegnahme der Verdauungsorgane ganz frei geworden, und können nun, nachdem sie im Allgemeinen betrachtet worden sind, entweder in der Lage oder herausgenommen bearbeitet werden; in beiden Fällen aber müssen zuerst die innern Samenarterien und Venen und die Samenausführungsgänge, da wo dieselben von dem Samenstrange abgehen, dargestellt werden, indem sie mit dem sehr zahlreichen, sie umgebenden Zellgewebe leicht abgeschnitten werden können. Werden diese Theile herausgenommen, so trennt man die Nieren und Nebennieren an ihrer hintern Fläche, so wie die Harnbereiter und Samenstränge mit allem sie umgebenden Zellgewebe, von der hintern Bauchwand von oben nach unten bis zum Becken herab, und von aussen nach innen bis vor die Wirbelsäule, durchschneidet die Aorta gleich unter ihrem Hervortritt aus der Brusthöhle, und schält nun dieselbe mit der untern Hohlvene von oben nach unten, von der Wirbelsäule bis zum Becken herab, los, und legt sie dann mit den übrigen Theilen einsweilen

wieder herauf; dann spaltet man auf beiden Seiten, an dem Samenstrange hin, den Leistenkanal, nachdem der Schamberg herab gelegt worden ist, zieht den Hoden mit den Scheidenhäuten aus dem Hodensacke hervor, trennt die gemeinschaftliche Scheidenhaut von der innern Haut des Hodensackes (*Tunica dartos*) und legt den Hoden mit dem Samenstrange zurück. Worauf man nun das Bauchfell, welches sich noch am untern Theile der zurück gelegten Bauchmuskeln befindet, mit den seitlichen Bändern der Harnblase und dem Harnstrange, dann die Harnblase von der vordern Wand des Beckens bis dahin, wo ihre Harnröhre unter die Schamknochenvereinigung tritt, los schält, durchschneidet nun die Schenkelgefässe, trennt sie nach oben, so wie nun, nachdem man die Nieren mit den übrigen Theilen nach unten über gelegt hat, die Gefässe und den Mastdarm im Becken rund herum von den Seiten und der hintern Wand und bis zum Ausgange desselben ab; nunmehr sucht man behutsam, sowohl von innen, wie von aussen, die Harnröhre, die Zellkörper der Ruthe von der Schamknochenvereinigung und die letztern, so wie die Afterheber und Quermuskeln des Dammes, von dem untern Beckenrande bis zu den Sitzknorren herab, los zu schneiden; worauf nun der Leichnam gewendet wird, und der Afterschliesser dicht an dem Steissknochen und die noch übrigen Theile im Ausgange des Beckens vollends getrennt und alle Theile aus dem Becken heraus gezogen und zur Reinigung dem Aufwärter (oder der Aufwärterinn) übergeben werden. Sind die Muskeln

im Ausgange des Beckens nicht präpariret worden, so ergibt es sich von selbst, dass vor dem Herausschneiden, der angegebene Hautschnitt (s. *Fig.* 1. und *Fig.* 2. *D*) gemacht wird und das Fett und sämmtliche, im Ausgange des Beckens anhängende Theile nach und nach zugleich durch- und abgeschnitten werden müssen.

Präparation der Verdauungsorgane in physiologischer Hinsicht.

Die aus der Unterleibshöhle heraus genommenen Verdauungsorgane, welche in wissenschaftlicher Hinsicht oder zu eigner Belehrung einer besondern Bearbeitung und Untersuchung unterworfen werden, werden zunächst nach ihrer Lage auf ein Brett gelegt; da nun sowohl der Dünndarm, als auch der Dickdarm in seinem Verlaufe von gleichem Baue ist, so kann man, wegen grösserer Bequemlichkeit, den grössten Theil des Darmkanales weg schaffen, indem nur der Blinddarm mit einem Stück des Grimmdarmes und des gewundenen Darmes (*Ileon*), nach gehöriger Unterbindung, braucht heraus geschnitten zu werden, um den Bau und die Structur des Dickdarmes und des untern Endes des Dünndarmes zu untersuchen; eben so wird der Leerdarm (*Jejunum*) in nur einiger Entfernung von seinem obern Ende nach der Unterbindung durchschnitten, und dann der übrige Theil des Darmkanales fort geschafft, worauf die obern Verdauungsorgane und das heraus geschnittene Stück des Dickdarmes zur Reinigung übergeben werden, und nach dieser werden dieselben nach ihrer Lage wieder auf das Secirbrett gelegt und nun nach der angegebenen Ordnung dargestellt.

Nachdem nochmals die durchschnittenen Bänder der Leber an der gewölbten Fläche und dem hintern Rande derselben angesehen worden, legt man die Leber nach oben so um, dass man die untere Fläche derselben und die Ausbreitung des Magens vor sich hat; dann nimmt man die Glissonische Kapsel von unten und rechts zuerst behutsam weg, bis man den gemeinschaftlichen Gallengang (*Ductus cholodochus*) sieht, welchen man bis zu seiner Spaltung in den Lebergang (*Ductus hepaticus*) und den Gallenblasengang (*Ductus cysticus*) verfolgt, wobei der Zwölffingerdarm etwas herab getrennt wird; hierauf wird weiter links eben so die Leberarterie (*Art. hepatica*) aufgesucht und bis zu ihrer Spaltung in den rechten und linken Ast verfolgt, worauf nun diese Äste und der Leber- und der Gallenblasengang abwechselnd nach und nach durch die Wegnahme der Glissonischen Kapsel, der Saugaderdrüsen, der Nerven, des kleinen Netzes und des Zellgewebes bis zur Pforte oder der Querfurche der Leber verfolgt werden, wobei schon der vordere Umfang der Pfortader (*Vena portae*) zur Ansicht kommt, welche aber dann deutlich und rein dargestellt wird, wenn man den Magen mit den übrigen Theilen über die Leber weg nach oben legt, so dass man die hintere Fläche derselben sieht und nun auch hier die Glissonische Kapsel und die übrigen anhängenden Theile weg präpariret; vorzüglich müssen die Äste des Leberganges, der Leberarterie und der Pfortader in der Pforte der Leber rein und deutlich bis dahin, wo sie in die Substanz der Leber eintreten, dargestellt werden; wobei man sich aber in Acht nehmen

muss, das venöse Band (*Lig. venosum*), einen soliden Strang, das Überbleibsel von dem venösen Gange (*Ductus venosus Arantii*) des Fetus, welches von dem linken Aste der Pfortader, in seiner Furche der Leber, zur untern Hohlvene geht, weg zu schneiden, und welches, so wie das Stück der untern Hohlvene nun rein präpariret wird. Nun legt man den Magen und die übrigen Theile wieder in ihre Lage zurück und präpariret die Gallenblase (*Vesicula fellea*) und das runde Leberband (*Lig. teres*), das Überbleibsel der Nabelvene des Fetus bis zur Verbindung mit dem linken Aste der Pfortader rein. Sind nun auf diese Weise die grössern, zur Leber gehörigen Theile dargestellt, so kann man die verschiedenen Einschnitte und Furchen derselben: den Nabel- und den Gallenblaseneinschnitt (*Incisura umbilicalis et vesiculae felleae*); die Gallenblasen-, die Nabelvenen-, die Venengang- und die Hohlvenenfurche oder Grube (*Fossa pro vesicula fellea, vena umbilicali, ductu venoso, et vena cava*), so wie die Querfurche oder die Pforte der Leber (*Fossa transversa s. Porta hepatis*) übersehen und betrachten; eben so die verschiedenen Lappen der Leber: den rechten und linken, und den zwischen diesen liegenden viereckigen und den Spigelschen Lappen (*Lobus dexter et sinister, quadratus et Spigelii*), welche durch die genannten Furchen abgegränzt werden.

Hierauf verfolgt man die Leberarterie abwärts, bis man das abgeschnittene Stück der Baucharterie (*Art. coeliaca*) und ihre Spaltung in die Leberarterie, die

linke obere Kranzarterie des Magens (*Art. coronaria ventriculi sinistra*) und die Milzarterie (*Art. lienalis*) frei hat; dann verfolgt man die Magenarterie, gegen den kleinen Bogen des Magens, und die Milzarterie und Vene, längs dem obern Rande der Bauchspeicheldrüse, bis zum Hilus der Milz, wobei diese letztere nach und nach von dem Magen los getrennt wird. Nun lässt sich der Magen (*Ventriculus*) von der linken Seite zur rechten herüber legen, und die Bauchspeicheldrüse (*Pancreas*) an der vordern Fläche von dem vielen Zellgewebe reinigen, worauf man die Verdauungsorgane herum legt und an der hintern Fläche das noch anhängende Stück der obern Gekrösarterie und Vene (*Art. et Ven. mesenterica superior*) und den gemeinschaftlichen Gallengang vollens bis zum Zwölffingerdarm verfolgt und die hintere Fläche der Drüse von dem Zellgewebe und den anhängenden Saugaderdrüsen befreit. Nachdem nun sämmtliche Theile wieder herum und in ihre Lage gelegt worden sind, bläst man den Magen und den daran hängenden Zwölffingerdarm und das obere Ende des Leerdarmes auf, befreit dieselben vollens von dem anhängenden Reste der Netze und des Zellgewebes und stellt, nach der Wegnahme ihrer Bauchfellhaut, die Muskelhaut derselben dar, durch welche schon die weissliche Zellhaut wahrgenommen wird.

Sind nun auf diese Weise die eigentlichen Verdauungsorgane, welche, mit Ausnahme des Darmes, die Milchsaft bereitenden Organe (*Viscera chylopoetica*) genannt werden, nach ihrem äussern Umfange und Zusammenhange durch die grösseren Gefässe, dar-

gestellt und nochmals betrachtet, so geht man zur Untersuchung der Structur über. Indem man von der Leber theils eine Scheibe horizontal wegschneidet, wobei man die zwei verschiedenen, mit einander verschmolzenen Substanzen: die braunrothe oder Rinden- und die körnige oder punktähnliche, gelbliche oder Mark-substanz wahrnimmt, theils einen perpendiculären Schnitt in die Leber macht, sieht man nun an der Durchschnittsfläche, vorzüglich in der braunen Substanz, die zarten Mündungen der durchschnittenen feinen Gefässzweige, wodurch die Fläche ein siebförmiges, löcheriges Ansehn erhält. Nachdem die Bauchfellhaut der Gallenblase weggenommen und die Zell- oder Gefässhaut gesehen worden ist, schneidet man dieselbe der Länge nach auf, und nach Wegnahme der Galle betrachtet man die fein netzförmig gefaltete innere Haut und die im Halse spiralförmigen grössern Falten derselben. Dann macht man in der Mitte der Bauchspeicheldrüse, sowohl ihrer Länge als Breite nach, an der vordern Fläche behutsam einen flachen Längenschnitt, bis man den Ausführungsgang der Drüse (*Ductus pancreaticus s. Wirsungianus*) sieht, welcher sich hier durch seinen geraden Lauf und seine weisse Farbe auszeichnet, worauf derselbe, indem das Messer über ihn hin etwas flach geführt wird, nach links gegen den Schwanz und nach rechts gegen den Kopf, wo er sich nach hinten wendet, bis zu seinem Eintritte dicht neben dem gemeinschaftlichen Gallengange in den Zwölffingerdarm, jedoch so, dass man seine hintere Fläche nicht los trennt, verfolgt wird; präparirt man die Läppchen, woraus eigentlich die Bauchspei-

cheldrüse besteht, nach oben und unten zurück, so sieht man auch die Zweige, welche aus den Läppchen entstehen und in den Ausführungsgang übergehen, so wie zugleich den lappenartigen Bau der Drüse, deutlich. In die Milz macht man einen Einschnitt, um die Substanz, welche viel weicher, als die der Leber ist, zu sehen; bei jungen Subjecten zeigen sich in derselben kleine weissliche Körperchen, welche man für Drüschen hält und die an der Umänderung des Blutes in der Milz viel Antheil haben. Den Magen schneidet man von dem obern Magenmunde (*Cardia*) der Länge nach bis nahe an den Pförtner (*Pylorus*) auf, betrachtet die innere Haut und die Pförtnerklappe (*Valvula pylori*), und nachdem die erstere zum Theil weggenommen worden ist, die Zell- oder Gefässhaut. Der Zwölffingerdarm wird längs dem gewölbten freien Rande aufgeschnitten und dessen innere Haut mit den Kerkringischen Falten, den Zotten und Brunnerschen Drüsen, und der warzenförmige Hügel (*Diverticulum Vateri*), auf welchen sich der gemeinschaftliche Gallen- und der Bauchspeicheldrüsengang unter einer Falte öffnen, betrachtet; die Brunnerschen, so wie die Magendrüsen werden sichtbarer, wenn man die innere Haut der Theile mit heissem Wasser übergiesst.

Das herausgeschnittene Stück des dicken Darmes kann auch vor den vorhergehenden Theilen bearbeitet werden. Es wird, nachdem das Ende des Dickdarmes unterbunden worden ist, von dem gewundenen Darm (*Ileon*) aus aufgeblasen, und dann an seinem Umfange

rein präpariret, an welchem man schon die langen Muskelfasern durch die äussere oder Bauchfellhaut durchscheinen sieht. An dem Blind- und dem Grimmdarme (*Caecum et Colon*) werden von dem Wurmfortsatze (*Processus vermiformis*) aus die langen, sich in drei Streifen fortsetzenden Muskelfasern, welche man Bänder des Blind- und des Grimmdarmes (*Ligamenta caeci et coli*) nennt, durch die Wegnahme der äussern Haut und auch dadurch die zirkelförmigen Muskelfasern zugleich dargestellt; nach diesem schneidet man den Blind- und den Grimmdarm an dem freien gewölbten Rande auf, und man sieht an der Einsenkung des gewundenen Darmes: die Bauhinische Klappe (*Valvula Bauhinii s. caeci*), und weiter gegen das blinde Ende des Blinddarmes hin, die bei weitem kleinere und einfache Klappe des Wurmfortsatzes. Nun schneidet man den gewundenen Darm (*Ileon*) auf und betrachtet die innere Haut mit ihren Peyerschen Drüsen (*Glandulae Peyerianae*). Der Mastdarm (*Intestinum rectum*), welcher beim Herausschneiden der Verdauungsorgane zurück geblieben ist, wird mit den Beckentheilen dargestellt.

Präparation der Harnwerkzeuge und der Geschlechtstheile.

Mögen diese Theile in der Lage in dem Leichname oder heraus genommen, wo man sie dann nach ihrer Lage auf einem Brette ausgebreitet hat, präpariret werden, so müssen sie in folgender Ordnung dargestellt werden: Der Samenstrang auf beiden Seiten, welcher sich durch

die blaue Vene andeutet, wird zuerst, ungefähr in der Mitte, etwas hervor gezogen und mit einem Haken in Anspannung gebracht, worauf durch allmälige Wegnahme des ihn umgebenden Zellgewebes die innere Samenarterie (*Art. spermatica interna*) bis zu ihrem Ursprunge aus der Aorta, und die innere Samenvene (*Vena spermatica interna*) bis zu ihrer Einsenkung, die rechte, in die untere Hohlvene, und die linke, in die Nierenvene, aufwärts und dann abwärts bis zu dem Samenausführungsgang (*Ductus s. Vas deferens*), wo derselbe von dem Samenstrange abgeht, verfolgt werden; der letztere wird nun ebenfalls eine Strecke gegen die Harnblase hin, wobei man sein Augenmerk auf das seitliche Band der Harnblase richten muss, dargestellt. Sind nun auf diese Weise die genannten Theile in Sicherheit gebracht, indem sie mit dem Zellgewebe und dem Überbleibsel der Bauchhaut leicht verletzt werden können, so werden nun die übrigen Theile von oben herab dargestellt. Von den Nieren (*Renes*) nimmt man die Fetthaut oder Kapsel (*Panniculus adiposus renis*) von vorn nach aussen und unten herum weg, wobei man die Nebennieren (*Glandulae suprarenales*) zugleich mit rein präpariret, oder besser, man präparirt zuerst den obern Theil der Aorta und der untern Hohlvene, und verfolgt von vorn die Nierenvene (*V. renalis*), welche mehr nach vorn liegt, und die Nierenarterie (*Art. renalis*), so wie ihre Äste gegen den Hilus der Niere, und hierbei zugleich die Gefässe der Nebenniere; allein die Arterien der letztern sind zahlreich und so klein, dass sie, nicht injicirt, schwer darzustellen

sind, daher sie mit weggeschnitten werden, und die Nebennieren an den Venen, von welchen, rechts, zwei in die untere Hohlvene, und links, eine grössere in die Nierenvene übergehen, hängen bleiben. Nun nimmt man die Nierenkapsel, wie angegeben, weg, indem man die Niere nach sich oder nach innen mit den Gefässen herüber legt; präpariret den obern Theil des Harnleiters (*Ureter*) und das Nierenbecken (*Pelvis renis*) rein, und verfolgt dieses und die Gefässäste in dem Hilus der Niere von vorn und hinten so tief als möglich, und legt dann die Niere in ihre Lage zurück. Worauf man, nachdem die Niere und die Gefässe derselben auf beiden Seiten auf diese Weise dargestellt sind, die Aorta und die untere Hohlvene bis zu dem Schenkel- und Beckengefässe, so wie die Harnleiter bis zur Harnblase, welche mit dem noch anhängenden Bauchfelle abwechselnd nach rechts und links herüber gelegt wird, verfolgt, und wobei unten, die Seitenbänder der Harnblase, womit sie sich durchkreuzen, beachtet werden müssen, oder es können auch diese letztern zuerst dargestellt werden.

Den Beckentheil des Bauchfelles muss man, sowohl in der Lage im Becken, als auch ausserhalb desselben, vorzüglich aber bei den weiblichen Theilen wegen der breiten Mutterbänder, schonen und mit den Theilen, welche es überzieht, namentlich: beim Manne, mit der Harnblase und der vordern Fläche des Mastdarmes; beim Weibe, mit diesen und der Gebärmutter und den der letztern anhängenden Muttertrompeten und Eierstöcken allmälig von aussen nach innen herüber legen, worauf

man auf jeder Seite, nachdem nun die Harnblase aufgeblasen ist, zuerst das von der Nabelarterie herauf steigende Seitenband derselben (*Lig. laterale vesicae*), den, beim Manne, im erstern Falle, von der innern Öffnung des Leistenkanales zum Becken und an der Harnblase herab steigenden Samenausführungsgang (*Vas deferens*); beim Weibe, das runde Mutterband (*Lig. uteri rotundum*), die Schenkel- und die grössern Beckenblutgefässe so tief als möglich darstellt. Dann trennt man die Harnblase von der Schamknochenvereinigung und präparirt den vordern und den seitlichen Umfang derselben rein, zieht dieselbe etwas nach hinten und oben hervor, und sucht nun die Vorsteherdrüse (*Prostata*) und die Samenbläschen (*Vesiculae seminales*), welche zwischen der Harnblase und dem Mastdarme liegen; beim Weibe, die Harnröhre (*Urethra*) und die Mutterscheide (*Vagina uteri*), darzustellen; worauf man den Mastdarm vorzieht und ihn so viel als möglich vom Zellgewebe zu reinigen sucht. Diese letztern Theile sind in der Lage nicht ohne Schwierigkeit zu präpariren, und man thut wohl, dieselben auf beiden Seiten abwechselnd zu präpariren, wodurch sie nach und nach lockerer werden und sich besser heraus ziehen lassen, um zu den tiefern Theilen kommen zu können. Bei den heraus genommenen Theilen beobachtet man in Hinsicht der Darstellung dieselbe Ordnung, nur dass man beim Manne die Vorsteherdrüse, die Samenbläschen, beim Weibe, die Harnröhre, die Mutterscheide, und bei beiden, den Mastdarm nicht nur bequemer, sondern auch reiner am ganzen Umfange darstellen kann.

In pathologischer Hinsicht weicht die Ordnung der Darstellung dieser Theile nicht ab, nur dass sie nicht so rein präparirt werden, wie in wissenschaftlicher Hinsicht.

Sind nun die innern Theile der genannten Harn- und Geschlechtsorgane in ihrer Lage dargestellt, so legt man die untern Lappen der Bauchdecke wieder in die Höhe, und macht, nachdem beim Manne der Hodensack (*Scrotum*) nach seinem Umfange betrachtet worden ist, von dem Bauchringe bis zum Grund des Hodensackes einen Längenschnitt herab, legt die Haut nach aussen und innen zurück, und stellt zuerst, durch Wegnahme des lockern Zellgewebes, den Hodenmuskel (*Cremaster*) und die gemeinschaftliche Scheidenhaut des Samenstranges und Hodens (*Tunica vaginalis communis funiculi spermatici et testis*), welche in die innere Haut des Hodensackes (*Tunica dartos*) übergeht, dar. In derselben Richtung wird nun ein Längenschnitt, aber behutsam, durch die genannte dünne Scheidenhaut gemacht, und dieselbe nach und nach, von oben nach innen und aussen und unten rund herum getrennt, wodurch die eigne Scheidenhaut des Samenstranges und die des Hodens (*Tunica vaginalis propria funiculi spermatici et testis*) zur Ansicht kommt; die erstere wickelt die Gefässe des Samenstranges und den Samenausführungsgang ein, welche nun bis zum Eintritt in die letztere frei gemacht werden können; die letztere umgibt den Hoden und Nebenhoden sackförmig. Nun können die Scheidenhäute mit dem Samenstrang und Hoden einsweilen zurück gelegt und die innere Haut des Hodensackes und die Scheidewand (*Septum*

scroti), welche dieselbe bildet, betrachtet werden. Beim Weibe hat man das runde Mutterband, nahe am Bauchringe, behutsam aufzusuchen und zum Schamberg zu verfolgen. Worauf der Schamberg (*Mons veneris*), bei beiden Geschlechtern, und zum Theil die Haut der Ruthe getrennt und herab gelegt, und das Aufhängeband (*Lig. suspensorium*), welches von der Schamknochenvereinigung zum Rücken der Ruthe oder des Kitzlers herab geht, dargestellt wird. Dann verfolgt man auf beiden Seiten, längs dem untern Beckenrande, den Zellkörper und den Ruthenheber, und stellt zugleich die Quermuskeln des Dammes und den Harnschneller, und beim Weibe, statt des letztern, den Scheidenschnürer (*M. Constrictor Cunni*), so wie die Aftermuskeln (s. S. 133) dar; wodurch der Hodensack und die äussern Schamlefzen immer mehr und mehr entfernt werden. Worauf nun sämmtliche Organe heraus genommen werden, oder waren sie schon, wie oben (S. 145) angegeben, heraus geschnitten, so ist es immer instructiv, die an ihrem Ursprunge abgeschnittenen Muskeln mit darzustellen.

Nunmehr sucht man beim Manne die Cowperschen Drüsen (*Glandulae Cowperi*), welche dicht hinter der Zwiebel der Harnröhre, in der Gegend, wo sich die queren Dammmuskeln mit dem Afterschliesser und dem Harnschneller vereinigen, auf; oder gleich neben der Einsenkung der Zellkörperarterie der Harnröhre (*Art. cavernosa urethrae*), und stellt dann den Isthmus der Harnröhre (*Isthmus urethrae*) dar. Sind die äussern Geschlechtstheile, beim Manne, das Verhältniss der äus-

sern Haut zur Ruthe, vorzüglich die Vorhaut (*Praeputium*) und der Hodensack; beim Weibe, der Kitzler, die Schamlefzen, die Harnröhren- und die Scheidenmündung gehörig betrachtet worden, so kann, beim erstern, die Haut der Ruthe mit dem Hodensacke ganz entfernt werden.

Nachdem nun auf diese Weise alle Theile der Harn- und Geschlechtsorgane nach ihrem äussern Umfange dargestellt und nochmals angesehn sind, so geht man zur Untersuchung der Substanzen und der Höhlen derselben über. Die Nebennieren öffnet man von ihrem Hilus aus gegen den Rand hin, und sieht nicht nur, ob sie eine eigne Höhle enthalten, sondern man sieht auch ihre härtere gelbliche und die weichere dunkelrothbraune Substanz. — Die eine Niere kann von dem äussern gewölbten Rande gegen den Hilus scharf durchschnitten werden, um die Rinden- oder Drüsen- und die Mark- oder Röhrensubstanz, welche sich in kegelförmigen Abtheilungen, den Malpighischen Pyramiden, darstellt, zu sehen; an der zweiten Niere verfolgt man, von dem Hilus aus, das Nierenbecken und die Nierenkelche, und öffnet dann diese, um die Nierenwärzchen zu sehen. — Die eigne Scheidenhaut des Hodens wird an dem freien Rande aufgeschnitten und zurück gelegt, und nachdem man den Hoden und Nebenhoden gesehen hat, am letztern abgeschnitten; worauf man behutsam den Überzug von dem ganzen Nebenhoden, vorzüglich an dem Kopfe und dem Schwanze, wegnimmt, und man wird dann beim erstern, die Ausführungsgänge des

Hodens (*Vasa efferentia testis*), und beim letztern, den Abgang des Samenabführungsgangs (*Vas deferens*) sehen, und durch die Wegnahme des sehr feinen Zellgewebes zwischen den Windungen des Nebenhodens, lässt sich derselbe zu einer ausserordentlichen Länge entwickeln. — Hierauf durchschneidet man die feste Haut des Hodens (*Tunica albuginea*) von dem obern Ende, längs dem gewölbten Rande, bis zum untern Ende, legt dieselbe auf beiden Seiten bis zum geraden Rande desselben, die Substanz des Hodens (*Parenchyma s. Pulpa testis*), welche meistens aus Samenröhrchen (*Canaliculi seminales*) besteht, allmälig trennend, zurück, bis man ein weisses Netz: das Samengefässnetz (*Rete vasculosum Halleri*) sieht, aus welchem die Ausführungsgänge des Hodens hervor kommen. — Die Samenbläschen werden durch die genaueste Wegnahme des Zellgewebes zu einem langen, mit blinden, ästigen Anhängen versehenen Kanale dargestellt, welcher sich unter spitzigem Winkel mit dem untern oder innern Ende des Samenabführungsganges vereinigt, aus welchem der enge und kurze Auspritzungskanal (*Ductus ejaculatorius*) entsteht; beide Kanäle werden durch die Substanz der Vorsteherdrüse bis zu einer kleinen Höhle unter dem Schnepfenkopf der Harnröhre verfolgt. — Nunmehr wird die Harnblase in der Mitte des vordern Umfanges von oben nach unten, dann die Vorsteherdrüse und die Harnröhre bis zu dem Eintritt in ihren Zellkörper nach oben oder vorn durchschnitten, um den in dem obern Ende der Harnröhre befindlichen Schnepfenkopf (*Caput gallinaginis*) zu

sehen, auf welchem sich die längliche, unter einer Falte verborgene, gemeinschaftliche Mündung der beiden Ausspritzungskanäle, und neben ihm, die Mündungen der Ausführungsgänge der Vorsteherdrüse befinden; zuweilen öffnet sich jeder Ausspritzungskanal mit einer eignen Mündung und dann etwas seitlich auf dem Schnepfenkopf. Nachdem die Häute der Harnblase, die Mündungen der Harnleiter und der dreieckige Körper (*Corpus trigonum Lieutaudii*) betrachtet worden sind, verfolgt man den Schnitt nach oben durch die ganze Länge der Harnröhre, wobei der Zellkörper der Ruthe gegen den Rücken derselben durchschnitten wird; nun betrachtet man: die Mündungen der Ausführungsgänge der Cowperschen Drüsen und die der Schleimhöhlen (*Sinus mucosi Morgagni*), die nahe hinter der Eichel befindliche kahnförmige Grube (*Fossa navicularis Morgagni*) und das innere zellige Gewebe des Zellkörpers der Ruthe und der Harnröhre.

Beim Weibe wird, nachdem die äussern Genitalien gehörig betrachtet und die Harnröhre und die Mutterscheide rein und frei dargestellt worden sind, die Mutterscheide von ihrem Eingange an, seitlich, bis zum Hals der Gebärmutter herauf, durchschnitten, und die Faltensäulen (*Columnae rugarum*), die Schleimhöhlen und der äussere Muttermund (*Orificium uteri externum*), mit seinen umgebenden Lefzen (*Labia orificii uteri*), so wie die Häute der Scheide angesehen. Worauf nun entweder der seitliche Längenschnitt bis zum Grund der Gebärmutter verfolgt wird,

oder man macht einen Längenschnitt durch die Mitte der vordern Wand der Gebärmutter und auf jeder Seite hin zur Fallopischen Röhre; im erstern Falle sieht man an beiden Wänden des Kanales des Gebärmutterhalses (*Canalis colli uteri*): die baumähnlichen Falten (*Palmae plicatae*); im letztern ist die Form des Kanales und die Höhle der Gebärmutter (*Cavitas uteri*) deutlicher zu sehen; in letzterer bemerkt man die Schleimhaut der Höhle und die in jedem Horn derselben sehr enge Mündung der Muttertrompete (*Ostium internum tubae Fallopianae*), so wie hierbei die Substanz der Gebärmutter, welche im jungfräulichen Zustande fest oder dichter, bei solchen, die schon geboren haben, etwas lockerer, und bei schwangern sehr locker ist, nach diesen sind auch die Gefässe mehr oder weniger erweitert und sichtbarer. — Die Muttertrompeten (*Tubae Fallopianae*) werden, nachdem sie, besonders ihre freie, mit den Franzen (*Fimbriae*) umgebene äussere Mündung (*Ostium abdominale*) betrachtet worden sind, der Länge nach aufgeschnitten, um nicht nur die Häute, woraus dieselben zusammen gesetzt sind, sondern auch die Faltung der innern Haut zu sehen. — Die Eierstöcke (*Ovaria*), von welchen auf jeder Seite einer der Gebärmutter anhängt, werden erst nach ihrem äussern Umfange betrachtet, und dann durch die Wegnahme des hintern Blattes des breiten Mutterbandes, das von dem innern Ende des Eierstockes zur Gebärmutter herüber gehende Band des Eierstockes (*Lig. ovarii*) dargestellt; nimmt man nun, von dem freien Ende des runden Mutterbandes (*Lig. uteri rotun-*

dum) an, allmälig das vordere Blatt des breiten Mutterbandes gegen die Gebärmutter hinweg, so wird man den Ursprung des runden Bandes von der Substanz der Gebärmutter wahrnehmen. Worauf man den einen Eierstock von dem freien gewölbten Rande gegen den geraden durchschneidet, um das Gewebe und die (bei jungen Subjecten) in demselben liegenden Graafianischen Eichen (*Ovula Grafiana*) zu sehen. An dem andern Eierstocke kann man die feste Haut (*Tunica albuginea*) weg nehmen, um ebenfalls die mehr nach aussen liegenden Eichen darzustellen.

Sollte man eine schwangere Gebärmutter (*Uterus gravidus*), welches gewöhnlich selten der Fall ist, zur Darstellung erhalten, so wird, nachdem die ihm anhängenden Theile, der vielleicht noch gegenwärtige gelbe Körper (*Corpus luteum*) an dem Eierstocke, gehörig angesehen worden sind, die die Substanz der Gebärmutter genau überziehende Bauchfellhaut behutsam weggenommen und die hier entwickelten Muskelfasern dargestellt; dann macht man, an dem vordern Umfange, von dem Halse, längs dem einen Seitenrande, unter dem Grund weg, und an dem andern Seitenrande, wieder bis zum Hals herab, einen nicht ganz durchgehenden Schnitt; nun fängt man von oben an, durch allmäliges Eindringen der Schnitte, die vordere Wand nach und nach, nach unten so zu trennen und herab zu legen, dass die hinfällige Haut (*Tunica decidua vera s. Hunteri*) zurück bleibt, worauf diese, von unten nach oben (leicht) bis dahin, wo dieselbe mit dem Mutterkuchen zusammen hängt, getrennt und herauf gelegt wird; man sieht, vor-

züglich in den frühern Monaten, dieselbe sich gegen das Ei (*Ovum*) umschlagen und die umgebeugte hinfällige Haut (*Membrana decidua reflexa*) bilden, welche sich nur in diesen Monaten im Zusammenhange trennen lässt, und in den letztern Monaten als ein dünner, oft nur als ein bedeckender, bräunlicher Zellstoff erscheint. Die Leder- oder Gefässhaut (*Chorion s. Membrana vasculosa*) erscheint vom vierten Monate der Schwangerschaft als eine dünne, durchsichtige Haut, und lässt sich, bei einiger Behutsamkeit, von unten nach oben oder gegen den Mutterkuchen hin, leicht von der Schaf- oder Wasserhaut (*Amnion*) trennen. Diese wird nun in derselben Richtung durchschnitten und zurück gelegt, worauf man das Schaf- oder Fruchtwasser (*Liquor amnii*) ausfliessen lässt, und man sieht die Frucht (*Fetus*) vermittels der Nabelschnur (*Funiculus umbrilicalis*) und des Mutterkuchens (*Placenta*) mit der Gebärmutter verbunden. Trennt man nun den Mutterkuchen, welcher gewöhnlich dem Grund der Gebärmutter, oder auch zuweilen den andern Stellen, anhängt, allmälig von der innern Fläche der Gebärmutter los, so sieht man zugleich die Art des Zusammenhanges der beiden Theile; worauf man die Trennung der hintern Theile der Häute fortsetzt, und das ganze Ei heraus nimmt.

Um nun die Theile des Nabelstranges und den Zusammenhang mit der Frucht darzustellen, macht man in die Haut des Unterleibes des Fetus, einige Linien von dem Nabelstrange, einen Zirkelschnitt, legt die Haut etwas gegen den Nabel um, so, dass man den Nabelring (*Annulus umbilicalis*) sieht, von welchem dann ein

Hautschnitt nach oben, unten und zu beiden Seiten herum gemacht und die Haut des Unterleibes in vier Lappen herab getrennt wird; hierauf macht man wieder, einige Linien von dem Nabelringe entfernt, behutsam einen Zirkelschnitt durch die Bauchmuskeln, welche man mit der Pinzette in die Höhe hebt, bis auf das Bauchfell, das sich hier leicht trennt, und legt die Bauchmuskeln, nachdem diese in derselben Richtung, wie die Haut, durchschnitten worden sind, in vier Lappen, mit Zurücklassung des Bauchfelles, zurück; durchschneidet man, von dem Nabel an, nach oben, in der Richtung des Aufhängebandes der Leber, auf beiden Seiten desselben, die Bauchhaut, so nimmt man die Nabelvene (*Vena umbilicalis*), welche in dem vordern Rande des genannten Bandes zur Leber herauf steigt, und bei dem gebornen Menschen das runde Leberband ist, wahr. Eben so wird auf beiden Seiten das Bauchfell, von dem Nabel an, schief nach aussen, gegen das Becken herab, in der Richtung der Seitenbänder der Harnblase des gebornen Menschen, welches hier bei dem Fetus die Nabelarterien (*Art. umbilicales*) sind, gemacht; worauf man die genannten Gefässe, die letztern auch vor der Durchschneidung des Bauchfelles, und den aus dem Scheitel der Harnblase hervor kommenden Harnstrang (*Urachus*), gegen den Ursprung derselben und gegen den Nabelring hin, verfolgt und darstellt. Nun verfolgt man diese Theile durch den Nabelring und allmälig in den Nabelstrang weiter, wobei nicht nur diese, sondern auch die Nabelscheide (*Vagina umbilicalis*), und die Whartonische Sulze (*Gelatina Whartoniana*) gesehen werden. —

An der äussern oder mütterlichen Fläche des Mutterkuchens nimmt man die diese Fläche bedeckende hinfällige Haut weg, wodurch man die einzelnen Lappen, woraus der Mutterkuchen besteht, sieht, welche sich leicht aus einander ziehen und kann die Äste der Nabelgefässe, welche sich in diesen Lappen verbreiten, darstellen lassen.

Präparation der Oberleibseingeweide.

Die Brüste, Milchbrüste, oder Zitzen (*Mammae s. Ubera*), oder, bei dem weiblichen Geschlechte, im edlern Ausdrucke: der Busen (*Sinus*) genannt, im engern Sinne wird der zwischen diesem befindliche mittlere, vertiefte Raum damit bezeichnet, sind, obgleich sie als äussere Theile erscheinen, welche oben und seitlich an der Brust (*Pectus*) liegen, mit zur Eingeweidelehre gezogen worden, deren Darstellung gewöhnlich nicht ohne besondere Vorkehrungen, und auch nur bei dem weiblichen Geschlechte, bei welchem sie nur ihre Bestimmung und Vollkommenheit erreichen, unternommen wird. Nachdem man die äussern, zur Haut gehörigen Theile: die Zitze oder Brustwarze (*Papilla mammae*) und den Hof oder Ring (*Areola*) und die übrige, die Milchbrustdrüse überziehende Haut betrachtet hat, wird zuerst nahe an dem Hofe, um denselben herum, ein Zirkelschnitt durch die Haut gemacht, worauf die Haut der ganzen Brust, mit Zurücklassung des abgetheilten mittlern Theiles, woran sich die Brustwarze befindet, und der Milchbrustdrüse, wie bei den Brustmuskeln

(S. 66) angegeben worden ist, herab genommen; dann wird die Haut mit dem Hofe, bis gegen die Brustwarze hin, getrennt, und die Milchbrustdrüse (*Glandulae mammae*), nach Wegnahme des sie umgebenden Fettes, übersehen. Man betrachtet nun, nachdem auch die Drüse von dem grossen Brustmuskel weggenommen ist, die mehr oder weniger dicht an einander liegenden drüsigen Portionen oder Klümpchen (*Glebae*), sucht diese durch die Wegnahme des zwischen ihnen sich befindenden lockern Zellgewebes mehr zu entwickeln, und bei den weiblichen Brüsten, und zwar bei solchen, die schon gesäugt haben, die Milchgänge (*Ductus lactiferi*), welche gegen die Mitte der Drüse hervor kommen und in die Brustwarze über gehen, darzustellen, und auch dieselben in die Drüse hin zu verfolgen. Bei Männern und Jungfrauen sind die Milchgänge, wegen ihrer Zartheit, nicht zu verfolgen, bei Weibern, die schon geboren haben, selbst bei alten weiblichen Personen, bei welchen der so genannte Brüstesaft verdicket, sind dieselben oft angefüllt und sehr deutlich; vorzüglich aber sind dieselben bei solchen, die während des Säugens gestorben sind, deutlich und erscheinen als dicke Stämme; man hat aber bei der Präparation derselben sich in Acht zu nehmen, diese Gänge, wegen ihrer zarten Haut, mit der Pinzette zu fassen, sondern man darf nur die sie umgebende drüsige Substanz ergreifen und nach und nach weg nehmen. Diese Präparation der Brüste können auch die Präparanten, welche die Brustmuskeln haben, mit diesen zugleich verbinden, wenn sie nicht ein besonderer Gegenstand der Untersuchung oder Darstellung werden.

Die in der Brusthöhle liegenden Theile, welche den Anfängern der Zergliederungskunst, nachdem die Brustmuskeln dargestellt und weg genommen worden sind, übergeben werden, sind theils solche, welche von einer serösen Haut, den Rippenfellen (*Pleurae*), die Säcke bilden, umgeben sind, nämlich die Lungen; theils solche, die zwischen diesen Säcken der Rippenfelle liegen: das Herz, umgeben von dem Herzbeutel; die vor demselben liegende Brustdrüse oder Milchfleisch (*Glandula thymus*); der hinter demselben liegende Schlund (*Oesophagus*), der untere Theil der Luftröhre, die Aorta, die unparige und halbunparige Vene (*Vena azygos et hemiazygos*), der Speisesaftgang (*Ductus thoracicus*), die Lungenmagennerven (*Nervi pneumogastrici s. vagi*) und die zwischen dem Herzbeutel und den Rippenfellsäcken liegenden Zwerchfellnerven (*N. phrenici*), so wie die Gefässstämme, welche unmittelbar mit dem Herzen zusammen hängen; die Lungengefässe, die Aorta, die obere Hohlvene mit ihren nächsten Ästen. Die Gefässe und Nerven, welche zwar einen besondern Gegenstand der Darstellung ausmachen, werden aber hier, wegen ihrer Grösse und des Zusammenhanges mit den grössern Brusteingeweiden, zugleich mit diesen dargestellt.

Präparation der Rippenfelle.

Die Rippenfelle oder Brusthäute (*Pleurae*), und zwar als Säcke, werden nur in wissenschaftlicher Hinsicht, um ihre Form, ihren Verlauf und ihr Verhältniss zu den

übrigen Theilen kennen zu lernen, dargestellt; der Raum zwischen ihnen wird durch den Herzbeutel in die vordere und hintere Mittelfellhöhle (*Cavum mediastini anticum et posticum*) eingetheilt und enthalten die vorhin angegebenen Theile, so wie die innere Wand der Säcke mit dem Namen Mittelfelle (*Mediastina*) belegt wird; worauf man bei der Darstellung der Rippenfelle Rücksicht zu nehmen hat. Sind nun die Brustmuskeln und der äussere schiefe Bauchmuskel bei der Darstellung derselben oder vom Anfange an weg genommen worden, so nimmt man auf der rechten Seite, als der bequemsten, zuerst zwischen der zweiten bis vierten Rippe, welche am weitesten von einander entfernt sind, die Zwischenrippenmuskeln bis auf das Brustfell weg, drängt nun dasselbe allmälig nach allen Richtungen los, durchsägt diese Rippen tief gegen die Wirbelsäule und trennt die Knorpel derselben dicht an dem Brustknochen ab. Hat man auf diese Weise den Anfang, so kann man, nachdem das Rippenfell von den übrigen Rippen und Zwischenrippenmuskeln los gedrängt worden ist, auch diese weg nehmen, jedoch so, dass die Knorpel der falschen Rippen, woran das Zwerchfell angeheftet ist, im Zusammenhange und zurück bleiben; nachdem man das Brustfell von dem Zwerchfelle, dem Herzbeutel und den benachbarten Gefässen und Nerven überall bis an die Lungengefässe los präpariret hat, stellt sich dasselbe als Sack dar, und wird der Rippentheil der Brusthaut (*Pars costalis pleurae*) genannt. Der innere Theil oder die innere Wand des Sackes, welchen man mit dem der andern Seite, das Mittelfell (*Mediastinum*) nennt,

und durch den Herzbeutel in das vordere und hintere getheilt wird, ist äusserst zart, und wird nur bei jungen Subjecten leicht unverletzt erhalten. Indem man das innere Blatt des linken Rippenfellsackes, von dem Brustknochen gegen den Herzbeutel herab steigend, und den Raum zwischen diesem, dem Brustknochen und der vordern Fläche des Herzbeutels sieht, und sich das los getrennte innere Blatt des Sackes heran denkt, so hat man eine Ansicht der vordern Mittelfellhöhle (*Cavum mediastini anticum*), in welcher, oben, die Thymusdrüse, und in dem übrigen Raum, Lymphdrüsen und viel Fett liegen. Hebt man den Sack in die Höhe, und betrachtet nun den Raum zwischen der hintern Fläche des Herzbeutels, der Wirbelsäule und dem hintern Theile der innern Wand des linken Sackes, so sieht man die rechts geöffnete hintere Mittelfellhöhle (*Cavum mediastini posticum*), in welcher sich die Luftröhre, der Schlund, die Lungenmagennerven, die unparige Vene, die Aorta, und zwischen beiden letztern, der Speichelsaftgang befinden. Will man das Rippenfell der andern Seite darstellen, so wird eben so, wie angegeben worden ist, verfahren, und man kann dann auch die ganzen Brusteingeweide mit den Säcken heraus nehmen. Hierauf wird am äussern Umfange des Sackes, von oben nach unten, ein Längenschnitt gemacht, und das Rippenfell nach innen herüber gelegt, wodurch man sieht, wie sich dasselbe um die Lungengefässe enger herum zieht, nach unten, gegen das Zwerchfell herab, eine Falte, das Lungenband (*Lig. pulmonis*) bildet, und sich gegen sich selbst

umschlägt, die Substanz der ganzen Lunge, als Lungentheil der Brusthaut (*Pars pulmonalis pleurae*) überzieht, und zwischen den Lappen derselben, die Lungenlappenbänder (*Ligamenta interlobularia*) bildet; worauf man die rauhe äussere und die glatte und feuchte innere Fläche der Brusthaut betrachtet.

Der Herzbeutel (*Pericardium*), welcher als ein dritter seröser, häutiger Sack, und das Herz von den übrigen Theilen isolirt erscheint, ist schon durch die Präparation der Brusthäute ziemlich frei geworden; worauf man, nachdem die Thymusdrüse und die Zwerchfellnerven dargestellt und zurück gelegt worden sind, ihn an seinem ganzen Umfange reiniget, unten von dem tendinösen Theile des Zwerchfelles allmälig trennt, und oben die aus ihm hervor tretenden Gefässstämme, von rechts nach links hin, die obere Hohlvene, die aufsteigende Aorta und Lungenarterie, und auf beiden Seiten: die zwei Lungenvenen, zugleich mit darstellt. Wird nun ein Längenschnitt von oben nach unten durch den Herzbeutel gemacht und derselbe zurück geschlagen, so sieht man, wie sich derselbe an den Gefässen umschlägt, und von hier das Herz als äussere Haut überzieht.

Ist die Brusthöhle auf die angegebene Weise geöffnet, und sind die serösen Häute, die Rippenfelle und der Herzbeutel, dargestellt, so lassen sich die übrigen, in der Brusthöhle liegenden Organe leicht und bequem präpariren; vorzüglich instructiv aber ist, wenn die Präparation der Halstheile, welche sich in denen der Brusthöhle fortsetzen, mit vorgerückt ist, und man den Zusammen-

hang der Respirationsorgane, die des Kreislaufes und der Nerven sieht. Gewöhnlich aber wird, so wohl bei Privatsectionen, als auch um die Brusteingeweide darzustellen, die Brusthaut mit der vordern Wand der Brusthöhle, durch deren Wegnahme die Höhle geöffnet wird, durchschnitten und in ihrer Verbindung mit den benachbarten Theilen, welche sie überzieht, betrachtet.

Section der Brusthöhle und Betrachtung der Eingeweide derselben, im Allgemeinen und in pathologischer Hinsicht.

Bei Sectionen, wo die Baucheingeweide ebenfalls ein Gegenstand der Untersuchung werden, ist es weit zweckmässiger, diese zuerst zu machen, indem man dadurch theils mehr Raum in der Brusthöhle erhält, theils kann man die Decken der Brusthöhle, indem die obern Lappen der Bauchdecken zugleich mit zurück gelegt werden, von unten nach oben trennen, wodurch nicht nur der untere Schnitt für die Brustdecken erspart wird, sondern man erhält auch weniger Lappen, welches für das Zunähen von Nutzen ist. In diesem Falle, wo man auf die äussern Theile keine Rücksicht genommen hat, macht man, nachdem oben der quere Hautschnitt, von der Mitte des einen Schlüsselknochens, über den Griff des Brustknochens weg, bis zu derselben Stelle des andern herüber, und der Längenschnitt, von der Mitte des vorigen, auf den Brustknochen herab, bis in den des Unterleibes, gemacht worden ist, einen Schnitt längs den untern Rippenknorpeln (Rippenrand), von innen, durch die Bauchmuskeln, ohne die äussere Haut zu zer-

schneiden, welche zugleich mit dem obern Theile des äussern schiefen Bauchmuskels und dem grossen Brustmuskel, von unten nach oben und aussen allmälig, dicht von den Rippenknorpeln und den Zwischenrippenmuskeln, bis man das vordere Ende der Rippen sieht, und oben von dem Schlüsselknochen, auf beiden Seiten abgetrennt wird; worauf man die Kopfnicker von den Schlüsselknochen, und die Niederzieher des Zungenknochens und des Kehlkopfes von dem Brustknochen trennt, und wobei man auch die hier liegenden Venen unverletzt mit zurück zu legen sucht. Nunmehr trennt man das innere Ende des Schlüsselknochens, wobei man mit der einen Hand die Achsel herab drückt, aus der Verbindung mit dem Brustknochen heraus, und legt dasselbe mit dem Unterschlüsselknochenmuskel (*M. subclavius*), welcher von dem ersten Rippenknorpel abgeschnitten wird, nach aussen zurück, macht durch den dritten Rippenknorpel, nahe an seiner Verbindung mit der Rippe, und durch die benachbarten Zwischenrippenmuskeln behutsam einen Schnitt bis in die Brusthöhle, sucht nun den Zeige- und Mittelfinger, womit man die Lunge zurück drängt, einzubringen, und schneidet dann zwischen diesen, allmälig nach unten, die übrigen Knorpel bis zur eilften Rippe, und endlich die beiden obern, und dabei die Zwischenrippenmuskeln, mit dem Knorpelmesser durch; sind die Knorpel schon verknöchert, so benutzt man die Knochenschere oder die Säge. Nachdem die Rippenknorpel auf beiden Seiten gehörig durchschnitten sind, wird der Brustknochen in die Höhe gehoben, nach Durchschneidung der innern Brustgefässe, derselbe von dem vordern Mittelfelle, von

oben nach unten, bis zum Zwerchfell, abgeschält, und nun entweder nach unten herab gelegt, oder man trennt ihn ganz von dem Zwerchfelle und entfernt ihn.

Wird die Brusthöhle vom Anfange an, oder vor Eröffnung der Bauchhöhle, geöffnet, so macht man, nachdem der obere quere und der perpendiculäre oder lange Hautschnitt bis zum Schwertfortsatz gemacht worden ist, nach beiden Seiten einen untern schiefen Schnitt, welcher von dem Fortsatze, durch die Haut und Muskeln, über die falschen Rippenknorpel, längs dem gemeinschaftlichen Rippenrande, bis zum eilften Rippenknorpel herab geht. Worauf auf die angegebene Weise die Haut mit den Muskeln abgetrennt, und der Brustknochen heraus genommen und nach unten herab gelegt wird. Sollen die Brustorgane in ihrer Lage rein und deutlich und einzeln dargestellt werden, so ist es bequemer, dass man die Muskeln und die Haut weiter nach hinten zurück legt, und die Rippen an den Seiten, ungefähr in der Mitte, durchsägt, und dieselben mit dem Brustknochen weg nimmt, wodurch die Organe freier werden, und mehr Raum gewonnen wird; übrigens lassen sich die Brusteingeweide ohne Präparation, nicht so wie Baucheingeweide, im Allgemeinen betrachten.

Ist nun die Brusthöhle mit der Durchschneidung der Brusthaut, auf die eine oder andere Art, in Beziehung der allgemeinen Betrachtung, oder, wie gewöhnlich bei Privatsectionen, in Beziehung der pathologischen Beschaffenheit, wo man gewöhnlich nur den Brustknochen mit den Knorpeln weg nimmt, geöffnet worden, so macht man zuerst, bei etwanigen Verwachsungen, die Lungen

im ganzen Umfange frei, so dass man sie heraus legen kann; dann präparirt man von der Thymusdrüse und dem Herzbeutel, wobei man die Zwerchfellnerven beachtet, vom Fett und Zellgewebe rein, legt nun auch die Thymusdrüse nach oben zurück, und stellt zunächst die grössern Gefässe, die aus dem Herzbeutel zum Eingang der Brusthöhle in die Höhe steigen, dar. Worauf nun der Herzbeutel, durch einen von oben nach unten gehenden Längenschnitt und durch einen queren Schnitt, geöffnet wird; man trennt denselben, oben von den Gefässstämmen und unten von dem Eintritt der untern Hohlvene in die rechte Vorkammer, los, und unterbindet dann, oben, die rechte und linke gemeinschaftliche Drosselvene (oder ungenannte Vene), und unten, die untere Hohlvene, um den Zufluss des Blutes zum Herzen zu verhindern. Ist das Herz an seinem äussern Umfange betrachtet worden, so macht man zuerst einen schiefen Längenschnitt von der Mitte zwischen den beiden Hohlvenen, nach links, durch die vordere Wand der Hohlvenenkammer; dann, in gleicher Richtung, durch die vordere Wand der Lungenkammer, bis zur Spitze des Herzens herab; dann einen zweiten Schnitt, von der Lungenarterie, schief nach rechts, bis in den vorigen Schnitt, wodurch ein dreieckiger Lappen in der vordern Wand der Lungenkammer gebildet wird; man betrachtet nun, nachdem das Blut rein aus den Höhlen mit dem Schwamme weggenommen worden ist, in der rechten Vorkammer: die innere Fläche derselben, die Ovalgrube (*Fossa ovalis*) mit ihrem Ringe (*Limbus*), die Thebesische Klappe (*Valvula Thebesii*), welche sich vor der

Mündung der grossen Herzvene befindet, und die in verschiedenen Formen gestaltete Eustachische Klappe (*Valvula Eustachii*); in der Lungenkammer: ausser der innern Fläche, den Balkenmuskeln (*Trabeculae carneae*) und den Warzenmuskeln (*Musculi papillares*), die dreizipfeligen Klappen (*Valvulae tricuspidales*), welche vor der venösen Mündung liegen, den diese umgebenden Ring (*Isthmus s. Limbus*), und die vor der arteriösen Mündung liegeden dreihalbmondförmigen Klappen (*Valvulae semilunares*). Hierauf macht man durch die vordere Wand der Aortenkammer einen Längenschnitt von der Gegend zwischen der Lungenarterie und dem linken Herzohre, in der Richtung der Scheidewand, bis zur Spitze des Herzens herab; einen zweiten Schnitt, von der Lungenvenenkammer, zwischen dem linken Herzohre und den linken Lungenvenen, etwas schief nach unten und innen, zum vorigen Schnitt herab, und betrachtet nun ebenfalls, nach Wegnahme des darin enthaltenen Blutes, in der Aortenkammer: die vor der arteriösen Mündung liegenden dreihalbmondförmigen, die vor der venösen Mündung liegenden zweizipfeligen Klappen (*Valvulae mitrales*), die Balken- und Warzenmuskeln und die innere Fläche; in der Lungenvenenkammer, in welcher der Schnitt verlängert werden kann, sind nur die Mündungen der vier Lungenvenen zu bemerken. Die Lungen (*Pulmones*) werden aus der Brust heraus gehoben, an ihrer Oberfläche besehen und befühlt (ob z. B. Verhärtungen sichtbar sind u. s. w.), und durch verschiedene Einschnitte weiter untersucht; hierbei wird

zugleich die Brusthaut betrachtet. Nachdem die Lungen, mit welchen man auf diese Weise, vor der Untersuchung des Herzens, sich befassen kann, wieder in ihre Lage gebracht worden sind, durchschneidet man die unterbundenen gemeinschaftlichen Drosselvenen, und die hinter ihnen liegenden Carotiden und die Schlüsselknochenarterien, nachdem man vielleicht, unter gewissen anderen Umständen, selbst die aufsteigende Aorta gespalten hat, und legt sie nach oben und unten zurück; worauf man den untern oder Brusttheil der Luftröhre (*Art. aspera*) sieht, deren Äste (*Bronchi*) und Zweige (*Bronchia*), nach Zurücklegung der Lungenblutgefässe, in die Lungen leicht im Allgemeinen zu verfolgen sind; hierbei können die an der Luft- und Speiseröhre herab steigenden Lungenmagennerven (*Nervi pneumogastrici s. vagi*) zugleich beachtet werden. Soll das Innere der Luftröhre betrachtet werden, so muss diese immer von vorn gespalten werden, indem die krankhafte Beschaffenheit der Schleimhaut vorzüglich ihren Sitz in der hintern weichen Wand der Luftröhre hat. Nun legt man die rechte Lunge nach links herüber, betrachtet die unparige Vene, die Speiseröhre und die Fortsetzung der Lungenmagennerven; legt nun diese Lunge zurück und hebt die linke aus der Brusthöhle heraus und legt dieselbe nach rechts herüber, und betrachtet die absteigende Aorta; sollte die Speisesaftröhre (*Ductus thoracicus*) ein Gegenstand der Untersuchung sein, so muss diese, durch die behutsame Wegnahme des Zellgewebes und Fettes, zwischen der unparigen Vene und der Aorta

aufgesucht werden, nachdem man unten den Schlund und die untere Hohlvene durchschnitten und die Lungen und das Herz nach oben zurück gelegt hat.

Noch ist, vorzüglich in pathologischer Hinsicht, zu erwähnen, dass, wenn die ganzen Respirationsorgane, und auch die Gefässe und Nerven bis zum Hals herauf, ein Gegenstand der Untersuchung werden sollten, diese entweder vor der Untersuchung der in der Brusthöhle liegenden Theile, oder auch nachher, dargestellt werden können. Im erstern Falle werden zuerst beide Hautschnitte am Halse (*Fig.* 1. *b. B.*), der, längs dem untern Rande des Unterkiefers, und der, längs dem Schlüsselknochen bis durch den breiten Halsmuskel, gemacht, und dieser, mit der Haut, auf beiden Seiten nach aussen gelegt; dann werden die Kopfnicker, die Herabzieher des Zungenknochens und des Kehlkopfes von dem Brustknochen und den Schlüsselknochen getrennt, (welche im zweiten Falle schon abgeschnitten waren), und ebenfalls nach oben zurück gelegt; die Schilddrüse und die Schildzungenknochenmuskeln, welche nun noch das obere Ende der Luftröhre und den Kehlkopf bedecken, können, nach Umständen, weg genommen, oder mit dem Kehlkopfe und der Luftröhre gespalten werden; jedoch wird diese Spaltung nur erst dann gemacht, wenn die Luftröhre bis zu den Lungen herab frei dargestellt worden ist. Die Gefässe und Nerven des Halses, welche hierbei frei geworden sind, lassen sich nun ebenfalls leicht darstellen und beobachten.

Präparation der Brusteingeweide in physiologischer Hinsicht.

Gewöhnlich werden dem Anfänger der Zergliederungskunst bei der Vertheilung des Leichnames zuerst die Brusteingeweide, heraus genommen, zu eigner Darstellung und Belehrung übergeben, damit er dieselben nach ihrem äussern Umfange, ihrer Verbindung und Structur im Allgemeinen kennen lerne. Daher nach der gewöhnlichen Eröffnung der Brusthöhle, zuerst die Lungen frei gemacht werden; dann werden die gemeinschaftlichen Drosselvenen unterbunden, und diese, so wie die Carotiden, die Schlüsselknochenarterien, die Luftröhre, die Zwerchfell- und die Lungenmagennerven und der Schlund, nachdem er auch, vorzüglich wenn sich noch der Magen mit dem Speisenbrei in der Bauchhöhle befindet, unterbunden ist, dicht am Eingange der Brusthöhle durchschnitten; hierauf trennt man den Herzbeutel, die untere Hohlvene und den Schlund, nachdem er unterbunden ist, von dem Zwerchfelle, oder besser, man nimmt den Theil des letztern, woran diese Theile anhängen, wenn die Unterleibsorgane heraus genommen sind, mit weg; worauf die Lungen abwechselnd nach beiden Seiten herüber gezogen und nun die in der hintern Mittelfellhöhle liegenden Theile dicht an der Wirbelsäule los geschält und dann sämmtliche Eingeweide aus der Brusthöhle heraus genommen werden. Nachdem dieselben gehörig gereiniget worden sind, werden sie nach ihrer Lage auf das Secirbrett gelegt und dann ziemlich nach der oben angegebenen Ordnung dargestellt.

Nachdem die Thymusdrüse oder das an ihre Stelle getretene Fett beachtet und weg genommen worden ist, wird der Herzbeutel zuerst an seinem vordern Umfange, und die Zwerchfellnerven, so wie die oben aus dem Herzbeutel hervor getretenen Gefässe: die obere Hohlvene, die Aorta, die Lungenarterie und ihre nächsten Äste: die gemeinschaftlichen Drosselvenen, die Carotiden und die Schlüsselknochenarterien, so wie die vier Lungenvenen rein präpariret, wobei man sich in Acht nehmen muss, das arteriöse Band (*Lig. arteriosum*), das Überbleibsel des Botallischen Ganges (*Ductus arteriosus Botalli*), zu verletzen. Dann lassen sich die Gefässe nach vorn zurück legen, und der vordere Umfang der Luftröhre und ihre Äste, wobei die zahlreichen Bronchialdrüsen weg genommen werden, darstellen. Nunmehr werden die Brusteingeweide herum gelegt und von hinten nach und nach, durch die Wegnahme des hier zahlreichen Zellgewebes, dargestellt. Die Speisesaftröhre (*Ductus thoracicus*) muss zuerst aufgesucht und in Sicherheit gebracht werden; dann werden die unparige Vene und die Aorta, die Lungenmagennerven und der Schlund (*Oesophagus*) verfolgt; letzterer wird durch die Präparation frei und von den übrigen Organen getrennt, welcher nun näher untersucht wird, indem man, nachdem er aufgeblasen worden ist, an einer Stelle die langen Muskelfasern, um die zirkelförmigen zu sehen, weg nimmt, worauf man ihn der Länge nach aufschneidet, und die Schleimhaut mit ihren Drüsen betrachtet. Nach Weg-

nahme des Schlundes und Zurücklegung der angegebenen hintern Gefässstämme, präpariret man den hintern Umfang der Lufröhre und ihrer Äste, der Lungenvenen und des Herzbeutels frei. Auf diese Weise ist nicht nur der Herzbeutel in seinem ganzen Umfange, sondern auch, wie die Gefässe aus ihm hervor treten, eben so sein Verhältniss zu diesen, zu sehen. Nun kann man die Muskelfasern der hintern häutigen Wand der Luftröhre darstellen, und legt dann die Eingeweide wieder herum; schneidet den Herzbeutel der Länge nach auf, und präparirt ihn oben von den Gefässstämmen rund herum los; worauf man sämmtliche Gefässstämme, die mit dem Herzen zusammen hängen, vollens frei präpariret, auch die Lungengefässe und die Luftröhrenäste in die Substanz der Lungen eine Strecke verfolgt. Nachdem nun sämmtliche erwähnte Theile nach ihrem Zusammenhange und ihrer äussern Form nochmals gehörig betrachtet worden sind, wird das Herz und die Luftröhre so aufgeschnitten, wie bei Betrachtung der Brusteingeweide im Allgemeinen angegeben worden ist, oder es können auch zuvor die Muskelfasern des Herzens, durch die Wegnahme der äussern Haut desselben, die aber sehr genau mit ihnen zusammen hängt, dargestellt werden.

Die Darstellung dieser Theile in der Lage, welche manche Unbequemlichkeiten hat, weicht nicht viel von der angegebenen Ordnung ab. Es müssen in diesem Falle die Rippen nach hinten, wie bei der Präparation der Rippenfelle, durchsägt und diese mit dem Brustknochen weg genommen werden, um hinlänglichen Raum zu gewinnen, so wie es weit zweckmässiger ist, dieselben

mit den Halstheilen im Zusammenhange darzustellen. Es werden hier die Theile ebenfalls von vorn nach hinten einzeln präpariret, wobei aber die Gefäss- und Nervenstämme abwechselnd durch Muskelhaken nach den verschiedenen Seiten aus einander gezogen und angehängt werden müssen, um zwischen ihnen das Zellgewebe oder andere Nebentheile heraus zu nehmen; eben so müssen die Lungen und das Herz bald rechts, bald links herüber gelegt werden, um die hintern Theile darzustellen. Am vorsichtigsten ist die Speisesaftröhre oder der Brustgang, besonders an ihrem obern Ende bis zu ihrer Einsenkung in die linke Schlüsselknochenvene, zu verfolgen; daher man wohl thut, die linken untern Halstheile nur erst dann vollens darzustellen, wenn man den Brustgang verfolgt hat.

Präparation der Halstheile.

Sie ergibt sich vorzüglich aus der Präparation der Halsmuskeln (S. 50) und auch der der Brusteingeweide, so dass sich hier noch wenig sagen lässt, indem die Muskeln einen grossen Theil der Halstheile ausmachen, und durch ihre Darstellung die Schilddrüse, der Kehlkopf, der obere Theil der Luftröhre, der Schlundkopf und der obere Theil des Schlundes (oder der Speiseröhre) nach ihrem äussern Umfange frei geworden sind, so wie die Gefäss- und Nervenstämme, welche aber ein besonderer Gegenstand der Darstellung werden. Es ist hier bloss die Rede von den Theilen in allgemeiner Beziehung; ist die an dem obern Ende der Luftröhre und an beiden Seiten

des Kehlkopfes liegende Schilddrüse nach ihrer Form betrachtet: so wird ihre Substanz durch verschiedene Einschnitte näher untersucht, und ihre Abweichungen sind leicht zu bemerken. Der Kehlkopf wird in pathologischer Hinsicht zweckmässiger von vorn durchschnitten, in physiologischer aber von hinten, um die Schleimhaut und die Taschen oder Morgagnischen Höhlen (*Ventriculi Morgagni*) zu betrachten, nachdem die Falten oder Bänder, welche die Schleimhaut bildet, betrachtet worden sind; oder es werden zuerst, nachdem die Muskeln dargestellt und vorgenommen worden sind, die eignen Bänder dargestellt, nämlich: zwischen den Enden des Zungenknochens und den obern Hörnern des Schildknorpels, die seitlichen Zungenknochen-Schildknorpelbänder (*Ligamenta hyo-thyreoidea*); zwischen dem Körper des Zungenknochens und dem Ausschnitte des obern Randes des Schildknorpels: das mittlere Zungenknochen-Schildknorpelband (*Lig. hyo-thyreoideum medium*); die seitlichen Schild-Ringknorpelbänder (*Lig. thyreo-cricoidea lateralia*), welche von den untern Hörnern des Schildknorpels an die Seiten des Ringknorpels gehen, und das mittlere Schild-Ringknorpelband (*Lig. thyreo-cricoideum medium*), das von der Mitte des untern Randes des Schildknorpels zum obern Rande des Ringknorpels geht; die Ring-Giesskannenknorpelbänder (*Lig. crico-arytaenoidea*), welche die Giesskannenknorpel an den Ringknorpel, und die Bänder der Santorinischen Knorpel (*Ligamenta cartilaginum Santorianarum*), welche diese Knorpel an die Giesskan-

nenknorpel befestigen. Das von der hintern Fläche des Schildknorpels zur Spitze des Kehldeckels gehende eigenthümliche Kehldeckelband (*Lig. thyreo-epiglotticum*), und die von der hintern Fläche des Schildknorpels zu dem Giesskannenknorpel gehenden zwei obern und zwei untern Stimmritzenbänder (*Ligamenta thyreo-arytaenoidea superiora et inferiora*) entstehen ungefähr in der Mitte des Winkels des Schildknorpels und sind mit der Schleimhaut sehr genau umgeben, daher dieselben mit Vorsicht verfolgt werden müssen. Die Luftröhre wird, nachdem durch die Wegnahme des lockern Zellgewebes und des faserigen Gewebes, die knorpeligen Ringe (*Annuli tracheae*) und die hintere häutige Wand rein dargestellt sind, von vorn der Länge nach aufgeschnitten, und man sieht vorzüglich in der hintern, der Länge nach gefalteten Wand deutlich die Mündungen der Schleimdrüsen, und die Drüsen hinten an der äussern Fläche als linsenförmige Körperchen. Der Schlundkopf und der obere Theil des Schlundes werden bei der Untersuchung in ihrer Lage, nachdem sämmtliche Halstheile frei gemacht oder zurück gelegt worden sind, auf der einen oder andern Seite der Länge nach aufgeschnitten, um die Schleimhaut derselben zu betrachten.

Präparation der Eingeweide des Kopfes.

Hierunter versteht man diejenigen Eingeweide, welche in der Schädelhöhle und in den kleinern Höhlen des Kopfes liegen, nämlich in der erstern: das Gehirn mit seinen Häuten; in den letztern befinden sich die so ge-

nannten Sinneswerkzeuge, namentlich, in den Höhlen und Gängen des Felsentheiles der Schläfenknochen: das Gehörorgan; in den Augenhöhlen: das Gesichtsorgan; in der Nasenhöhle: das Geruchsorgan; und in der Mundhöhle: das Geschmacksorgan, welche mehr oder weniger, vermittels der Nerven, unmittelbar mit dem Gehirne zusammen hängen, und sich bis zur Oberfläche des Kopfes ausbreiten; daher man an ihnen äussere und innere Theile unterscheidet. Ihre Darstellung verlangt mehr Übung, Gewandtheit und Genauigkeit, als andere Organe, und sie werden in scientifischer Hinsicht gewöhnlich ein besonderer Gegenstand der Bearbeitung. Sie setzen bei der pathologischen Untersuchung nicht nur eine Kenntniss in allen ihren Verhältnissen, wie die Handbücher lehren, voraus, sondern auch eine geübte Hand, dieselben so darzustellen, dass sie auf der Stelle bei Sectionen gesehen und unterschieden werden, worin der wahre praktische Nutzen besteht. Bei der Darstellung der verschiedenen, zu den Sinneswerkzeugen gehörigen Theile, hat man sich gewisse Punkte zu merken, von welchen man zu den verschiedenen oberflächlichen und tiefern Theilen gelangen, und ohne verschiedene Segmente, nachdem die äussern weichern Theile dargestellt und zurück gelegt worden sind, seinen Zweck nicht erreichen kann.

Section der Schädelhöhle und des Rückenmarkkanales und der darin enthaltenen Theile.

Die Schädelhöhle und der Rückenmarkkanal bilden ein ununterbrochenes Ganzes, und enthalten das Organ

der Empfindung, der geistigen Thätigkeit, nämlich: das Gehirn und das Rückenmark; das erstere ist der besondere Centraltheil und das letztere der ergänzende Theil des Empfindungsorganes, so wie beide der Centraltheil des Nervensystemes. Ausserdem sind noch die zu dem Centraltheile des Nervensystemes gehörigen Häute und Gefässe in beiden enthalten. Wenn bei Privatsectionen die Eröffnung der Schädelhöhle häufig vorkommt, so ist die des Rückenmarkkanales dagegen, ja selbst auf dem Zergliederungssale, nur selten, indem die Eröffnung des letztern nicht nur sehr umständlich ist, sondern auch, da dieselbe an frischen Leichnamen gemacht werden muss, bei nicht überflüssigem Vorrath an Leichnamen, zerstörend, indem nach der Bearbeitung der Muskeln des äussern Umfanges, ohne dass man an die übrigen Theile denken konnte, die Fäulniss in dem Gehirn und Rückenmarke so weit vorgeschritten ist, dass man seinen Zweck nicht erreichen kann; daher die Darstellung derselben ein besonderer Gegenstand der Bearbeitung wird. Die eigentliche praktische Darstellung und Untersuchung der Theile des Gehirnes ist die von oben nach unten, indem man bis auf gewisse Punkte schichtenweise die Hirnmasse, nachdem die Schädelhöhle geöffnet und die Hirnhäute betrachtet worden sind, weg nimmt.

Eröffnung der Schädelhöhle.

Beim Öffnen der Schädelhöhle macht man zuerst, nachdem der Kopf hinlänglich erhöht worden ist, einen Längenschnitt von dem äussern Hinterhauptshöcker,

(der Secant steht auf der rechten Seite), aufwärts, über den Scheitel weg, bis zur Gegend der Nasenwurzel, dann einen Querschnitt, vom Punkt über dem linken Ohre, über den Scheitel hin, bis zum rechten Ohre, durch die Haut und die Muskeln, bis auf die Knochen, so, dass die weichen Theile, in vier Lappen getheilt, nach vorn und hinten getrennt, herab gelegt werden. *) Nachdem nun die Schläfenmuskeln noch besonders herab getrennt sind, wird der obere Theil des Schädels (*Calva*) durch einen Zirkelschnitt, welcher in der Mitte, zwischen den Augenbraunenbögen und den Stirnhügeln, der Quere nach anfängt und in gleicher Richtung auf beiden Seiten, bis einige Linien über dem äussern Hinterhauptshöcker, herum geht, vermittels der Säge getrennt; ist man bei dem Durchsägen der Knochen bis in die Diploe eingedrungen, welches die blutigen Späne beweisen, so muss man die innere Tafel, die etwas mehr Widerstand zeigt, sehr behutsam durchsägen, indem man die Säge nur locker darauf herum gehen lässt, um nicht die zunächst folgende harte Hirnhaut zu verletzen; man kann hierbei öfter mit einem zarten, festen Instrumente, z. B. einem stumpfspitzig geschnittenen Federkiel, in dem Einschnitt herum fühlen, ob die Knochen durchsägt sind oder nicht. Nunmehr wird der obere Theil des Schädels, indem man denselben vorn durch ein Elevatorium oder einen Meisel in

---

*) Bei Privatsectionen, wo die Familie das gute Ansehn des Leichnames wünscht, kann man bloss den Querschnitt und höchstens hinten einen kleinen Längenschnitt machen, wodurch man nicht nur Zeit beim Vernähen erspart, sondern es liegt auch die Calva fester.

die Höhe hebt, nach hinten über biegt und von der festen Hirnhaut trennt, gänzlich herab genommen. — Wegen des bei jungen Kindern festern Zusammenhanges der festen Hirnhaut mit den Schädelknochen, hat man angerathen, die Haut der grossen Fontanelle, mit der Pinzette in die Höhe hebend, zu durchschneiden, dann, die Ränder der Knochen verfolgend, sie zu trennen und nach unten herab zu biegen; allein dieses Verfahren sieht höchst unangenehm aus, nicht zu gedenken, dass der Schädel mehr zerstört wird; daher es weit zweckmässiger ist, den angegebenen Zirkelschnitt mit der Säge, nur etwas behutsamer, zu machen, dann die feste Hirnhaut zu durchschneiden und diese mit der Calva zugleich herab zu nehmen, oder, wenn die Seitenfontanellen noch offen sind, die eine derselben zu öffnen, und dann von hier aus mit der Knochenschere die Knochen im Umkreise zu durchschneiden. Nachdem die Schädeldecke gehörig betrachtet worden ist, geht man zur Betrachtung und Darstellung der innern Theile über.

Präparation des Gehirnes und dessen Häute.

Die harte oder feste Hirnhaut (*Dura mater*), deren oberer Theil sich zunächst dem Auge darbietet, wird, nachdem der in der Mitte verlaufende Längenblutleiter (*Sinus longitudinalis superior*) geöffnet, und überhaupt die äussere Fläche der Hirnhaut mit ihren Gefässen betrachtet worden ist, im Umkreise durchschnitten, indem man auf den Seiten dieselbe, dicht über dem Knochenschnitt, erst mit der Pinzette abzieht, sie mit dem Messer einschneidet, und dann den Schnitt mit

der Schere nach vorn und hinten, bis an die grosse Hirnsichel, verfolgt, dann diese vorn selbst durchschneidet, und über das grosse Gehirn, nach hinten, die anhängenden Gehirnvenen durchschneidend, zurück legt; worauf man die beiden Halbkugeln des grossen Gehirnes (*Hemisphaeria cerebri*) von der Spinnweben- und der Gefässhaut, durch welche es durch scheint, überzogen sieht.

Die Spinnwebenhaut (*Tunica arachnoidea*) liegt auf der Gefässhaut dicht auf, lässt diese mit ihren Gefässen durchscheinen und geht gespannt über die Windungen und Furchen des Gehirnes hin. Schneidet man an einer Stelle, zwischen den Windungen des Gehirnes, die Spinnwebenhaut etwas ein, und bläst mit einem Röhrchen Luft zwischen die beiden Häute, so erhebt sich die erstere blasig von der letztern. Die Gefäss- oder weiche Hirnhaut (*Tunica vasculosa s. Pia mater*), welche die Hirnmasse genau überzieht und sich in alle Furchen des Gehirnes einsenkt, und die Gefässe desselben enthält, lässt sich leicht von dem Gehirne und mit der Spinnwebenhaut herab ziehen, wodurch die Windungen desselben ganz frei werden. Gewöhnlich betrachtet man beide Häute zugleich und ohne dass man sie von dem Gehirne weg nimmt, wenn man nicht zu besonderem Zweck das Gehirn bearbeiten will; indem die krankhaften Veränderungen derselben leicht zu erkennen sind.

Dehnt man nun von oben die beiden Halbkugeln des grossen Gehirnes etwas aus einander, so sieht man, tief zwischen denselben, den Hirnbalken (*Corpus callo-*

sum) als einen weissen markigen Theil; er ist aber erst dann deutlich zu übersehen, wenn man die Hirnmasse schichtenweise, durch horizontale Schnitte, bis mit ihm in gleicher Höhe, weg genommen hat; nun betrachtet man die, von vorn nach hinten, auf seiner obern Fläche verlaufende Naht (*Chorda longitudinalis Lancisii s. Raphe*); die auf beiden Seiten derselben liegenden Querstreifen (*Striae transversales Willisii*); den vordern, sich umbiegenden Rand: das Knie, und den hintern wulstigen Rand: die aufgesetzte Wulst. Zugleich sieht man auf beiden Seiten des Hirnbalkens, die grösste Ausbreitung der weissen Marksubstanz: den halbeiförmigen Mittelpunkt oder das Dach der Seitenhöhlen (*Centrum semiovale Vieussenii s. Tegmentum ventriculi*), und wie die Windungen des Gehirnes noch von der grauröthlichen Rindensubstanz (*Substantia corticalis s. cinerea s. gangliosa*) umgeben werden. Zuweilen findet man an der Gränze, zwischen den beiden Substanzen, eine gelbliche (*Subst. subflava*), als Übergang von der einen zur andern Substanz.

Hierauf macht man zuerst auf beiden Seiten, neben dem Hirnbalken, von vorn nach hinten, einen Längenschnitt bis in die Seitenhöhlen, und verfolgt dann das absteigende Horn nach aussen und unten und vorn und zugleich etwas nach innen durch die Hirnmasse, wodurch die Seitenhöhlen (*Ventriculi laterales*), an welchen man das vordere, das hintere und das absteigende Horn unterscheidet, nicht nur zu sehen sind, sondern man sieht nun auch, wie von der untern Fläche des Hirnbalkens, die durchsichtige markige Schei-

dewand (*Septum pellucidum*), welche aus zwei Blättern besteht, herab steigt, so wie das von vorn nach hinten, auf den Sehhügeln verlaufende und die Scheidewand begränzende Gewölbe (*Fornix*), welches nach vorn mit zwei vordern Schenkeln entsteht, und hinten mit zwei hintern Schenkeln in den Hirnbalken und den Saum über geht; ferner das zwischen den beiden vordern Schenkeln des Gewölbes und den vordern Enden der Sehhügel befindliche Monro'sche Loch (*Foramen Monroi*), wodurch nicht nur beide Seitenhöhlen, sondern auch diese mit der dritten Hirnhöhle Zusammenhang haben, und durch die Vereinigung der Gefässgeflechte, welche ebenfalls sichtbar sind, ausgefüllt wird.

Nunmehr durchschneidet man, von dem Monro'schen Loche aus, schief nach oben und etwas nach vorn, das Gewölbe, die Scheidewand und den Hirnbalken, und legt dieselben allmälig nach hinten zurück; hierbei bemerkt man zunächst: die beiden durchschnittenen vordern Schenkel des Gewölbes; die beiden Blätter der Scheidewand; die sich zwischen diesen Blättern befindende Höhle der durchsichtigen Scheidewand (*Ventriculus septi lucidi*); und den dreieckigen Raum zwischen den hintern Schenkeln des Gewölbes, die Leier oder Davidsharfe (*Psalterium s. Lyra*) genannt, so wie den über den Sehhügeln und der dritten Hirnhöhle ausgebreiteten Gefässvorhang (*Tela choroidea s. Plexus choroideus tertius*); und nun auch den ganzen Umfang der beiden Seitenhöhlen des Gehirnes. Es werden die seitlichen Gefässflechten (*Plex. choroidei laterales*), welche aus dem absteigenden Horne

herauf kommen und nach vorn gehen, sich unter einander vereinigen und in den Gefässvorhang fortsetzen, mit diesem zurück gelegt; bei dem letztern hat man sich in Acht zu nehmen, hinten die Zirbeldrüse zu verletzen; dann sieht man in den Seitenhöhlen, vorzüglich im vordern Horne anfangend: den gewölbten gestreiften Körper oder das vordere grosse Hirnganglion (*Corpus striatum*), welches sich durch eine grauröthliche Farbe auszeichnet; die nach innen liegende weisse Wölbung: den Sehhügel oder das hintere grosse Hirnganglion (*Thalamus nervi optici*); den zwischen beiden verlaufenden, schmalen, erhabenen Hornstreifen, oder halbkreisförmigen Saum (*Stria cornea s. Centrum semicirculare Vieussenii*); in dem hintern Horne, eine kolbige, mit Einschnitten versehene Wulst: die fingerförmige Erhabenheit oder die Vogelklaue (*Eminentia digitata s. Calcar avis*); in dem absteigenden Horne: das absteigende, gekrümmte, wulstige Ammonshorn oder den grossen Seepferdfuss (*Cornu Ammonis s. Pes hippocampi major*), welches an seinem Ende, so wie die Vogelklaue, mit sanften Einschnitten versehen ist, wodurch die Zehen (*Digitationes*), kleine, längliche Wülste, abgetheilt werden; an der innern, ausgehöhlten Seite des Ammonshornes: den schmalen, bandartigen, mit einem scharfen, freien Rande versehenen, markigen Saum (*Taenia s. Fimbria*), und zuweilen, an der äussern Seite des Ammonshornes: eine kürzere oder längere wulstige Nebenerhabenheit (*Eminentia collateralis*). Nun sucht man sich eine Ansicht von dem grossen Hirnspalte zu

verschaffen, dessen mittlerer Theil unter dem hintern Rande des zurück gelegten Hirnbalkens ist, und sich zwischen dem grossen und kleinen Gehirne öffnet; die Seitentheile desselben sind zwischen dem Sehhügel und dem markigen Saume jeder Seite und gehen in die untere Fläche des Gehirnes über.

Durchschneidet man, gleich hinter den Sehhügeln, die hintern Lappen des grossen Gehirnes, und nimmt diese mit den Hirnbalken weg, so zeigt sich: der Übergang des Gefässvorhanges in die äussere Gefässhaut des Gehirnes und die aus demselben in den senkrechten Blutleiter tretende innere grosse Hirnvene (*Ven. magna Galeni*); das Hirnzelt (*Tentorium*); der ausgeschnittene vordere Rand des kleinen Gehirnes, und vor demselben, nachdem der Gefässvorhang weg genommen worden ist, die durch zwei kurze markige Schenkel an beiden Sehhügeln befestigte Zirbeldrüse (*Glandula pinealis*); drängt man den vordern Rand des kleinen Gehirnes etwas zurück, so wird der Vierhügelkörper (*Eminentia quadrigemina*) wahr genommen. Beide Sehhügel, zwischen welchen sich die dritte Hirnhöhle (*Ventriculus tertius*), als ein senkrechter Spalt, befindet, werden etwas aus einander gedehnt, und man bemerkt, oberflächlich, in der Mitte: die grauröthliche, zuweilen weisse, weiche Commissur (*Commissura mollis*), die sogleich zerreisst; vorn, in der Tiefe, zwischen den vordern Schenkeln des Gewölbes: die kurze, weisse, rundliche, vordere Hirncommissur (*Commissura anterior*), und unter dieser eine Öffnung: den Eingang zum Trichter (*Aditus*

ad infundibulum s. *Vulva*); hinten, vor und unter dem Vierhügelkörper: die hintere Hirncommissur (*Commissura posterior cerebri*), und unter dieser: den Eingang zum Sylvischen Kanal (*Aditus ad aquaeductum Sylvii*).

Ist man mit der Untersuchung oder der Präparation des Gehirnes bis hieher gekommen, so ist es zweckmässiger, dasselbe, nachdem man das Hirnzelt nach hinten, bis gegen die Mitte hin, durchschnitten hat, von vorn nach hinten zu trennen und heraus zu nehmen, oder, wenn man die ganze untere Fläche des grossen Gehirnes betrachten will, so verfolgt man die Section desselben in der Lage, bloss bis zu der der Seitenhöhlen, und nimmt das Gehirn auf folgende Weise, wobei man die zu durchschneidenden Nerven und Gefässe bemerkt, heraus: indem man die vordern Lappen des grossen Gehirnes aufhebt, trennen sich die Riechnervenknollen leicht von der Siebplatte des Siebknochens; um den Sattel des Keilknochens herum werden nun die Sehnerven (*Nervi optici*), die innern Carotiden, der Trichter (*Infundibulum*) und die Augenmuskelnerven (*N. oculomotorii*) durchschnitten, so wie nun beim weitern Heben und Zurücklegen des Gehirnes, die Rollmuskelnerven (*Nervi trochleares*); die Drillings- oder getheilten Nerven (*N. trigemini*); die äussern Augenmuskelnerven (*N. abducentes*); dicht an den innern Gehörgängen, die Antlitz- und die Gehörnerven (*Nervi faciales et auditorii*); dann an den Drosselöchern, die Zungenschlundkopf-, die Lungenmagen- und die Willisischen Beinerven (*Nervi glossopharyngei*,

pneumogastrici et accessorii Willisii); hierauf etwas tiefer, die Zungenfleischnerven (*N. hypoglossi*) und die Wirbelarterien (*Art. vertebrales*), da, wo diese durch die feste Hirnhaut und durch das grosse Hinterhauptsloch in die Schädelhöhle treten; und endlich, so tief als möglich, das Rückenmark durchschnitten und das Gehirn heraus genommen wird. Will man das ganze Gehirn ausserhalb der Höhle darstellen, so nimmt man dasselbe auf dieselbe Weise, ohne die vorherige Präparation, heraus, legt es mit dem obern Umfange in die Calva, und stellt die an der Basis liegenden Theile, wie im Folgenden angegeben wird, dar; worauf es dann umgewendet und die Section von oben verfolgt wird.

Das Gehirn wird nun auf einen Teller oder ein Brett herum gelegt, so dass man die Basis desselben übersieht; man bemerkt nun hier: die deutlichere, über die grossen Vertiefungen und Gefässe hin gehende Spinnwebenhaut, welche sich leichter von der Gefässhaut trennen lässt; die unregelmässiger geordneten und abgeschnittenen Gehirnvenen; vorn die abgeschnittenen innern Carotiden, und hinten: die Wirbelarterien, deren grössere Äste sich leicht verfolgen lassen, wobei die Nerven, welche hie und da (in dieser Ansicht) drüber hin gehen, zu beachten sind. Um nun den Hervortritt der oben angegebenen Nerven deutlich zu sehen, hebt man mit der Pinzette, um sie herum, die Gefässhaut behutsam in die Höhe, durchschneidet dieselbe mit einem sehr scharfen Messer, (damit die Nerven, welche leicht abreissen, nicht gezerrt werden,) und nimmt dann allmälig die ganze Gefässhaut, mit der Spinnwebenhaut

und den Gefässen, von dem Gehirne weg, wodurch nicht nur die Lappen des Gehirnes sich mehr aus einander dehnen lassen, sondern es werden auch mehrere Theile an der Basis des Gehirnes frei. Es sind daher sämmtliche erwähnte Nerven von vorn nach hinten, so wie in dieser Richtung noch folgende Theile zu betrachten: die Gefäss- oder Sylvische Grube (*Fossa Sylvii*) oder das Thal (Reil), wodurch die Halbkugel des grossen Gehirnes in den vordern und hintern Lappen getheilt wird, und zu sehen ist, wenn man den vordern kolbigen Theil des hintern Lappens in die Höhe hebt; die Sehnervenvereinigung (*Chiasma nervorum opticorum*); über und neben dieser: die Siebplatte (*Lamina cribrosa s. Substantia perforata anterior cerebri*), in welcher sich drei weisse Fädchen, als die ersten Wurzeln des Riechnervens, die in denselben, als die ersten Hirnnerven, zusammen laufen, zeigen; die Sehnervenwurzeln oder Sehstreifen (*Tractus optici*), welche von dem Sehhügel und dem Vierhügelkörper, von hinten nach vorn, an der untern Fläche der grossen Hirnschenkel, dann nach innen verlaufen und in die Sehnervenvereinigung zusammen treten und gesehen werden, wenn man den untern Rand der Halbkugel in die Höhe hebt; aus der Sehnervenvereinigung entstehen die Sehnerven (die zweiten Hirnnerven); gleich hinter denselben: der graue Hügel (*Tuber cinereum*), welcher in den Trichter (*Infundibulum*) übergeht; hinter diesem, zwei markige, weisse, rundliche Körper: die Mark- oder brustförmigen Kügelchen (*Corpora mammillaria*). Der Hirnknoten,

die Varolsbrücke oder die ringförmige Erhabenheit (*Pons Varolii s. Protuberantia annularis*) erscheint als der Mittelpunkt des ganzen Centralorganes; vor derselben liegen: die vorn zu den Halbkugeln gehenden und aus einander weichenden Schenkel des grossen Gehirnes (*Pedunculi cerebri*), zwischen welchen, den brustförmigen Körpern und dem Hirnknoten, sich eine tiefe Grube befindet, deren Grund von einer grauen, feinen, durchlöcherten Substanz, der mittlern durchbohrten Substanz (*Substantia perforata media*) gebildet wird, und aus welcher die Augenmuskelnerven (dritten Hirnnerven) hervor kommen. Neben den Schenkeln, nach aussen, zwischen dem grossen und kleinen Gehirne, treten die dünnen Rollmuskelnerven (vierten Hirnnerven) hervor. Auf jeder Seite des Hirnknotens geht zum kleinen Gehirne: der mittlere Schenkel des kleinen Gehirnes (*Crus medium s. ad pontem Varolii*), und durch ihn tritt der Drillingsnerv (fünfter Hirnnerv) hervor.

An dem hintern Rande des Hirnknotens, durch eine Furche abgegränzt, aus welcher die äussern Augenmuskelnerven (sechsten Hirnnerven) hervor treten, hängt das verlängerte Mark (*Medulla oblongata*) an; an der untern Fläche desselben bemerkt man, in der Mitte, die nach unten spitzig auslaufenden Pyramidenkörper (*Corpora pyramidalia*); neben diesen: die Olivenkörper (*Corpora olivaria*), und mehr zur Seite herum: die strangförmigen Körper (*Corpora restiformia*), auch die untern Schenkel des kleinen Gehirnes; diese Erhabenheiten sind Anschwellung der

Markbündel des Rückenmarkes; zwischen den Pyramidenkörpern geht von oben: der vordere mittlere Rückenmarksspalt herab, welcher sich im Rückenmarke fortsetzt, und zieht man ihn, nach genauer Wegnahme der Gefässhaut, etwas aus einander, so sieht man unten: die Durchkreuzung der innern Bündel des Rückenmarkes; von der Gegend zwischen dem Oliven- und dem strangförmigen Körper geht der seitliche Rückenmarksspalt herab; hebt man das verlängerte Mark etwas in die Höhe, so nimmt man zwischen diesem und dem mittlern Theile des kleinen Gehirnes, den kleinen Hirnspalt wahr, welcher aber von der Spinnweben- und der Gefässhaut ausgefüllt wird und sich nach unten in den hintern mittlern Rückenmarksspalt fortsetzt. Ausserdem bemerkt man hier noch, auf jeder Seite, an dem hintern Rande des mittlern Schenkels des kleinen Gehirnes, die zwischen diesem und dem verlängerten Marke hervor kommenden Antlitz- und Gehörnerven (siebenten und achten Hirnnerven); den zwischen dem Oliven- und strangförmigen Körper hervor tretenden Zungenschlundkopf- und den Lungenmagennerven (neunten und zehnten Hirnnerven); den von unten herauf kommenden Willisischen Beinerven (eilften Hirnnerven), und den zwischen dem Oliven- und dem Pyramidenkörper mit mehreren Würzelchen hervor tretenden Zungenfleischnerven (zwölften Hirnnerven). Nachdem man nochmals das verlängerte Mark etwas mehr in die Höhe gehoben hat, und das Thal des kleinen Gehirnes, wodurch dasselbe in die beiden Hemisphärien getheilt wird, so wie den untern Umfang des kleinen

Gehirnes selbst betrachtet hat, so wendet man das ganze Gehirn wieder, und setzt nun die Section desselben von oben fort.

An dem Vierhügelkörper bemerkt man, nachdem die Zirbeldrüse untersucht worden ist, ob dieselbe viel oder wenig oder gar keinen Hirnsand enthält, das vordere und das hintere Par der Hügel (*Nates et Testes*); den, die hintern Hügel begränzenden Markstreifen (*Trabecula medullaris*); die hier entspringenden Rollmuskelnerven, und, nachdem der vordere Rand des kleinen Gehirnes weiter herab gedrängt worden ist, die obern Schenkel des kleinen Gehirnes (*Crura ad corpora quadrigemina*), und zwischen diesen und dem Markstreifen: die Klappe des kleinen Gehirnes oder das vordere Marksegel (*Valvula cerebelli s. Velum medullare anterius*). Worauf man, in der Mitte des Vierhügelkörpers, einen Längenschnitt, von oben nach unten, bis in den Vierhügelkanal oder die Sylvische Wasserleitung (*Aquaeductus Sylvii*), um denselben zu sehen, macht; dann führt man den Schnitt, in derselben Richtung, durch den mittlern Theil oder den Wurm des kleinen Gehirnes, und man sieht in diesem die Markausbreitung desselben, den mittlern Markstamm und die geöffnete vierte Hirnhöhle (*Ventriculus quartus*). Nun kann man die eine Hälfte des kleinen Gehirnes senkrecht durchschneiden, wodurch man die baumförmige Ausbreitung der Marksubstanz: den Lebensbaum (*Arbor vitae*) sieht; die andere Hälfte wird in verticaler Richtung, von dem untern Schenkel des kleinen Gehirnes nach

hinten, durchschnitten, und man wird den Ciliar- oder gefranzten Körper (*Corpus ciliare s. rhomboideum*) sehen, welcher aus einer Portion Marksubstanz, die mit einem gelbbraunen, gezackten Rande umgeben ist, besteht; will man die grösste Ausbreitung der Marksubstanz, den seitlichen Markstamm, sehen, so muss man die Hälfte des kleinen Gehirnes in horizontaler Richtung durchschneiden. Nun betrachtet man die vierte Hirnhöhle, wovon der untere, zwischen den strangförmigen Körpern befindliche Theil, die rautenförmige Grube (*Sinus rhomboideus s. Calamus scriptorius*) genannt wird; und auf dem Boden derselben, welcher mit einem zarten Epithelium überzogen ist, sieht man in der Mitte eine Längenfurche herab gehen, so wie sich auf beiden Seiten quer laufende, weisse Fäden zeigen, die sich nach aussen zu einer Binde vereinigen, und die sich, als Wurzel des Gehörnervens, um den strangförmigen Körper, gegen die Basis des Gehirnes, herum schlägt. Ei schnitte, in die gestreiften Körper, die Sehhügel, die Schenkel des grossen Gehirnes und in den Hinterknoten gemacht, werden noch die Veränderungen und die Structur derselben im Allgemeinen zeigen.

Nachdem das Gehirn und dessen sämmtliche Theile auf diese Weise dargestellt und untersucht worden sind, so wendet man sich zur Basis der Schädelhöhle, betrachtet diese im Allgemeinen, so wie die feste Hirnhaut, und spaltet die verschiedenen Blutleiter derselben; die Schleimdrüse des Gehirnes (*Glandula pituitaria*), welche in dem Sattel des Keilknochens liegt, wird, nachdem um sie herum die feste Hirnhaut

und die Sattellehne durch einen kleinen Meissel weg genommen worden sind, heraus genommen und von vorn nach hinten horizontal durchschnitten, um ihre Form, Substanz oder sonstigen Veränderungen zu betrachten. Um den Eintritt der Nerven in die verschiedenen Spalten und Löcher des Schädels genauer zu sehen, nimmt man die feste Hirnhaut über ihnen bis zu den Spalten und Löchern behutsam weg, vorzüglich wenn die Untersuchung oder Darstellung der Sinneswerkzeuge ein Gegenstand der Präparation wurde. In dieser Hinsicht müsste man schon, bei der Herausnahme des Gehirnes, die Riechnervenknollen zurück lassen; die Sehnerven werden immer nahe hinter den Sehlöchern, wegen ihres in der Schädelhöhle kurzen Verlaufs, durchschnitten, und die übrigen Nerven schneidet man näher an dem Gehirne ab.

Diese bisherige Darstellung des Gehirnes und dessen Theile, lässt sich durch das Messer und ohne besondere Vorbereitung desselben ausführen; allein man bemerkt noch Theile am Gehirne, welche sich nicht, ohne 'gewisse Vorbereitung desselben, darstellen lassen, z. B. die faserige Structur desselben, die Entwickelung des Gehirnes aus dem Rückenmarke oder die Verfolgung der Fasern von dem Rückenmarke zum Gehirne, die verschiedenen Lappen des mittlern Theiles und der Seitentheile des kleinen Gehirnes, nach Reil, u. s. w. (Hierüber sehe man in der dritten Abtheilung dieses Werkes, den Abschnitt: „Über die Zubereitung der Präparate.“)

Eröffnung des Rückenmarkkanales.

Bei der Section des Rückenmarkkanales wird der Leichnam gewendet, und nachdem derselbe, durch Unterlagen unter die Brust und den Unterleib, so gelegt ist, dass das ganze Rückgrat einen mässigen Bogen bildet und der Kopf gegen die Brust gebogen ist, wird der Längenschnitt (*Fig.* 2. *A A*) von dem des Kopfes auf den Hinterhauptshöcker angefangen und in der Richtung auf die Dornfortsätze der ganzen Wirbelsäule, bis zum Steissknochen, durch die Haut herab geführt; dann macht man eine Strecke, auf beiden Seiten, längs dem Hüftkamme, einen queren Schnitt (*E E*), und legt dann zuerst die Haut oben mit der des Kopfes auf beiden Seiten bis in die Gegend der hintern Enden der Rippen (um Spannung zu verhüten) zurück. Hierauf werden sämmtliche Muskeln in dieser Richtung von oben bis unten, so rein als möglich, von den Bögen, von den Dornfortsätzen bis über die Querfortsätze der Wirbel und oben von dem Hinterkopfe los geschält und nach aussen gelegt; wobei die Wirbelsäule selbst betrachtet werden kann. Indem gewöhnlich mit der Section des Rückenmarkkanales auch die der Schädelhöhle (auch am zweckmässigsten) verbunden ist, so setzt man von dieser die Eröffnung desselben fort; im entgegen gesetzten Falle müsste der Kanal von unten nach oben geöffnet werden. Man sägt auf beiden Seiten am Hinterkopfe, von dem Zirkelschnitte des Kopfes abwärts gegen den ersten Halswirbel, einen, von aussen nach innen schief herab gehenden, Schnitt, so, dass das getrennte Stück unten die Breite des hintern

Bogens des Trägers hat. Dieses Stück kann, nachdem es von der festern, anhangenden, harten Hirnhaut behutsam los getrennt worden, an dem hintern Ausfüllungsbande, so wie alle folgende Wirbelbögen, durch ihre Bänder an einander hangen bleiben, um nachher den Kanal wieder damit bedecken zu können. Nunmehr werden die Wirbelbögen, nahe an der Basis der Querfortsätze, auf beiden Seiten (nachdem man, wo es die Biegung der Wirbelsäule erlaubt, vorgesägt hat,) abwechselnd einer nach dem andern, durch einen hinlänglich starken Meissel und Hammer, bei Kindern mit der Knochenschere, getrennt. Der Meissel wird von oben und aussen nach innen, neben der Basis des Querfortsatzes, angesetzt und mit dem Hammer oder einem hölzernen Klöppel, durch mässige und vorsichtige Schläge, durchgetrieben. Verrichtet man dieses Durchbrechen nur mit einiger Vorsicht, und legt die getrennte hintere Wand des Kanales nach und nach, auf die angegebene Weise, zurück, so wird die zunächst folgende, nur locker verbundene, feste Rückenmarkshaut leicht geschont, und die im Kanale vorkommende abweichende Beschaffenheit oder die darin enthaltenen Substanzen beobachtet werden können. Soll das ganze Centralorgan des Nervensystemes oder das Gehirn und Rückenmark im Zusammenhange heraus genommen und dargestellt werden, so verfährt man auf ähnliche Weise, indem man immer zuerst die Kopfhöhle auf die angegebene Weise öffnet, nur dass man die feste Hirnhaut über dem Gehirne, so lange, als bis der Rückenmarkkanal geöffnet ist, ausgebreitet lässt, so wie es weit zweckmässiger ist, diese Höhlen vor der

Section der übrigen Höhlen zu öffnen, welches sogar z. B. bei der Rückenmarkswassersucht, gespaltenem Rückgrate (*Spina bifida*) u. s. w. unbedingt nothwendig wird.

Präparation des Rückenmarkes und dessen Häute.

Nachdem der Rückenmarkkanal, wie oben angegeben, geöffnet worden ist, so zeigt sich der hintere Umfang der festen Rückenmarkshaut, umgeben vom Zellgewebe und vorzüglich unten von einem röthlichen, gallertartigen Fette und oft die von aussen eindringenden und sich in die Rückenmarkshaut verbreitenden, noch mit Blut angefüllten Gefässe. Das Fett und Zellgewebe muss weg genommen werden, um theils den Sack der Rückenmarkshaut, theils die Fortsätze, welche dieselbe um den Nerven bis zu den Zwischenwirbellöchern bildet, zu sehen; worauf die feste Rückenmarkshaut in der Mitte, von oben nach unten, mit einer Schere, mit Zurückdrängung der Spinnwebenhaut, durchschnitten und nach beiden Seiten zurück gelegt wird. Die Spinnwebenhaut des Rückenmarkes, welche sich ebenfalls, aber als ein sehr dünner, durchsichtiger, häutiger und weiter Sack darstellt, wird, nachdem sie gehörig betrachtet worden ist, in der Mitte, von oben nach unten, gespalten und nach beiden Seiten zurück gelegt, und dann das gezahnte Band (*Lig. serratum*), welches sich, durch die Spitzen seiner pyramidalen Fortsätze, der festen Rückenmarkshaut, zwischen je zwei Nerven, anhängt, so wie die das Rückenmark genau um-

gebende Gefässhaut betrachtet. Ausserdem bemerkt man: die Nervenwurzeln, wovon die hintern vollkommen und die vordern unvollkommen zu sehen sind; den Schweif (*Cauda equina*), der aus den Wurzeln der Lenden- und Kreuzknochennerven besteht, und, wenn dieser in der Mitte aus einander gelegt wird, den Rückenmarksfaden. Wollte man die Wirbelknoten der Rückenmarksnerven (*Ganglia spinalia*) darstellen, so hat man bloss die beim Öffnen des Kanales übrig gebliebenen Theile der Gelenkfortsätze der Wirbel mit dem Meissel weg zu nehmen.

Nachdem die sämmtlichen Nervenwurzeln dicht an oder in den Zwischenwirbellöchern abgeschnitten worden sind, lässt sich das Rückenmark, und wenn es auch noch mit dem Gehirne verbunden ist, das, wie angegeben ist, von vorn nach hinten getrennt wird, leicht heraus nehmen. Man betrachtet nun, nachdem die Spinnwebenhaut entfernt worden ist, die vordere Fläche, die vordern Nervenwurzeln und die Gefässe des Rückenmarkes. Um die Structur desselben näher zu betrachten, trennt man die Gefässhaut genau, und zieht dieselbe aus den Spalten, um diese genauer zu sehen, heraus, wodurch man oben, wenn der vordere Rückenmarkspalt etwas aus einander gedehnt wird, die Durchkreuzung der Rückenmarksbündel wahr nimmt; durchschneidet man an verschiedenen Stellen dasselbe in querer Richtung, so wird die Form des Kernes oder die graue Substanz gesehen. Worauf man die, noch im Rückenmarkkanale liegende feste Rückenmarkshaut betrachtet, welche sich auch, nachdem sie oben

getrennt ist, leicht weg nehmen und dann die vordere Wand des Kanales selbst betrachten lässt.

Präparation des Gehörorganes.

Diese ist eine der schwierigsten, und erfordert eine genaue Kenntniss so wohl der knöchernen, als auch der weichen Theile, welche sich der Secant durch schon von verschiedenen Seiten dargestellte, gefertigte Präparate zuerst erworben haben muss. In physiologischer Hinsicht werden die zum Gehörorgane gehörigen Theile in äussere, mittlere und innere Theile eingetheilt. Zu den erstern gehören: das aus Knorpel, Muskeln, Haut, Gefässen und Nerven bestehende äussere Ohr (*Auris*), der äussere Gehörgang (*Meatus auditorius externus*) und das Paukenfell (*Membrana tympani*); zu den mittlern: die Paukenhöhle (*Cavitas tympani*), die Gehörknöchelchen mit ihren Muskeln, und die Eustachische Röhre (*Tuba Eustachii*); und zu den innern Theilen: das Labyrinth und der innere Gehörgang. Nachdem die Muskeln, welche von dem Kopfe zum äussern Ohre gehen, und diejenigen, welche auf dem Ohrknorpel selbst liegen, (wie S. 59 bei den Muskeln des Kopfes angegeben ist,) dargestellt worden sind, wird die Haut von dem Ohrknorpel, um die Form desselben zu sehen, genau weg genommen, und das, von der Wurzel des Wangenfortsatzes zum vordern Umfange des Ohrknorpels gehende vordere Ohrband (*Lig. auriculae anterius*), so wie das, von der Wurzel des Zitzenfortsatzes zum hintern Umfange des Knorpels gehende hintere Ohrband dar-

gestellt. Sollen die Gefässe und Nerven dabei dargestellt werden, so müssen diese zuerst präparirt werden. Worauf der sich vom äussern Ohre fortsetzende knorpelige Theil des äussern Gehörganges bis dahin, wo er sich an den knöchernen befestiget, verfolgt wird. Von nun an bedarf das Gehörorgan, welches sich in den Felsentheil des Schläfenknochens fortsetzt, eine künstliche Darstellung (davon s. m. Zubereit. d. Präparate); daher hier nur von der Präparation desselben auf der Stelle, oder von der Untersuchung desselben bei Privatsectionen, die Rede sein kann.

Nachdem die Schädelhöhle geöffnet und das Gehirn weg genommen, der untere Theil der Haut des Kopfes gegen das äussere Ohr herab gelegt und dieses bis zur obern Anfügung an den Kopf, so dass es sich herab biegen lässt, verfolgt und die feste Hirnhaut entfernt worden ist, wird ein hinlänglich grosses Stück des Seitentheiles des Kopfes über dem Gehörgange zuerst heraus genommen, indem mit der Säge zwei Schnitte bis zum Gehörgange gemacht und dann dieses Stück, so wie die sich dünner zeigende, zwischen dem Schuppen- und dem Felsentheile des Schläfenknochens liegende Knochenplatte mit dem Meissel behutsam gegen die Spitze des Felsenknochens und den Glaserschen Spalt hin, hinlänglich, mit Zurücklassung der die Paukenhöhle auskleidenden Membran, weg genommen wird. Nachdem nun der Ohrknorpel in der Richtung des äussern Gehörganges vollens durchschnitten ist, wird man diesen übersehen; so wie die dünne auskleidende Membran oben an der geöffneten Stelle der Paukenhöhle weg genommen ist,

werden die Gehörknöchelchen in ihrer Verbindung, die durch den Glaserschen Spalt gehende Sehne des äussern Hammermuskels, und die Paukenseite; unter diesen, das Paukenfell, und weiter nach vorn, der Paukenfellspanner in seinem Halbkanale und die knöcherne Ohrtrompete leicht dargestellt und gesehen; verfolgt man die Eröffnung von der Paukenhöhle noch eine Strecke durch den Grund der Schädelhöhle, so wird man die knorpelige Ohrtrompete (Eustachische Röhre) darstellen und von oben öffnen können. Wird das Paukenfell mit den Gehörknöchelchen entfernt, so kann man den Grund der Paukenhöhle übersehen. Nach innen, gleich neben dem Paukenfellspanner, steigt der oberflächliche Ast des Vidiannerven zum vordern Nebenloch des Fallopischen Kanales in die Höhe; nimmt man gleich über diesem oberflächlich den Knochen weg, so wird man das Knie des Antlitznervens, in welchen der genannte Ast übergeht, wahr nehmen. — Wollte man den Antlitznerven (*Nerv. facialis*) durch den Fallopischen Kanal verfolgen, so müsste der ganze Schuppentheil des Schläfenknochens, um hinlänglichen Raum zu gewinnen, weg genommen werden; worauf der Kanal, von seiner Mündung an der vordern Fläche des Felsenknochens an, in der Paukenhöhle und hinter der kegelförmigen Erhabenheit (*Eminentia papillaris*) herab, allmälig mit dem Meissel aufgebrochen und verfolgt, wobei auf den Abgang der Paukensaite, die dann (aber mühsam) in ihren Kanälchen zur Paukenhöhle verfolgt wird, kann Rücksicht genommen werden. Wird der Antlitznerv zurück gelegt,

so ist die hinter der genannten Erhabenheit befindliche Höhhle und der darin enthaltene Steigbügelmuskel (*M. stapedius*) wahr zu nehmen.

Die Untersuchung des Labyrinthes, worin sich der Gehörnerv ausbreitet, ist die allerschwierigste, und es ist am besten, von dem innern Gehörgange, welcher den Antlitz- und den Gehörnerven zunächst aufnimmt, den Anfang zu machen, indem die obere Wand desselben allmälig mit dem Meissel, mit Zurücklassung der diesen Kanal auskleidenden Hirnhaut, bis zum Fallopischen Kanal weg genommen und die genannten Nerven dargestellt werden. Der Antlitznerv wird dann bis an sein Knie zurück gelegt, und man sieht die Spaltung des Gehörnerven in den Schnecken- (*Nerv. cochleae*) und den Vorhofsnerven (*N. vestibuli*); wird nun der letztere nach oben gedrängt, so wird man die drei Äste desselben wahr nehmen. Von hier nun wird der Vorhof (*Vestibulum*) geöffnet, welches aber nicht anders geschehen kann, als mit Hinwegnahme der Knochenmasse, worin der obere und zum Theil der hintere Bogengang vergraben ist; die in ihm sich verbreitenden Zweige des Nerven sind so zart, dass man sie mit blossem Auge nicht sehen kann. Eben so wird die Schnecke (*Cochlea*), welche gegen die Eustachische Röhre gerichtet ist, durch allmälige, behutsame Wegnahme der Knochenmasse geöffnet, und es zeigt sich die zweite Windung und der Trichter; der übrige weite untere Theil derselben lässt sich nur abwärts, mit Zerstörung des Grundes der Paukenhöhle, verfolgen; die Nerven sieht man zuweilen, beim hellen Sonnenlichte, an

dem Umfange der Spindel, als kleine weisse Punkte hervor treten. Die sämmtlichen Arterien sind nur an gut injicirten Exemplaren wahr zu nehmen. Das Labyrinth, in seiner vollkommenen Form, lässt sich nur durch Geschicklichkeit und genaue Kenntniss von der Lage desselben, an einem aus seiner Lage heraus genommenen Schläfenknochen künstlich darstellen, jedoch ist dieses bei weitem leichter an dem Knochen eines neugebornen Kindes, wo die das Labyrinth umgebende Knochenmasse noch locker, dagegen beim Erwachsenen diese mit den Wänden desselben ganz verschmolzen ist.

Präparation des Sehorganes und dessen Nebentheile.

Das Sehorgan befindet sich vorzüglich in den Augenhöhlen, zu welchem übrigens auch äussere und innere Theile gehören. Unter den äussern verstehen wir solche, welche zum Schutz, zur Schlüpfrigmachung und Bewegung des Augapfels, dem eigentlichen Sehorgane, dienen; unter den innern: die aus verschiedenen Häuten und Feuchtigkeiten bestehenden Augäpfel, deren vorderer Umfang im Antlitze, zwischen den Augenliedern, zu sehen ist. Nachdem die Augenlieder (*Palpebrae*) nach ihrem äussern Umfange, am innern Augenwinkel, die an ihnen befindlichen Thränenpunkte (*Puncta lacrimalia*) und die zwischen ihnen liegende Thränenkarunkel (*Caruncula lacrimalis*), so wie die von den Augenliedern über den Augapfel sich ausbreitende Verbindungshaut (*Conjunctiva*) betrachtet worden sind, wird die Haut, in physiologischer Hinsicht, in einiger

Entfernung von dem Augenhöhlenrande, im Umkreise durchschnitten, und dieselbe von oben und von unten, bis an den geraden, freien, oder den Ciliarrand der Augenlieder, dünn zurück gelegt, und der Augenliederschliesser, so wie das innere Augenliedband (*Lig. palpebrale internum*) dargestellt. Bei Privatsectionen, oder in pathologischer Hinsicht, fängt man die Untersuchung mit den in der Augenhöhle liegenden Theilen an, und schont die äussern, wegen des Ansehns des Antlitzes so viel als möglich. In dieser, wie in physiologischer Hinsicht, öffnet man die Augenhöhle von der geöffneten Schädelhöhle aus, indem man die obere Wand, vorn bis hinter den Augenhöhlenrand, hinten bis an das Sehloch und den obern Augenhöhlenspalt behutsam, mit Zurücklassung der locker anhängenden Knochenhaut (*Periorbita*), mit dem Meissel weg nimmt. Die Knochenhaut wird nun, mit Schonung des durchscheinenden Stirnnerven, durchschnitten und ganz zurück gelegt, wodurch dieser Nerv und die übrigen, durch Fett in einem Klumpen verbundenen Theile sichtbar werden. Worauf der ganz oberflächlich liegende Stirnnerv (*Nerv. frontalis*), so wie seine beiden Äste: der Oberaugenhöhlen- und der Oberrollnerv leicht bis zu ihrem Austritt aus der Augenhöhle verfolgt werden. Dann wird, längs dem äussern Winkel der Höhle, der Thränendrüsennerv und die Arterie (*Nerv. et Art. lacrimalis*) bis zur obern Thränendrüse (*Glandula lacrimalis superior*) verfolgt und diese selbst dargestellt. Indem man nun das Fett und Zellgewebe oben herum weg nimmt, erscheint der obere Augenliedheber

(*M. Levator palpebrae superioris*), dessen breite Sehne, nach aussen, zwischen die beiden Thränendrüsen tritt; wird nun dieser Muskel in der Mitte durchschnitten und nach vorn und hinten übergelegt, so kann man die untere Thränendrüse, welche aussen, über dem obern Augenliedknorpel, der Verbindungshaut anhängt, darstellen, und an dem hintern Theile des Muskels, den in ihn eintretenden Nervenzweig bemerken. Der unter dem Augenliedheber liegende obere gerade Augapfelmuskel (*M. Rectus superior bulbus oculi*), der in der Richtung des äussern Winkels der Augenhöhle verlaufende Rollmuskel bis zur Rolle, und der nach innen und aussen liegende innere und äussere gerade Augapfelmuskel können nur durch die Wegnahme des Zellgewebes an ihrem äussern Umfange und durch die Trennung von dem zwischen ihnen liegenden Fettpolster, wobei man vorn die Verbindungshaut behutsam los trennt und hinten auf die in sie eintretenden Nervenäste etwas aufmerksam ist, leicht dargestellt werden; worauf die Rolle und die Sehne des Rollmuskels präparirt, und die genannten geraden Muskeln in der Mitte durchschnitten und nach vorn und hinten nach Umständen zurück gelegt werden; in der hintern Abtheilung derselben sieht man die Nervenäste eintreten. Nunmehr verfolgt man zuerst den Thränennerven rückwärts durch die den obern Augenhöhlenspalt ausfüllende feste Hirnhaut bis von seinem Abgange von dem Stirnnerven, welcher dann ebenfalls rückwärts bis zum ersten Hauptaste des Drillingsnerven, und zugleich der in den Rollmuskel tretende Rollmuskelnerv (*Nerv. trochlearis*), verfolgt wird; zieht und

trennt man die obere Thränendrüse aus ihrer Lage behutsam hervor, so wird man leicht den hinter die Knochenhaut tretenden hintern Ast des Thränennerven entdecken. Die in dem zurück gebliebenen Fettpolster und über und an dem Sehnerven (*N. opticus*) verlaufenden Gefässe und Nerven, nämlich: die Augenarterie (*Art. ophthalmica*); die Ciliararterien; der Nasenaugennerv (*Nerv. naso-ciliaris*); der Augenknoten (*Ganglion ophthalmicum*); die Ciliarnerven und der Sehnerv selbst, werden nun durch Aufmerksamkeit und allmälige Wegnahme des Fettes dargestellt. Hat man diese in Sicherheit gebracht, so kann nun, durch fortgesetzte Wegnahme des Zellgewebes nach unten, mit Aufmerksamkeit auf den langen Nervenast, der zu dem untern schiefen Augenmuskel geht, dieser und der untere gerade Augenmuskel leicht dargestellt werden. Trennt man nun die hintere Sehne des äussern und des obern geraden Augenmuskels und legt diese um, so lassen sich der Nasenaugennerv bis zu seinem Ursprunge, die von ihm abgehende lange Wurzel des Augenknotens, und, wird der Augenast des Drillingsnerven hinten durchschnitten und mit dem Rollnerven nach vorn übergelegt, der sechste und der dritte Hirnnerv in ihrem ganzen Verlaufe verfolgen. Nun kann man noch, längs der innern Wand der Höhle, den Nasenaugennerv, welcher sich, unter dem Rollmuskel, in den Riechknochen- und den Unterrollnerv (*N. ethmoidalis et infratrochealis*) theilt, verfolgen; den erstern sieht man in das vordere Riechknochenloch (*Foram. ethmoidale anterius*) treten; den letz-

tern mit der Augenarterie zum innern Augenwinkel gehen, dessen zarte Zweige zum Thränensack und dessen Muskel man darzustellen sucht, und verfolgt dann, nach Umständen, nicht nur diesen, sondern auch den obern Rollnerven und den Oberaugenhöhlennerven bis zur Stirn und äussern Nase, wobei man den obern Theil des Augenliederschliessers herab legt. Durch diese bisherige Präparation ist der Augapfel grössten Theils frei geworden, und wenn die Scheide des Sehnerven geöffnet und zurück gelegt wird, so sieht man deutlich den Eintritt desselben in die Grube der festen Augenhaut. Die kleinern Gefässe konnten, ohne dass sie injicirt sind, hierbei nicht berücksichtigt werden.

Bei Privatsectionen, wo der Augapfel ein Gegenstand der Untersuchung würde, aber wegen der Verunstaltung des Antlitzes nicht heraus genommen werden darf, kann man, nachdem die übrigen Theile im Allgemeinen betrachtet, und der grösste hintere Umfang desselben rein präpariret worden ist, die feste Augenhaut, hinter der Insertion der geraden Augenmuskel, im Kreise und dann oben, der Länge nach, behutsam durchschneiden, und sie allmälig von der Gefässhaut trennend, nach hinten zurück legen, und wegen ihrer Elastizität an dem Sehnerven abschneiden. Eben so die Gefässhaut, welche erst behutsam mit der Pinzette aufgehoben und durchschnitten und dann von der Nervenhaut getrennt wird; diese zieht sich leicht von dem Glaskörper, welcher mit der Krystallinse heraus genommen wird, herab, worauf nun die Regenbogenhaut (*Iris*) betrachtet wird. Auf diese Weise bleibt der vordere

Theil des Augapfels mit den Augenliedern in Verbindung.

In physiologischer Hinsicht würde man zuerst die Präparation der Thränenwege auf folgende Weise fortsetzen. Nachdem man die Augenlieder und die Mündungen der Ausführungsgänge der Thränendrüsen, den Thränensee u. s. w. betrachtet und den Augenliederschliesser, das innere und äussere Augenliederband dargestellt hat, legt man den untern und innern Theil des Augenliederschliessers in die Höhe, und stellt den hinter dem innern Augenliederband herab kommenden und in der Thränensackgrube liegenden Thränensack (*Saccus lacrimalis*), nachdem die ihn bedeckende fibröse Haut weg genommen worden ist, dar; in die Thränenpunkte bringt man eine Borste, welche durch die Thränenröhrchen (*Canaliculi lacrimales*) in den Thränensack geführt wird, welcher dann von dem Bande an längs herab gespalten wird, um in demselben die Mündungen der Thränenkanälchen und die vor ihnen liegende halbmondförmige Klappe zu sehen; auch kann man die Thränenröhrchen spalten. Der Thränengang (*Ductus lacrimalis*) kann nur durch die Wegnahme der Knochenmasse, welche in ihrer Richtung mit dem Meissel weg genommen wird, dargestellt werden; daher in dieser Gegend die weichen Theile von dem Oberkieferknochen genau abgeschnitten werden müssen.

Der Augapfel (*Bulbus oculi*) lässt sich, wenn er von allen ihn umgebenden und sich an ihn ansetzenden Theilen befreit und aus der Höhle heraus genommen worden ist, am bequemsten zerlegen, indem er in einen

Augenhalter, oder in eine von Wachs oder Thon bereitete Grube, von solcher Tiefe, dass sie die Hälfte des Augapfels umfasst, gelegt wird. Nachdem man die, den vordern Umfang des Auges überziehende Verbindungshaut und die von den Sehnen der geraden Augenmuskeln gebildete weisse Haut (*Albuginea*) betrachtet hat, macht man durch die Hornhaut (*Cornea*) allmälig einen kleinen Längenschnitt, bis die wässerige Augenfeuchtigkeit (*Humor aquaeus*) aus den Augenkammern ausfliesst; worauf man mit dem spitzigen Blatte der Schere eingeht, und den Schnitt in der Hornhaut, die Regenbogenhaut schonend, längs hin verlängert; eben so wird jede Hälfte derselben bis an ihre Anfügung an die feste Augenhaut durchschnitten, so dass die Hornhaut, in vier Lappen getheilt, zurück gelegt, und die vordere Fläche der Regenbogenhaut (*Iris*) und die durch die Sehe (*Pupilla*) vorragende Krystallinse (*Lens crystallina*) betrachtet werden kann. Nunmehr drängt man mit der Spitze eines scharfen Skalpels, die Schneide mehr gegen die feste Augenhaut gerichtet, diese rund herum von dem Strahlenbande (*Orbiculus ciliaris*) der Gefässhaut los, und verlängert mit der Schere, nach und nach und abwechselnd, die Schnitte der Hornhaut durch die feste Augenhaut (*Sclerotica*) bis zum Sehnerven, wobei die vier Lappen derselben, ebenfalls abwechselnd und die dieselbe durchbohrenden Gefässe und Nerven durchschneidend, zurück gelegt werden; wodurch man die innere Fläche der festen Augenhaut, die nähere Einfügung der Hornhaut in diese, und die äussere Fläche der Gefässhaut (*Choroidea*)

zur Ansicht bekommt. Wird dann die Iris durch vier Einschnitte mit der Schere in vier Lappen getheilt und zurück gelegt, so sieht man die hintere Fläche derselben (*Uvea*) und die vordere Fläche des Strahlenkörpers (*Corpus ciliare*) als einen gefalteten Kranz, der die Linse umfasst. Nimmt man mit der Pinzette die Gefässhaut hinter dem Strahlenbande behutsam in die Höhe, durchschneidet sie mit der Schere und verfolgt diesen Schnitt rund herum, welches auch unter Wasser leichter geschehen kann, so lässt sich die Gefässhaut, mit Zurücklassung der Markhaut (*Tunica retina*), nach hinten herab nehmen, und man sieht letztere über den Glaskörper ausgespannt. Nachdem diese und die innere Fläche der Gefässhaut betrachtet worden, zieht man den vordern Theil der letztern mit dem Strahlenkörper und der Iris nach vorn und die Markhaut nach hinten ab, wodurch nun der Glaskörper (*Corpus vitreum*) und die an ihm in der Kapsel liegende Krystalllinse frei wird. Vorn an dem Glaskörper, um die Linse herum, bemerkt man das äussere gefaltete Blättchen: das Strahlenblättchen (*Zonula Zinnii*) der Glashaut (*Membrana hyaloidea*), von welchem sich die Linsenkapsel (*Capsula lentis*) über die Krystallinse hin fortsetzt; wird diese eingeschnitten, so fliesst die Morgagnische Flüssigkeit (*Humor Morgagni*) aus, und die Linse tritt sogleich hervor. Die verschiedenen Theile an einem Augapfel, wie hier angegeben, darzustellen, erfordert einige Übung; diese sich zu erwerben, wozu frische Thieraugen dienen, ist für einen jeden Arzt nothwendig, um in vorkommenden

pathologischen Fällen dasselbe einzeln untersuchen zu können.

Um sich eine eigne Kenntniss von dem Baue und den verschiedenen Theilen des Auges zu verschaffen, wählt man auch Augen von grössern und kleinern Thieren, z. B. Ochsen-, Kalbs- und Schweineaugen u. s. w. und stellt dieselben, indem man mehrere wählt, von verschiedenen Seiten dar. So stellt man die Gefässhaut mit der Iris, nachdem die Hornhaut mit der festen Augenhaut in vier Lappen, wie angegeben, herab genommen ist, dar, und betrachtet das aus zwei Blättern bestehende Strahlenband, zwischen dessen Blättern sich der Fontanische Kanal (*Canalis Fontanae*) befindet, der sich an Augen von grossen Thieren, nachdem er an einer Stelle eingeschnitten worden ist, aufblasen lässt. An einem Auge, nachdem es mit dem vordern Umfange in den Augenhalter gelegt worden ist, durchschneidet man ungefähr in der Mitte, wo dasselbe den grössten Umfang hat, im Umkreise, die feste Augenhaut, die Gefäss- und Markhaut zugleich, nimmt die hintere Hälfte dieser Häute von dem Glaskörper herab, und man sieht durch den letztern den Strahlenkörper und die Fortsätze (Falten) desselben (*Processus ciliares*) als einen lebhaft schwarzen vergrösserten Kranz, und tiefer durch die Linse, die hintere Fläche der Iris als einen matt schwarzen Kreis durchscheinen. An einem andern Auge macht man durch die genannten Häute denselben Schnitt, und nimmt den vordern Theil derselben weg, welches aber mit mehrerer Vorsicht, wegen des festern Zusammenhanges mit dem Glaskörper, und damit dieser

nicht aus seiner Lage gebracht wird, geschehen muss; an dem herab genommenen Theile bemerkt man den Strahlenkörper und die hintere Fläche der Iris, an dem übrigen Theile sieht man: die Linse, das Strahlenblättchen der Glashaut, zwischen welchem, dem hintern Blatte und der Linse, sich der Petitische Kanal (*Canalis Petiti*) befindet, ferner den vordern Umfang des Glaskörpers, und durch diesen die Markhaut mit der durchscheinenden innern Fläche der Gefässhaut, so wie im menschlichen Auge, den gelben Fleck (*Punctum luteum*); auch sieht man gewöhnlich die in der Markhaut sich verbreitenden Blutgefässe noch mit Blut angefüllt. Der Glaskörper lässt sich nun leicht heraus schütteln, dann die Markhaut, und nachdem diese abgespült ist, die innere Fläche der Gefässhaut betrachten. Eben so gewährt einen schönen Anblick und gibt eine Ansicht von dem Zusammenhange der den Augapfel zusammen setzenden Theile, wenn man von der einen Seite die Hälfte der Horn-, der festen Augen- und der Gefässhaut und der Iris weg nimmt, und durch den Glaskörper die übrigen Theile betrachtet; hierbei kann man sich eine Ansicht von der vordern und hintern Augenkammer verschaffen, welche durch die Iris geschieden sind, aber durch die Sehe mit einander in Verbindung stehen.

Präparation des Geruchsorganes.

Das Geruchsorgan, welches sich vorzüglich in der Nasenhöhle befindet, ist nur durch verschiedene Segmente des Kopfes darzustellen; daher die Untersuchung desselben

bei Privatsectionen, wo keine Verstümmelung des Antlitzes Statt finden darf, sehr schwierig ist, und hier kann im Allgemeinen nur die etwanige Veränderung der Schleimhaut und der Knochen oder der Nebenhöhlen, und zwar von oben herein, betrachtet werden; indem man, bei der geöffneten Schädelhöhle, die Siebplatte des Riechknochens, die obere Wand der Keilknochenhöhlen (*Sinus sphenoidales*) und die hintere Wand der Stirnhöhlen zuerst mit dem Meissel weg nimmt, und diese Höhlen und die obern und mittlern Nasenmuscheln mit ihrer Schleimhaut betrachtet; worauf man auf jeder Seite einen Theil des Augenhöhlentheiles des Stirnknochens, um die Zellen des Siebknochens zu sehen, und endlich den ganzen Sieb- oder Riechknochen, nachdem die in der Augenhöhle liegenden Theile nach aussen zurück gedrängt worden sind, weg meisselt, wodurch man so viel Raum gewinnt, dass man nicht nur den übrigen Raum der Nasenhöhle übersieht, sondern es lässt sich nun auch der Thränensack und Gang (*Saccus et Ductus lacrimalis*) und die Kieferhöhle (*Antrum Highmori*) auf beiden Seiten darstellen, indem man längs dem untern Nasenmuskel die Schleimhaut durchschneidet, nach oben und unten und mit der untern Nasenmuschel selbst zurück legt und die Seitenwand der Nasenhöhle hinlänglich weg nimmt.

Dagegen auf anatomischen Theatern, wo dem angehenden Zergliederer der getrennte Kopf zur besondern Darstellung des Geruchsorganes übergeben wird, wird zuerst die aus Haut, Muskeln, Knorpeln, Gefässen und Nerven bestehende äussere Nase bearbeitet. Gewöhn-

lich werden die Gefässe und Nerven ein besonderer Gegenstand der Darstellung, daher hier nur die übrigen Theile dargestellt werden. Man führt auf beiden Seiten einen Schnitt durch die Haut, von der Wurzel der Nase schief nach aussen und unten, gegen den innern Augenwinkel und in der Richtung neben der Nase bis zum Nasenflügel herab, und trennt die Haut bis zur Gegend der Spitze und Flügel der Nase nur dünn los, um den Zusammendrücker der Nase (*M. Compressor nasi*) und den Niederzieher des Nasenflügels (*Depressor alae nasi*) darzustellen, wobei aber das untere Ende des gemeinschaftlichen Hebers des Nasenflügels und der Oberlippe (*Levator labii superioris alaeque nasi*) und des eignen Hebers der Oberlippe (*Levator labii sup. proprius*), welche in die Haut des Nasenflügels und der Oberlippe übergehen, müssen berücksichtigt, unten abgeschnitten und zurück gelegt werden, um den Ursprung der beiden ersten Muskeln am Oberkiefer darstellen zu können. Dann werden durch die Wegnahme der Muskeln und weitere Herablegung der Haut die obern und untern Nasenknorpel dargestellt, und hierbei bemerkt man, dass die Nasenspitze und vorzüglich die Nasenflügel von der äussern Haut, welche hier aus einem dichten und zähen Gewebe besteht, gebildet werden, und mit grossen und zahlreichen Talgdrüsen (*Cryptae sebaceae*), deren Poren sehr deutlich sind, versehen sind.

Die Nasenhöhle und ihre Schleimhaut betrachtet man in verschiedenen Ansichten: indem man, nachdem die weichen Theile in der Richtung der Nasenlöcher, nach beiden Seiten bis unter die Wange hin,

durch einen Querschnitt bis auf die Knochen durchschnitten worden sind, mit der Säge einen Horizontalschnitt, der dicht über den vordern Nasenstachel und den Boden der Nasenhöhle, von vorn nach hinten, durch die Oberkiefer- und Gaumenknochen, bis zum Gaumenvorhang geführt wird, macht, und das untere Segment herab legt; wobei aber ein Theil der aufsteigenden Äste des Unterkiefers, wenn derselbe nicht vorher weg genommen war, durchsägt wird. Man kann nun nicht nur den Boden der Nasenhöhle und den der Kieferhöhlen (*Antra Highmori*), welche hierdurch geöffnet worden sind, sondern auch die ganze Nasenhöhle und die Kieferhöhlen betrachten; sollen die Kieferhöhlen besonders betrachtet werden, so nimmt man die vordere Wand derselben, mit Zurücklassung der dieselben auskleidenden Haut, mit dem Meissel allmälig weg, und durchschneidet dann die Haut. Oder man durchsägt die Nasenhöhle vom Anfange an perpendiculär, indem man, nachdem die äussere knorpelige Nase auf der einen oder der andern Seite der Scheidewand derselben und alle äussere weiche Theile des Kopfes in derselben Richtung durchschnitten worden sind, schief von vorn nach hinten alle Knochen in dieser Richtung durchsägt, so dass die Nasenscheidewand auf der beliebigen Seite unverletzt bleibt; worauf der Schnitt durch den Grund der Schädelhöhle und durch den Boden der Nasenhöhle fortgeführt wird. In beiden Fällen kann man die Untersuchung der Mundhöhle zugleich benutzen, indem man im letztern Falle aber den Unterkiefer in der Mitte durchsägt, und die weichen Theile der Mundhöhle: den Gaumen, die Zunge, den

Schlundkopf und alle übrigen Theile, welche an dem Kopfe gelassen worden sind, z. B. den Kehlkopf, einen Theil der Luftröhre und des Schlundes, in derselben Richtung durchschneidet. Man wird nun an diesen perpendiculären Segmenten, und zwar an der einen Hälfte, vorn und oben: die Stirnhöhle, hinten: die Keilknochenhöhle, die Nasengänge, hinter diesen: den Schlundkopf, und hinter dem mittlern Nasengang: die weite Mündung der Ohrtrompete wahr nehmen; an dem andern Segmente aber: die Scheidewand der Nasenhöhle und die der genannten Nebenhöhlen, und nach Wegnahme derselben kann man die Höhlen dieser Hälfte ebenfalls übersehen. Geschieht die Eröffnung wegen Abnormität oder Verletzungen, so wählt man zum Durchsägen die gesunde oder die gesundeste Seite. Ausserdem gewährt eine gute Ansicht, vorzüglich von der Form und Lage der Nasengänge, so wie von der verschiedenen Dicke der Schleimhaut, wenn man die Nasenhöhle durch einen queren Perpendicularschnitt, welcher mitten durch die Nasenhöhle herab geführt wird, in eine vordere und hintere Hälfte theilt. Die Schleimdrüsen der Schleimhaut (*Glandulae muciparae membranae Schneideri*) sind durch die Poren, womit sie sich an der Oberfläche öffnen, zu erkennen. Die Gefässe und Nerven, welche einen wesentlichen Theil der Schleimhaut und so des Geruchsorganes ausmachen, können nur wegen ihrer Zartheit, die erstern durch Injection, die letztern nur durch grosse Aufmerksamkeit und Behutsamkeit dargestellt werden, und sollen bei der Präparation dieser Theile näher erwähnt werden. Im

Allgemeinen wird hier nur erwähnt, dass dieselben von aussen, nachdem die Stämme derselben, welche vorzüglich in die Flügelgaumgrube treten, frei gemacht worden sind, durch Wegmeisseln von Knochen verfolgt werden müssen.

Präparation des Geschmacksorganes.

Das eigentliche Geschmacksorgan ist die Zunge, welche auch zugleich Sprach- und Schlingorgan ist und in der Mundhöhle ihre Lage hat; daher alle Theile, welche die Mundhöhle umgeben und bilden, als zu dem Geschmacksorgane gehörige Theile betrachtet werden. Die Backen und Lippen, welche aus Haut, Muskeln, Gefässen und Nerven bestehen, und den vordern und seitlichen Umfang der Mundhöhle, die Kieferknochen und die darin enthaltenen Zähne bedeckend, umgeben, werden in so fern dargestellt, als man die einzelnen Theile, woraus sie bestehen, einzeln präpariret. Eben so die Muskeln (s. Kopf- und Halsmuskeln) zwischen dem Zungenknochen und dem Unterkiefer, welche vorzüglich den untern Theil oder den Boden der Mundhöhle bilden; mit diesen wird gewöhnlich die Darstellung der Speicheldrüsen: die Ohr-, die Unterkiefer- und die Unterzungenspeicheldrüse (*Glandula parotis, submaxillaris et sublingualis*) verbunden; ausserdem machen die Gefässe und Nerven dieser Gegend einen besondern Gegenstand der Präparation aus.

Es ist hier zuerst die Frage, wie man bei Privatsectionen die Mundhöhle öffnen und die hierher gehörigen Theile in pathologischen Fällen darstellen kann, ohne

das Ansehn des Leichnames zu sehr zu stören. Um nun die Ohrspeicheldrüse darzustellen, würde man, nachdem der obere quere Hautschnitt (s. *Fig.* 1. *b.*) längs dem untern Rande des Unterkiefers bis zum Zitzenfortsatze gemacht worden ist, einen Längenschnitt von diesem, dicht vor dem Ohr, in die Höhe, bis in die Schläfe machen, und dann die Haut des Antlitzes schief von unten nach oben und unten so weit trennen, bis man die Ohrspeicheldrüse und ihren Ausführungsgang (*Ductus Stenonianus*) ganz übersehen kann. Dann lässt sich nachher die Haut sehr gut wieder vernähen. Hierauf trennt man die Haut des Halses, mit dem dünnen, breiten Halsmuskel, nachdem in der Mitte des Halses der Längenschnitt nach unten gemacht worden ist, auf beiden Seiten, von innen und oben nach aussen und unten, stellt die Unterkieferdrüsen dar, legt dieselben bis an den äussern Rand der Kieferzungenknochenmuskeln (*M. mylohyoidei*) zurück, und schneidet die genannten Muskeln und die vordern Bäuche der zweibäuchigen Kiefermuskeln genau an dem Unterkiefer ab, und legt sie nach unten; dadurch sieht man dann die Unterzungendrüsen, und es lässt sich auch der Ausführungsgang dieser und der vorigen Drüsen, längs der innern Fläche der letztern, verfolgen. Bei dieser Präparation lassen sich auch die längs am Unterkiefer liegenden Saugaderdrüsen beobachten. Hierauf schneidet man über den Unterzungendrüsen die Mundhaut, welche von dem Unterkiefer zu der untern Fläche der Zunge herüber geht, bis hinten an die Gaumenbögen durch und legt die Zunge herab, wodurch man die ganze

Mundhöhle, die Zunge, das Zäpfchen (*Uvula*) und auch die Mandeln (*Tonsillae*) zwischen den Gaumenbögen übersehen und betrachten kann.

Zur eignen Belehrung und Darstellung der zum Geschmacksorgan gehörigen Theile können dieselben in verschiedenen Ansichten dargestellt und betrachtet werden, indem die verschiedenen Segmente des Kopfes, welche schon bei der Präparation des Geruchorganes angegeben worden sind, gemacht werden; die instruktivste aber ist die, wenn man, nachdem entweder die Lippen und Backen präparirt, oder nicht präparirt, und dann die Backen von dem Mundwinkel bis hinten an den aufsteigenden Ast des Unterkiefers in querer Richtung durchschnitten hat, die sämmtlichen Antlitzknochen von oben nach unten in querer Richtung so durchsägt, dass die Nasenhöhle in eine vordere und hintere Hälfte getheilt wird, wodurch die Mundhöhle so weit geöffnet wird, dass man die Dicke der Gaumenhaut (*Membrana pulposa*), den Gaumenvorhang (*Velum palatinum*), das Zäpfchen (*Uvula*), die Gaumenbögen (*Arcus glosso- et pharyngopalatinus*); zwischen diesen die Mandeln (*Tonsillae*) und die Zunge (*Lingua*) in ihrer natürlichen Lage übersehen und betrachten kann. Hebt man die Zunge in die Höhe, so sieht man unter derselben das Zungenbändchen (*Frenulum linguae*); neben diesem, auf beiden Seiten, die gemeinschaftliche Mündung des Ausführungsganges der Unterkiefer- und der Unterzungendrüse und längs herum die letztere Drüse durch die Mundhaut durchscheinen. Zugleich werden hierbei die Zähne, das Zahnfleisch, die Zungen-

wärzchen und die Schleimdrüsen der Zunge, so wie überhaupt die mit zahlreichen Poren versehene Mundhaut, betrachtet. Die Lippendrüsen (*Glandulae labiales*) werden, indem das innere Blatt der Lippen weg genommen wird, frei. In die Ausführungsgänge der Speicheldrüsen, nachdem dieselben gehörig dargestellt sind, werden Borsten gebracht, wodurch ihre Ausgänge deutlich werden. Sollen die Gefässe sämmtlicher Theile dargestellt werden, so müssen diese injicirt seyn; dagegen lassen sich die Nerven der Zunge leichter, als die des Gaumens darstellen. Die erstern: der Zungenschlundkopf- und der Zungenfleischnerv (*Nerv. glossopharyngeus et hypoglossus*) werden, nachdem die Ohrspeicheldrüse weg genommen, die Muskeln zwischen dem Unterkiefer und dem Zungenknochen, so wie der hintere Bauch des zweibäuchigen Kiefermuskels und der Griffelzungenknochenmuskel präpariret oder weg genommen worden sind, von dem Drosselloche (*Foramen jugulare*) an, nach innen und unten verfolgt, wobei der Griffelzungen- und der Griffelschlundkopfmuskel, indem der erstere Nerv zwischen diesen beiden Muskeln in die Zungenwurzel tritt, mit dargestellt werden müssen; der letztere ist in seinem ganzen Verlaufe leicht zu verfolgen. Der dritte Zungen- oder der Geschmacksnerv (*N. gustatorius s. Ramus lingualis paris quinti*), welcher ein Nerv des dritten Hauptastes des fünften Nervenpaares ist, wird dargestellt, wenn man nach der bisherigen Präparation den Kopf auf das Antlitz legt, den innern und äussern Flügelmuskel an ihrer Insertion von dem Unterkiefer los schneidet und dieselben zurück legt,

worauf er von dem Ovalloche des Keilknochens von seinem Hauptstamme an in seinem Verlaufe zur Zunge verfolgt wird, wobei man aber in der Gegend über der Unterkieferdrüse auf die Zweige von ihm, welche in den Kieferknoten (*Ganglion maxillare*) zusammen treten, und diejenigen, welche an die Mundhaut und die Unterzungendrüse treten, so wie die, welche sich mit den Zungenfleischnerven verbinden, aufmerksam seyn muss und dieselben darstellt; dann durchkreuzt sich derselbe mit dem Whartonischen Gange der Unterkieferdrüse, welcher mit ihm präpariret wird. Bei Verfolgung dieser Nerven können die schon genannten und die Zungenmuskeln, nämlich: der Griffel-, der Zungenknochen- und der Kinnzungenmuskel (*M. stylo-, hyo- et genioglossus*) nach und nach mit rein präpariret und dann die Nerven in die Substanz der Zunge weiter verfolgt werden. Die Nerven und auch die Gefässe des Gaumens müssen von der Flügelgaumengrube und auch von innen verfolgt werden, daher hierzu ein Segment, welches von vorn nach hinten perpendikulär getrennt worden ist, passt. Die Gaumenmuskeln werden, wie S. 56 angegeben worden ist, dargestellt. Die Mandeln werden zuletzt von aussen her, rein präpariret, wo sie sich dann als länglich-runde Körper darstellen.

Präparation des Organes des Gemeingefühles oder der äussern Haut.

Das Gemeingefühl oder der Tastsinn ist das in der ganzen äussern Haut ausgebreitete und sich vorzüglich in den Fingerspitzen aussprechende Vermögen,

von dem Daseyn der Aussendinge mechanische Eindrücke zu erhalten und wahrzunehmen, und in so fern schliesst sich die äussere Haut oder die allgemeinen Bedeckungen (*Cutis s. Integumenta communia*) den Sinneswerkzeugen an. Sie hängt an allen Öffnungen der Oberfläche des Körpers mit der sich nach innen ausbreitenden Schleimhaut der Eingeweide, welche als Fortsetzung derselben angesehen wird, zusammen und bildet mit dieser das ganze Hautsystem. Die äussere Haut ist nicht nur das Organ des Gefühls und des Tastens, welches eine Abänderung des Gefühls ist und seinen Sitz vorzüglich in den Fingerspitzen hat, sondern auch Ausscheidungs- und Einsaugungsorgan, indem beständig Stoffe ausgehaucht und eingesaugt werden, woraus die Wichtigkeit derselben hervor geht. Sie erscheint, als Ganzes betrachtet, als ein aus dichtem Zellstoff gebildetes Gewebe, von verschiedener Dicke und Festigkeit, welches aus mehreren, genau mit einander verbundenen Schichten besteht. Obgleich man fünf Schichten annimmt: die Oberhaut (*Epidermis*), den Malpighischen Schleim (*Rete mucosum s. Malpighii*), das Warzengewebe (*Textus papillaris*), die Lederhaut (*Corium*) und die Fetthaut (*Panniculus adiposus*), so lassen sich doch nur drei Schichten, welche der Haut angehören, darstellen, indem das Warzengewebe als der äussere, höhere, entwickelte Theil der Lederhaut, und die Fett- oder Zellhaut bloss als Verbindungsmittel der Lederhaut mit den darunter liegenden Theilen, angesehen wird. Mit der Haut stehen noch die Haare und Nägel in Verbindung, erscheinen

als Anhänge des äussern Hautsystemes, hängen aber mit dem Oberhäutchen genauer, als mit den Schichten zusammen.

Die Haut wird bei Privatsektionen selten ein Gegenstand der nähern Untersuchung, indem ihre einzelnen Schichten nicht ohne einige Vorkehrung dargestellt werden können; sie wird daher nur im Allgemeinen betrachtet und höchstens eingeschnitten, um die Tiefe des einen oder andern krankhaften Zustandes wahrzunehmen.

Das Oberhäutchen lässt sich auf verschiedene Weise leicht trennen und darstellen, indem man verschiedene Stücke der Haut, woran dieselbe mehr oder weniger dick ist, z. B. von dem Rücken, der Hand, dem Fusse u. s. w., wählt, diese entweder mit kochendem Wasser übergiesst oder der Fäulniss im Wasser, nach Umständen mehrere Tage, auch wohl Wochen, nachdem die Temperatur ist, aussetzt, bis sie sich erhebt, worauf man dieselbe an einer Stelle mit dem Messer behutsam einschneidet und dieselbe allmälig, mit Nachhilfe des Messerstieles, abzieht, bis das ganze Stück abgegangen ist; auch erhält man dieselbe an Lebenden durch blasenziehende Mittel. Man wird nun an ihm die Falten oder Runzeln und vorzüglich an der innern Fläche die Grübchen von den Eindrücken der Gefühlwärzchen, so wie die Fortsätze, welche sich in die Poren der Lederhaut einsenken oder die Haarwurzeln umgeben, bemerken. Wählt man einen behaarten Theil der Haut, so ziehen sich die Haare mit heraus; oder die Hand oder den Fuss, so ziehen sich, nach hinlänglicher Maceration, die Nägel mit herab, und hier sieht man dann, nachdem die

Oberhaut umgekehrt worden ist, dass die Wurzel der Nägel frei ist, und überhaupt die Verbindung der Nägel mit der Oberhaut. Setzt man die Fäulniss der Oberhaut fort, so wird sie allmälig erweicht und geht zuletzt in eine dünne Schleimmasse über; oder trocknet man sie an der Luft, so wird sie hart, brüchig und gelblich, bleibt aber durchscheinend; verbrennt man hiervon ein Stück, so entwickelt sich ein hornartiger Geruch und ein schwärzliches Öl. Wird ein Stück Oberhaut mit Schwefelsäure übergossen, so löst es sich leicht auf; mit Salpetersäure aber löst es sich schwerer auf und wird gelb gefärbt.

Die Nägel werden durch die Fäulniss leicht getrennt, und zu ihrer Untersuchung wähle man Nägel des Daumens und der grossen Zehe, indem an diesen der blätterige Bau weit deutlicher zu sehen ist; wegen der Verbindung des Nagels mit der Lederhaut, schneide man ihn mit der Haut der Länge nach durch. Werden die Nägel mit Säuren behandelt, so verhalten sie sich wie die Oberhaut.

Die Haare lassen sich ihrer Form nach leicht erkennen, müssen aber, ihrer Textur nach, durch das Mikroskop, und zwar verschiedentlich zerschnitten, untersucht werden, wozu man man verschiedene Haare wählen muss. Die in der Fetthaut liegende, häutige, ovale Hülse oder Balg der Haare, worin die Wurzel oder Zwiebel des Haares steckt, wird dargestellt, wenn man die Haut, welche die Augenwimpern, oder Barthaare oder Schamhaare enthält, in etwas schiefer Richtung durchschneidet, die Hülse aufsucht und dann mit einem spitzigen, sehr scharfen Messer dieselbe öffnet.

Der Malpighische Schleim oder das Schleimnetz, welches nächst der Oberhaut als eine sehr dünne Lage einer eigenthümlichen gallertartigen, schleimigen Substanz, die zusammenhängend über die äussere Fläche der Lederhaut oder das Warzengewebe ausgebreitet ist, erscheint, und bei weissen Menschen wenig oder gar nicht, dagegen aber bei starken Brünetten oder Mohren leicht in die Augen fällt, wird leicht dargestellt, indem ein Stück Haut, von einer Gegend, wo dieselbe dick ist, oder wo die Gefühlwärzchen stark hervor treten, heraus geschnitten und auf ein Brett (mit Nadeln angeheftet) ausgespannt und mit kochendem Wasser übergossen wird; nimmt man nach Erkaltung die Oberhaut weg, so wird man meistens das Schleimnetz auf der Oberfläche der Lederhaut als eine dünne, geronnene, gelbliche, beim Mohren schwarze, Lage Substanz ausgebreitet sehen; an der Zunge, wo es sich über die starken Zungenwärzchen zurück zieht, vorzüglich bei Thieren, erscheint es dann netzartig; zuweilen bleibt es an der Oberhaut, oder an dieser und der Lederhaut, sich theilend, hängen; und es ist dessen Exsistenz nicht zu läugnen, obgleich Weber in s. Zergliederk., S. 121, dieses nur als einen abnormen Bildungsprozess der Oberhaut angesehen wissen will.

Die Lederhaut (*Cutis s. Corium s. Derma*), welche die feste, aber doch weiche und biegsame Grundlage und der dickste Theil der Hautbedeckungen überhaupt und an verschiedenen Stellen verschieden dick ist, wird von den beiden erstern Lagen nur als dünner Überzug bedeckt. Setzt man ein Stück derselben vorzüglich der Fäulniss aus oder übergiesst es, ausgespannt, mit

kochendem Wasser und entfernt das Oberhäutchen, so wird man die äussere, feste, hügelige Oberfläche sehen, und an dieser, ausser den grössern und kleinern Falten, die kleinen Furchen oder Linien (*Lineae sulcatae*), die zwischen diesen liegenden Gefäss- und Nerven- oder Gefühlwärzchen (*Granula s. Papillae tactus*), z. B. an den Spitzen der Finger und Zehen, an der Brustwarze, der Eichel u. s. w., und die in die Augen fallenden Poren der Hautdrüschen deutlicher wahrnehmen.

Die Haut- oder Talgdrüschen (*Glandulae sebaceae*) werden an dem Durchschnitt der Haut als kleine gelbliche, rundliche Körper bemerkt, und nach der Wegnahme der Fett- oder Zellhaut erscheint die Lederhaut an der innern Fläche als aus einem zähen, maschigen Gewebe bestehend, welches sich gegen die äussere Fläche in das Warzengewebe verdichtet. Die eigentliche Struktur der Haut nimmt man vorzüglich an einer fein injicirten Haut wahr; es zeigt sich dann, vorzüglich gegen die äussere Fläche, das zarteste, durch die ganze Lederhaut verbreitete Gefässnetz und die Talgdrüsen als kleine rothe, rundliche Körperchen. Die Gefässe, wenn sie injicirt sind, und die Nerven verfolgt man allmälig durch die Fetthaut, und letztere leicht bis zum maschigen Gewebe, wo sie aber an dem grössten Theile der Haut vor den Augen verschwinden; und nur an der Zunge und der Brustwarze gelingt es, dieselben bis in die Wärzchen zu verfolgen. Vorzüglich das Gefässnetz und auch die Hautdrüschen sieht man an einem getrockneten Stücke Haut weit deutlicher.

Präparation der Gefässe.

Die Gefässe (*Vasa*) lassen sich in ihrem ganzen Verlaufe und in ihrer Verbreitung nur, nachdem sie ausgespritzt (injicirt) worden sind, vollkommen verfolgen; nur die Gefässstämme und die grössern Äste können uninjicirt dargestellt werden. Bei ihrer Präparation muss man so bald als möglich suchen zu dem Stamm zu gelangen und dann von diesem aus die Äste und Zweige bis zu ihrem Eintritte in die verschiedenen Organe, auch nach Umständen eine Strecke in diese hinein zu verfolgen. Man ziehe hierbei mit der Pinzette das die Gefässe umgebende Zellgewebe scharf an, wodurch dasselbe locker und das Gefäss, auch der Abgang der Äste oder Zweige sichtbarer wird, und dann wird das Zellgewebe mit dem Scalpel in etwas langen Zügen genau von den Gefässen getrennt, bis dasselbe eine Strecke am ganzen Umfange frei geworden ist; worauf man eben so die nächsten Äste verfolgt und hierauf an dem Stamme allmälig weiter geht. Der etwas weniger Geübte, oder wenn Gefässe auf Flächen, z. B. auf Membranen u. s. w., wo dieselben an den Theilen liegen bleiben, verfolgt werden, kann und wird das Messer etwas flach, die Schneide mehr gegen das Zellgewebe gerichtet, über das Gefäss hin führen, wodurch dasselbe nicht so leicht eingeschnitten wird, welches ganz verhütet werden muss, indem es sonst hier leicht abreisst; diese Führung des Messers ist vorzüglich anwendbar bei der Präparation der Venen und Saugadern, welche, wegen ihrer dünnern Häute, vorsichtiger als die Arterien bearbeitet seyn wollen. Die Arterien lassen sich

überhaupt leichter als die Venen, und diese leichter als die Saugadern injiciren, indem man die erstern von den Stämmen aus, die letztern aber nur von den Zweigen aus injiciren kann. Die Saugadern, welche gewöhnlich mit Quecksilber ausgespritzt werden, sind wegen ihrer Dünnheit und hellern Flüssigkeit, wodurch sie unsichtbarer werden, im normalen Zustande schwer aufzufinden, dagegen leichter bei Wassersüchtigen zu sehen, wo dieselben theils erweitert und gewöhnlich von mehr grauer Farbe sind, theils liegen sie, wegen des resorbirten Fettes und des Wassers, freier, und können dadurch leichter von den übrigen Gefässen unterschieden werden. In normalem Zustande hat man vorzüglich die Saugaderdrüsen aufzusuchen und von diesen aus die Saugadern zu verfolgen; daher auch die Präparation der Saugadern, deren Injection, weit mühsamer und schwerer, nur ein Gegenstand eines Geübten werden kann. (Über Injectionen sehe man in der letzten Abtheilung dieses Werkes nach.)

Es ist instruktiv, die Präparation der Gefässe mit der der Muskeln, auch wohl mit der der Nerven zu verbinden; allein dieses ist sehr mühsam. Leichter sind die Arterien und Nerven mit den Muskeln, als diese und noch mit den Venen im Zusammenhange darzustellen, indem die Venen theils wegen ihrer Grösse und ihres Doppelseyns zu sehr die übrigen Gefässe verdecken, theils wegen ihrer dünnen Haut über der festen Injectionsmasse leicht zerreissen und dann auch weniger nachgiebig, als die Arterien sind. Daher auch dem angehenden Secanten (Präparanten) meistens bloss die injicirten Arterien in Verbindung mit den Muskeln, auch wohl mit den grössern,

nicht injicirten Venen zur Darstellung zuerst übergeben werden; ein anderes Mal kann er Arterien, Nerven und Muskeln in Verbindung präpariren. Mögen nun die Blutgefässe allein oder mit den Nerven präpariret werden, so müssen diese immer erst bis zu ihrem Eintritt vorzüglich in die Muskeln, und dann diese selbst rein präpariret werden; wodurch die letztern zugleich, indem die Gefässe vorzüglich in die innere Fläche der Muskeln eintreten, getrennt werden, die dann nach Umständen durchschnitten und zurück gelegt, oder, wie bei den langen Muskeln, aufgehoben oder ganz weg geschafft werden, um zu den tiefern Gefässen zu gelangen. Die Vertheilung des Leichnams und die Hautschnitte in Beziehung auf die Gefässe sind beinahe ganz so, wie bei den Muskeln (S. 38) und Eingeweiden angegeben worden ist, nur dass die Hautschnitte flacher gemacht werden und die beiden Secanten, welche die in der Bauch- und Beckenhöhle liegenden Organe zur Darstellung erhalten, die Gefässe in Vereinigung präpariren.

Präparation der Gefässe des Halses und des Kopfes.

Es ist auch hier weit zweckmässiger, mit den Gefässen des Halses den Anfang zu machen; nachdem die äussere Haut durch die angegebenen flachen Schnitte (*Fig.* 1. *B b*) abgetheilt und von der Mitte des Halses, mit Zurücklassung der Zellhaut, nach aussen, bis hinter den Zitzenfortsatz, zurück gelegt worden ist, werden die etwanigen injicirten Venen und Arterienzweige der Haut, vorzüglich die äussere Drosselvene,

die Lymphdrüsen und die Unterkieferdrüse, welche längs dem Unterkiefer liegen, zunächst mit allmäliger Wegnahme des breiten Halsmuskels und der Darstellung des Kopfnickers (*M. sternocleidomastoideus*) präpariret. Dann zieht man den letztern Muskel etwas nach aussen, sucht die in ihn eintretenden Gefässzweige frei zu machen, schneidet ihn etwas unter der Mitte durch und legt ihn nach oben und unten zurück, wodurch die Gefässstämme und die an der innern Drosselvene herab liegenden Halsdrüsen frei werden. Nach der Betrachtung der Halsdrüsen (*Glandulae jugulares*), welche mit ihren Saugadern das Halsgeflecht bilden, werden zunächst nach und nach und selbst abwechselnd, die Blutgefässe, welche zwischen dem Eingange der Brusthöhle und dem Unterkiefer liegen und sich verbreiten, dargestellt, wobei die Drüsen und das Zellgewebe allmälig weg genommen werden. Die Venen, welche gewöhnlich nicht injicirt und mit den Arterien gleichnamig sind, werden in diesem Falle nur im Allgemeinen mit dargestellt und dann bald abgeschnitten, indem sie die Präparation der weit wichtigern Arterien sehr erschweren. Man stellt nun dieselben ungefähr in folgender Ordnung dar; unten, in der Gegend des Einganges der Brusthöhle: die quere Hals- und Schulterblattvene und Arterie (*Ven. et Art. transversa colli et scapulae*), wobei der Kappenmuskel etwas zurück gelegt wird; die Schlüsselknochenvene und Arterie, bis zum Eintritt in die Achselgrube; hierauf aufwärts: die gemeinschaftliche Kopfvene (*Ven. jugularis interna*), die in diese übergehende untere Schild-

drüsen- und oben: die obere Schilddrüsen-, die gemeinschaftliche Antlitz- oder vordere Kopf- und die Zungenvene; dann die gemeinschaftliche Kopfschlagader (*Carotis communis*), bis zu ihrer Spaltung in die äussere und innere Carotis; die aus der erstern entstehende obere Schilddrüsenarterie (*Art. thyreoidea superior*), den Anfangstheil der Zungen-, der äussern Kiefer- und der Hinterhauptsarterie. Sind nun diese Gefässe bis zum Unterkiefer und die Ohrspeicheldrüse, so wie die Zweige, welche zu benachbarten Muskeln gehen, dargestellt, so schneidet man die zwischen dem Brust- und dem Zungenknochen befindlichen Muskeln etwas unter der Mitte durch und legt sie nach oben und unten zurück, worauf man die Äste der obern Schilddrüsenarterie in die Schilddrüse und die in den Kehlkopf tretende obere Kehlkopfarterie (*Art. laryngea superior*) verfolgen kann. Hierauf zieht man die gemeinschaftliche Kopfvene und Arterie zurück und verfolgt die untere Schilddrüsenarterie, den Anfangstheil der Wirbel-, der obersten Rippen-, der tiefen Nacken- und zugleich die an den Brustknochen tretende innere Brustarterie (*Art. mammaria interna*); und nachdem man den Ursprung dieser untern Arterien so weit als möglich dargestellt hat, wendet man sich wieder nach oben. Hier verfolgt man die erstern Äste der vordern Anlitzvene und der äussern Kieferarterie, nämlich: die Drüsenäste (*Rami glandulares*) in die Unterkieferdrüse, die Unterkinnarterie und Vene (*Art. et Ven. submentalis*) und die Zweige der benachbarten

Muskeln, und, nachdem der Kieferzungenknochenmuskel herab oder herauf gelegt worden ist, die Zungenarterie (*Art. lingualis*) und Vene.

Die Haut des Antlitzes wird, nachdem vor dem Ohre herauf ein Längenschnitt und über der Augenhöhle hin ein Querschnitt gemacht worden ist, von aussen nach innen allmälig dünn los präpariret und dabei die Gefässe dargestellt, so dass, wenn z. B. die Haut noch eine Strecke, bis über die Ohrspeicheldrüse weg, zurück gelegt worden ist, die Gefässe in und hinter dieser zuerst dargestellt werden. Daher würden nun zuerst die hintere Antlitzvene und die äussere Carotis und deren Äste, von der äussern Antlitzarterie an, durch die Ohrspeicheldrüse, mit allmäliger Wegnahme derselben, verfolgt werden, nämlich: die Ohrspeicheldrüsenvenen und Arterien (*Ven. et Art. parotideae*); die hinteren Kaumuskelvenen und Arterien (*V. et Art. massetericae posteriores*); die oberflächliche Schläfenvene und Arterie (*V. et A. temporalis superficialis*) und die aus diesen kommenden Ohräste, und die quere Antlitzvene und Arterie (*V. et A. transversa faciei*); die hintere Ohrvene, welche aber oberflächlich verläuft, und Arterie (*A. auricularis posterior*), die in der Drüse in die Höhe steigt; die Hinterhauptsarterie (*Art. occipitalis*) muss mit ihren Ästen anfänglich allmälig zwischen den Nackenmuskeln hindurch verfolgt werden. Nun geht man zu den übrigen oberflächlichen Anlitzgefässen über, und es ist zweckmässig, die Haut um den Mund- und Augenliederspalt herum zuerst zu durchschneiden und die übrige Haut

dünn weg zu nehmen, worauf man die vordere Antlitzvene und die Antlitzarterie (*V. facialis anterior et A. maxillaris externa*) und deren Äste zu dem Kaumuskel, den Backen, den Lippen, der Nase, dem untern Augenlied und bis zum innern Augenwinkel herauf verfolgt, und hier den Zusammenfluss derselben mit der aus der Augenhöhle kommenden Augenvene und Arterie beachtet; auf diesem Wege sind nun die Anastomosen dieser Gefässe (jedoch sind die kleinern Venen, welche selten ausgespritzt sind, nicht zu beachten), so wohl mit den oberflächlichen, als auch mit den tiefern Ästen, z. B. mit den der Backen- und der Unteraugenhöhlenarterie u. s. w. zu berücksichtigen. Hierauf nimmt man die Haut von dem Schädeltheile des Kopfes, so wohl am vordern, als auch am hintern Umfange, allmälig von unten nach oben weg, und stellt dabei vielleicht das Venenkopfhautgeflecht, die von diesem entstehende Schläfen-, Stirn- und Oberaugenhöhlenvene, ferner die Fortsetzung der oberflächlichen Schläfenarterie, die Stirn- und Oberaugenhöhlenarterie (*Art. frontalis et supraorbitalis*) dar; die beiden letztern werden dann, indem man oben den Augenliedschliesser herab legt, gegen die Augenhöhle hin verfolgt. Nun kann man den Kopf herum wenden und noch die hintere Ohr- und die Hinterhauptsarterie gegen den Scheitel hin verfolgen; nimmt man nahe über dem Jochbogen die Aponeurose des Schläfenmuskels weg, so wird die tiefe Schläfenvene sichtbar.

Die tiefern Gefässe des Halses, und vorzüglich des Kopfes, lassen sich nicht ohne umständlichere Präparation,

indem Muskeln und selbst Knochen weg genommen werden müssen, verfolgen. Es wird nun der eigne Heber der Oberlippe unten getrennt, und die Zweige der aus dem Unteraugenhöhlenkanale kommende Unteraugenhöhlenarterie (*Art. infraorbitalis*) dargestellt. Wird der äussere Kaumuskel an dem Jochbogen abgeschnitten und mit Betrachtung der in ihn eintretenden Arterienzweige herab gelegt, und der aufsteigende Ast des Unterkiefers nahe unter dem Gelenke und über dem Winkel desselben durchsägt und weg genommen, so kann man die innere Kieferarterie (*Art. maxillaris interna*) und deren Äste und Zweige verfolgen, wobei aber der äussere und innere Flügelmuskel und das Venenflügelgeflechte nach und nach weg genommen werden müssen; soll die untere Zahnhöhlenarterie (*A. alveolaris inferior*) in den Unterkieferkanal verfolgt werden, so muss dieser vor der Durchsägung des Unterkieferastes mit dem Meissel allmälig geöffnet werden; die mittlere Hirnhautarterie (*A. meningea media*) wird zum Stachelloch des Keilknochens; die tiefen Schläfenarterien (*A. temporales profundae*), welche von Venenästen umgeben sind, nach Wegnahme des Jochbogens aufwärts durch und in den Schläfenmuskel; und die Backenarterie (*A. buccalis*) durch das Fett der Unterschläfengrube verfolgt. Dicht am Oberkiefer, wo die innere Kieferarterie Krümmungen macht, geht von ihr nach unten, die hintere Zahnhöhlenarterie (*A. alveolaris posterior*) ab, deren dicht am Kiefer verlaufende Äste, nach Wegnahme des sie umgebenden Fettes, leicht dargestellt werden; dagegen der Zahnast,

welcher in den Kieferknochen tritt und in dessen obere Zahnhöhlenfurche verläuft, kann nur durch Wegnahme der äussern Tafel des Oberkieferknochens mit dem Meissel verfolgt werden; eben so die nun aus dem Stamme entstehende untere Augenhöhlenarterie (*A. infraorbitalis*) durch den Unteraugenhöhlenkanal, und die von dieser in den vordern Theil des Oberkieferknochens verlaufende vordere Zahnhöhlenarterie (*A. alveolaris anterior*); diese letztere Arterie, so wie die folgende Flügelgaumen- und innere Nasenarterie oder Keilgaumenknochenarterie (*A. pterygo- et sphenopalatina*), worin sich die innere Kieferarterie in der Flügelgaumengrube zuletzt spaltet, können nur, nachdem die in der Augenhöhle liegenden Theile dargestellt worden sind, mit dem Meissel durch Wegnahme des dieselben umgebenden Knochens verfolgt werden; die gleichnamigen Venen können nur, wenn dieselben injicirt sind, berücksichtigt werden.

Ist die Präparation der Gefässe bis hieher gemacht worden, so wird nun die an dem Schlundkopfe verlaufende aufsteigende Gaumenarterie (*A. palatina ascendens*), ein Ast der äussern Kieferarterie und die aufsteigende Schlundkopfarterie (*A. pharyngea ascendens*) verfolgt; die hier sich befindenden Venen sind sehr geflechtartig unter einander verbunden; worauf die hintere oder innere Kopfvene bis an das Drosselloch und die innere Carotis bis an den Eingang des carotischen Kanales, so wie die hier oben an dem Schlundkopfe und den Gefässstämmen liegenden Saugaderdrüsen, welche vorzüglich die tiefen Saugadern des Kopfes

aufnehmen, dargestellt werden. Die Wirbelarterie und Vene kann nur, nachdem die Muskeln an dem vordern Umfange der Querfortsätze der Halswirbel und diese hier selbst weg genommen worden sind, gesehen werden. Eben so wird die tiefe Nackenarterie und Vene, beim gewendeten Leichnam, durch die allmälige Wegnahme der Nackenmuskeln dargestellt.

Nunmehr wird die Schädelhöhle auf die früher angegebene Weise geöffnet (s. S. 186), oder dieselbe kann auch (zweckmässiger) früher, nachdem die an dem Schädeltheile des Kopfes sich verbreitenden Gefässe dargestellt worden waren, geöffnet werden; man hat sich aber dabei in Acht zu nehmen, damit die feste Hirnhaut nicht verletzt wird; dann beachtet man die in ihr sich verbreitende vordere, mittlere und hintere Hirnhautarterie (*A. meningea anterior, media et posterior*), und die etwanigen injicirten Venen, worauf man die Hirnhaut auf beiden Seiten in der Richtung neben der grossen Hirnsichel von vorn nach hinten durchschneidet und herab legt. Die an dem obern Umfange des Gehirnes in der Gefässhaut verlaufenden Gehirnvenen, welche in den in der grossen Hirnsichel verlaufenden obern Längenblutleiter (*Sinus longitudinalis superior*) übergehen, sind injicirt und nicht injicirt sogleich zu erkennen; ferner die an der gewölbten Fläche des Gehirnes verlaufenden Äste, vorzüglich der mittlern grossen Hirnarterie und wenigere Äste vorn, der vordern und hinten, der hintern grossen Hirnarterie; zieht man die Halbkugel des Gehirnes von der Hirnsichel etwas ab, so sieht man an der innern Fläche

derselben, vorzüglich die Verbreitung der vordern grossen Hirnarterie, und in dem untern Rande der Sichel, den untern Längenblutleiter. Hierauf durchschneidet man die Spinnweben- und die Gefässhaut in der Richtung des obern Randes der Halbkugel und zieht dieselben mit den Gefässen allmälig von dem Gehirne und aus dessen Furchen nach aussen und innen ab und legt sie zurück, so dass das Gehirn frei wird, welches dann bis auf den Hirnbalken weg genommen wird; nun werden die seitlichen Hirnhöhlen geöffnet; in diesen beachtet man die seitlichen Gefässgeflechte (*Plex. choroidei laterales*), an deren äusserm Rande die Netzvene (*V. choroidea*), und in ihnen die Netzarterien (*A. choroideae*) verlaufen; und nach Wegnahme des Hirnbalkens, der durchsichtigen Scheidewand und des Gewölbes, den Gefässvorhang (*Tela choroidea*), in welchem die in den perpendikulären Blutleiter tretenden Galenischen Venen (*V. magnae Galeni*) und die hintere Gefässnetzarterie verlaufen; diese nicht injicirten Venen, so wie die aus dem gestreiften Körper kommende Vene desselben (*V. corporis striati*) lassen sich durch Luft aufblasen. Die Gefässgeflechte legt man mit ihren Gefässen zurück und sucht nun den übrigen Theil der Häute mit den Gefässen von dem übrigen Theil der Halbkugeln und den zwischen ihnen liegenden Theilen bis an den Hirnknoten und dem kleinen Gehirne, indem man diese nach und nach aufhebt, nach unten zu trennen und schafft dieselben ganz weg; man sieht nun die innern Carotiden aus den zelligen Blutleitern (*Sinus cavernosi*) hervor treten, ihre Spaltung in die

vordere und mittlere grosse Hirnarterie (*A. corporis callosi et fossae Sylvii*), den aus ihr kommenden hintern Verbindungsast (*Ram. communicans posterior*), die vordere Gefässnetzarterie (*Art. choroidea anterior*) und mehrere kleinere Zweige; ferner: die hintern grossen Hirnarterien (*A. cerebri profundae*), worin sich die Basilararterie spaltet, und die aus ihnen entstehende hintere Gefässnetzarterie, so wie überhaupt den, durch die Verbindungen dieser Arterien sich bildenden Willisischen Gefässkreis (*Circulus arteriosus Willisii*).

Die bisher erwähnten und frei gewordenen Gefässe lassen sich nach vorn legen, so dass das Hirnzelt, der auf demselben herab gehende senkrechte Blutleiter (*Sinus perpendicularis*) und die in dem hintern Rande desselben verlaufenden queren Blutleiter (*S. transversi*) wahr zu nehmen sind; nachdem nun das Hirnzelt auf beiden Seiten, neben dem erstern Blutleiter durchschnitten und zurück gelegt worden ist, betrachtet man die Gefässe des obern Umfanges des kleinen Gehirnes, wobei man sieht, dass die Venen in die Galenischen Venen, kurz vor ihrem Eintritt in den perpendikulären Blutleiter übergehen, worauf man ebenfalls die Gefässe mit der Spinnweben- und Gefässhaut von der Mitte nach rechts und links und allmälig nach unten zurück legt, und das kleine Gehirn von oben nach unten, mit Zurücklassung des Hirnknotens und des verlängerten Markes und mit Beachtung der Arterien desselben, fort schafft; man sieht dann, wie sich die obern, mittlern und untern kleinen Gehirnarterien (*A. cerebelli superiores,*

mediae et inferiores) um den Hirnknoten und das verlängerte Mark, gegen das kleine Gehirn, herum biegen; eben so sind unten, neben dem verlängerten Marke, die Wirbelarterien (*A. vertebrales*), welche gleich an dem Hinterhauptloche durch die feste Hirnhaut hervor treten, und die aus ihr entspringenden hintern Rückenmarksarterien (*A. spinales posteriores*) zu sehen. Durch die weitere Zurücklegung der Arterien und die Wegnahme des Hirnknotens und des verlängerten Markes, ungefähr bis zur Mitte desselben, zeigt nun die aus der Vereinigung der Wirbelarterien entstehende Grundarterie (*A. basilaris*), den Ursprung der kleinern Hirnarterien, der innern Gehörarterien und der vordern Rückenmarksarterie; die Rückenmarksarterien lassen sich nur am Rückenmarke, nachdem dessen Kanal von vorn und von hinten aufgebrochen (s. S. 202) oder heraus genommen worden ist, darstellen. Eben so instruktiv ist es, wenn die Gefässe gut injicirt sind, das ganze Gehirn mit ihnen, nach der angegebenen Weise, von vorn nach hinten heraus zu nehmen, wobei natürlich die zahlreichern Venen an den Blutleitern, die Carotiden, dicht an den Zellblutleitern, und die Wirbelarterien, dicht an ihrem Eintritte in die Schädelhöhle, und etwas tiefer das Rückenmark mit seinen Gefässen durchschnitten werden müssen, wo dann (leichter) die Arterien von der Basis aus verfolgt werden.

Mögen die Hirngefässe in der Lage dargestellt oder mit dem Gehirne heraus genommen seyn, so wird man die verschiedenen injicirten Blutleiter der harten Hirnhaut, welche in der Basis der Schädelhöhle liegen, leicht

erkennen, nämlich: die Zellblutleiter (*Sinus cavernosi*), neben dem Sattel; den Ridleyschen Blutleiter (*S. circularis Ridleyi*), in dem Sattel; auf beiden Seiten, den vordern, den obern und den untern Felsenblutleiter (*S. petrosus anterior, superior et inferior*) an der vordern Fläche, auf dem Winkel und an der Spitze des Felsentheiles des Schläfenknochens; den obern und untern Grundblutleiter (*S. basilaris superior et inferior*), auf dem Basilartheile des Hinterhauptknochens; den Hinterhauptsblutleiter (*S. occipitalis*), in der kleinen Hirnsichel; und den Kreisblutleiter des Hinterhauptloches (*S. circularis foraminis magni*); so wie die Fortsetzung des queren Blutleiters (*S. transversus*) und des Zusammenlaufes der Blutleiter. Ausserdem sieht man auf der Siebplatte des Siebknochens die Riechknochenarterien (*A. ethmoidales*), und die aus der vordern an die Hirnhaut tretende vordere Hirnhautarterie; diese können, gegen die Augenhöhle hin, durch die Wegnahme der obern Wand derselben, verfolgt werden; in der mittlern Schädelgrube: die mittlere, und in der hintern Schädelgrube: die hintere Hirnhautarterie, welche noch deutlicher werden, wenn man das innere Blatt der Hirnhaut in ihrer Richtung weg nimmt. Nimmt man gleich an dem Austritte aus dem zelligen Blutleiter die noch anhängende Gefässhaut von der innern Carotis weg, so sieht man die aus der Carotis entstehende und an dem Sehnerven in die Augenhöhle tretende Augenarterie. Nun lässt sich die innere Carotis, nachdem der Ursprung der aus dem Zellblutleiter entstehenden

Augengehirnvene berücksichtigt worden ist, durch den Blutleiter bis zum carotischen Kanal leicht, und nach Wegnahme der obern Wand desselben, bis zu ihrer ersten Biegung verfolgen; will man dieselbe aber in ihrem ganzen Verlaufe sehen, so muss die ganze Knochenmasse zwischen der Augenhöhle und dem äussern Gehörgange und nach innen bis an den Körper des Keilknochens und den carotischen Kanal theils durch die Säge, so weit es geht, theils durch den Meissel weg genommen werden.

Die Augenarterie (*A. ophthalmica*) und die Augenhirnvene (*V. ophthalmica cerebralis*) werden durch die behutsame Wegnahme der obern Wand der Augenhöhle, von ihrem Ursprunge an, so wie die sich in der Augenhöhle verbreitenden Äste derselben, durch die allmälige Wegnahme des zwischen den Augenhöhlentheilen liegenden Zellgewebes, wie bereits bei der Präparation des Sehorganes angegeben worden ist, leicht dargestellt.

Eben so lassen sich die Arterien (leichter, schwerer) die Venen der Nasenhöhle, durch die bei dem Geruchsorgane angegebenen verschiedenen Segmente sehen und darstellen. Jedoch kann man, wenn die innere Kieferarterie (s. S. 202) bis zu ihrer Spaltung in die Flügel-, Gaumen- und die innere Nasenarterie verfolgt worden ist, die erstere durch die Wegnahme des Flügelfortsatzes des Keilknochens bis zum Gaumen, und die letztere durch die Wegnahme des Keilknochenkörpers bis in die Nasenhöhle verfolgen.

Dessgleichen lassen sich die Gefässe der Mundhöhle leichter an einem perpendikulären Segmente darstellen, indem man theils die aufsteigende Gaumenarterie

(S. 203) zum Gaumvorhang, und die Äste der Flügelgaumenarterie zu diesem, und dem harten Gaumen verfolgt; die Gefässe der Zunge sind bereits erwähnt worden.

Präparation der Gefässe der obern Gliedmasse und der des äussern Umfanges des Oberleibes.

Diese schliesst sich der der untern Halsgefässe an; es wird auch hier die Haut, wie bei den Muskeln (S. 66), aber nur dünn los präpariret und zurück gelegt, und nachdem die etwanigen injicirten Hautgefässe, der grosse Brustmuskel, der vordere grosse Sägemuskel und der vordere Theil des breiten Rückenmuskels rein präpariret worden sind, kann man entweder den erstern Muskel allmälig ganz von innen nach aussen, immer mit steter Aufmerksamkeit auf die Gefässzweige, welche unter dem Schlüsselknochen an die innere Fläche desselben und an den kleinen Brustmuskel treten, welche nach und nach rein präpariret werden, zurück legen, oder man durchschneidet, von oben nach unten, den grossen Brustmuskel in der Gegend über der Achselhöhle, und legt ihn dann auf ähnliche Weise nach innen und nach aussen, so wie auch den kleinen Brustmuskel, zurück, wodurch die Achselhöhle sogleich geöffnet wird. Die Achseldrüsen (*Glandulae axillares*), welche die Saugadern der obern Gliedmasse, der Brust und des Rückens aufnehmen, müssen allmälig zuerst dargestellt und dann weg genommen werden; worauf die Oberleibsvenen und Arterien (*V. et A. thoracicae externae*) theils zu den

erwähnten Brustmuskeln, zu dem grossen vordern Sägemuskel und dem Deltamuskel, theils zurück bis zu dem Stamm, der Achselvene und Arterie (*V. et A. axillaris*), verfolgt werden. Das Armnervengeflecht und die Äste desselben, welche theils diese Gefässe umgeben oder sie begleiten, auch wohl zwischen ihnen durch gehen, sind zu gross, als dass man dieselben nicht leicht mit darstellen könnte; allein sind die Gefässe bloss der Gegenstand der Darstellung, so werden diese bei der Präparation derselben theilweise weg genommen. Sind die Venen nicht injicirt, so thut man wohl, nachdem man sie im Allgemeinen gesehen hat, bald weg zu schneiden. Ist man bis zum Stamm der Achselvene und Arterie gekommen, so lassen sich die Unterschulterblattvene und Arterie (*V. et A. subscapularis*), die vordere und hintere Kranzvene und Arterie des Oberarmes (*V. et A. circumflexa humeri anterior et posterior*) und noch verschiedene kleinere Äste, zum Unterschulterblatt-, dem breiten Rücken-, dem grossen runden Arm-, dem vordern grossen Säge- und dem Deltamuskel verfolgen; die aus dem erstern genannten Gefässe enstehende umgeschlagene Schulterblattvene und Arterie ist nur bis dahin, wo sie an die hintere Fläche des Schulterblattes tritt, für jetzt darzustellen; wobei aber nicht nur die genannten Muskeln, sondern auch zugleich die obern Theile der Oberarmmuskeln präpariret werden müssen.

Nunmehr wird der Leichnam gewendet, worauf man die Haut nach der angegebenen Regel (S. 69) dünn weg nimmt und die etwanigen injicirten Hautgefässe, den

Kappen- und den breiten Rückenmuskel darstellt, dann die letztern in der Nähe der Dornfortsätze der Wirbel von oben nach unten durchschneidet und nach aussen zurück legt, wobei man vorzüglich die zu dem Kappenmuskel sich verbreitenden Zweige der queren Halsarterie und Vene und die zum breiten Rückenmuskel gehenden Zweige der Unterschulterblattarterie und Vene nach und nach präpariret; bei der Zurücklegung dieser Muskeln sieht man ausserdem verschiedentlich Zweige der tiefen Nacken- und der Zwischenrippenarterien, aus der Tiefe durch die übrigen Muskeln hervor kommend, in diese übergehen. Nachdem nun die Rautenmuskeln durchschnitten und gegen das Schulterblatt zurück gelegt worden sind, und der Schulterblattheber entweder in die Höhe gehoben oder oben durchschnitten worden ist, lässt sich die in diesen Muskeln, längs dem hintern Rande des Schulterblattes sich verbreitende Rückenschulterblattarterie und Vene (*A. et V. dorsalis scapulae*) verfolgen. Eben so wird, nachdem der Deltamuskel oben abgeschnitten und mit seinen Gefässen herab gelegt worden ist, die von vorn kommende quere Schulterblattarterie und Vene vollens zum Obergrätenmuskel, welcher von hinten nach vorn los getrennt und in die Höhe gehoben wird, und bis zum Zusammenfluss mit der umgeschlagenen Schulterblattarterie und Vene (*A. et V. circumflexa scapulae*) verfolgt; worauf diese letztere, mit Trennung und Aufhebung des kleinen, runden Arm- und des Untergrätenmuskels in ihrer Verzweigung verfolgt wird.

Nachdem nun die Gefässe an dem untern Theile des Halses und in und um die Achselhöhle frei geworden sind, trennt man die obere Gliedmasse von dem Rumpfe, indem man den Schlüsselknochen aus seiner Verbindung mit dem Brustknochen trennt oder ihn in der Mitte durchsägt, und den vordern grossen Sägemuskel von dem Oberleibe mit abschält, und dann die Gefässe an der Gliedmasse weiter verfolgt. Die Haut wird auch hier, wie bei den Muskeln, nur dünner, nach und nach zurück gelegt, und an jeder Abtheilung derselben die kleinern Hautarterien und die grössern Venen zuerst dargestellt; die letztern lassen sich hier uninjicirt recht gut darstellen. Am Oberarme wird zuerst von der Achselarterie und Vene an, die Fortsetzung derselben: die grosse und kleine Armvene (*V. brachialis major et minor*) und die zwischen diesen herab gehende Armarterie (*A. brachialis*), welche, nachdem die Armbinde weg genommen worden ist und der zweiköpfige Armmuskel nur etwas nach aussen gezogen wird, bis zur Nähe des Ellenbogengelenkes leicht verfolgt werden; die aus ihnen entstehenden Zweige, welche zu dem genannten Muskel und dem Hackenarmmuskel gehen, so wie diese Muskeln selbst, müssen zuerst dargestellt werden; worauf man die vordere Kranzarterie und Vene des Oberarmes (*A. et V. circumflexa humeri anterior*), den Anfangstheil der tiefen Armarterie und Vene (*A. et V. profunda brachii*), die Ellenbogen- und Speichennebenarterien und Venen (*A. et V. collaterales ulnares et radiales*), die grosse ernährende Oberarmarterie (*A. nutria*

magna) und die Muskelzweige für den innern Armmuskel darstellt. Nunmehr verfolgt man die tiefen Armgefässe durch, und in dem dreiköpfigen Armmuskel, wobei man zugleich, nach und nach, die drei Köpfe desselben darstellt.

An der innern Seite des Ellenbogengelenkes sind zuerst die in vielem Zellgewebe liegenden Saugaderdrüsen (*Glandulae ulnares*) mit Aufmerksamkeit aufzusuchen, und nachdem die Haut des Unterarmes dünn los präpariret, die äussere, mittlere und innere Hautvene und die Flechse des zweiköpfigen Armmuskels dargestellt worden sind, und man die Lage der Armarterie und Venen unter der genannten Flechse gesehen hat, nimmt man ohne Rücksicht auf die Hautvenen (sie wären denn injicirt), die Unterarmbinde weg, und stellt die in dem Ellenbogenbug zusammen fliessenden Unterarmvenen und die Spaltung der Armarterie in die Speichen- und Ellenbogenarterie (*A. radialis et ulnaris*) dar. Die Speichenarterie und Vene, welche in ihrem Verlauf die zurück laufende Speichenarterie und Vene (*A. et V. recurrens radialis*), viele kurze Muskelzweige, und unten, die oberflächliche Hohlhandarterie, bis zur Handwurzel herab, geben, werden schon frei durch die Präparation des langen Rückwärtswenders; dieser Muskel, der lange und kurze äussere Handstrecker, der äussere Handbeuger und der oberflächliche gemeinschaftliche Fingerbeuger müssen zuerst bis zur Hand herab, mit Berücksichtigung der in sie eintretenden Äste, dargestellt werden. Eben so werden die Ellenbogenarterie und Vene, welche

hinter oder durch den runden Vorwärtswender, gegen den Ellenbogenknochen und in der Richtung dieses Knochens zur Hand herab gehen, so wie ihre Äste und Zweige durch die Darstellung dieses Muskels, des innern Handbeugers und des schon genannten oberflächlichen gemeinschaftlichen Fingerbeugers, bis zum Erbsenknochen frei; wird der runde Vorwärtswender in der Mitte durchschnitten und zurück gelegt, so lassen sich vorzüglich die zurück laufende Ellenbogenarterie und Vene (*A. et V. recurrens ulnaris*) und die von der Ellenbogenarterie und Vene abgehende Zwischenknochenarterie und Vene (*A. et V. interossea*), welche, nachdem der oberflächliche gemeinschaftliche Fingerbeuger durchschnitten und nach oben und unten zurück gelegt worden ist, zwischen dem tiefen gemeinschaftlichen Fingerbeuger und dem langen Daumenbeuger leicht herab verfolgen. Dessgleichen sieht man oben von diesem letztern, die oberste durchbohrende oder äussere Zwischenknochenarterie und Vene nach hinten durch das Zwischenknochenband durchgehen, deren Äste durch die Darstellung des gemeinschaftlichen Fingerstreckers, des innern Handstreckers und des Knorrenmuskels, welche in sie übergehen, frei werden; durch die weitere Darstellung des langen Abziehers, des kurzen und langen Streckers des Daumens und des eignen Streckers des Zeigefingers, werden nicht nur noch die Endzweige der vorigen Äste, sondern auch die tiefer durch das Zwischenknochenband kommenden untern durchbohrenden Arterien und Venen (*A. et V. perforantes inferiores*), welche bis zum Handgelenke sich verbreiten, frei.

Nachdem die Haut an der Hand, vorzüglich aber an den Fingern, sehr dünn weg genommen und zuerst die Sehnen der sämmtlichen Streckenmuskeln rein präpariret worden sind, so lassen sich die Gefässe auf dem Rücken der Hand leicht darstellen; man sieht hier die Rückenspeichen- und Rückenellenbogenäste der Speichen- und der Ellenbogenarterie und Vene sich auf und in den Bändern der Handwurzel bogen- und netzartig verbreiten, und aus diesen Netzen, die Rückenmittelhandgefässe entstehen, welche auf den Mittelhandmuskeln gegen die Finger, und diese sich in die Rückenfingergefässe spaltend, an den Fingern selbst herab gehen; nachdem nun alle diese Äste dargestellt sind, verfolgt man die Fortsetzung der Speichenarterie bis zwischen die beiden Mittelhandknochen, und nach Wegnahme des Abziehers des Zeigefingers, sieht man dieselbe in die Tiefe der Hohlhand eintreten. In der Hohlhand nimmt man die Hohlhandflechse weg, wodurch sich der oberflächliche arteriöse und venöse Hohlhandbogen (*Arcus volaris sublimis arteriosus et venosus*) und die aus ihnen entstehenden Hohlhandfingerarterien und Venen (*A. et V. digitales volares*), welche bis zu den Spitzen der Finger verfolgt werden, leicht darstellen lassen. Dann verfolgt man den tiefen Hohlhandast der Ellenbogenarterie und Vene zwischen dem Abzieher und dem kurzen Beuger des kleinen Fingers, den letztern oben abschneidend, in die Tiefe der Hohlhand, und nachdem nun sämmtliche Sehnen der Fingerbeuger durchschnitten und mit den Wurmmuskeln nach unten herab gelegt worden sind, las-

sen sich, der tiefe arteriöse und venöse Hohlhandbogen und die aus diesen entstehenden Äste leicht verfolgen und der Zusammenfluss der Ellenbogen- und der Speichenarterie und der gleichnamigen Venen leicht darstellen.

Präparation der Gefässe des Oberleibes.

Sie schliesst sich ebenfalls an die der Gefässe des Halses an, und es sind hier die Gefässe der Brustwände und die der in der Brusthöhle liegenden Theile zu unterscheiden; die letztern können nicht ohne einige Verletzung der erstern dargestellt werden, indem die innern Brust- oder Oberleibsgefässe mit den Zwischenrippengefässen zusammen laufen. Nachdem die Gefässe des Halses bis in den Eingang der Brusthöhle und vorzüglich die inneren Brustarterien (*Art. mammariae internae*) dargestellt sind, so sägt man die ersten Rippen vor dem vordern Rippenhalter und dann alle übrigen Rippen, ungefähr in der Mitte ihrer Länge durch, wobei die Zwischenrippengefässe und Muskeln durchschnitten worden, trennt nun den vordern Theil der Rippen mit dem Brustknochen, oder die so genannte vordere Wand der Brusthöhle, von den genannten Brustarterien und Venen eine kurze Strecke, und wenn diese in der Gegend der Verbindung des Griffes und des mittlern Stückes des Brustknochens durchschnitten worden sind, von den übrigen Theilen der Brusthöhle bis zum Zwerchfell herab los und legt die vordere Wand entweder nach unten herab oder nimmt dieselbe, wenn besonders die Bauchhöhle schon geöffnet war, das Zwerchfell vorn durchschneidend,

mit dem obern Theile der Bauchmuskeln weg; worauf man an dieser die Brustknochendrüsen (*Glandulae sternales*) und dann die innere Brustarterie und Vene in ihrem Verlaufe darstellt; wollte man diese ganz in ihrem Verlaufe und in ihren Anastomosen mit den Bauchdeckengefässen, welche von unten herauf kommen, sehen, so müssten dieselben von hinten, nachdem die Wirbelsäule und sämmtliche Eingeweide der Brust- und der Bauchhöhle weg genommen worden sind, dargestellt werden.

In der geöffneten Brusthöhle stellt man nun auf beiden Seiten die von dem obern Ende der innern Brustarterie und Vene entstehende Arterie und Vene der Thymusdrüse, die vordere Herzbeutelarterie und Vene, und die Herzbeutelzwerchfellarterie und Vene, wobei vorn die Lunge nach aussen gedrängt wird, und die von der rechten innern Brustarterie kommende rechte obere Bronchialarterie dar; zuweilen ist statt zwei Thymusvenen nur eine einfache vorhanden, die dann in die linke ungenannte Vene über geht. Wird nun die Thymusdrüse zurück gelegt, so kann man die grössern und kleinern, theils hier vor den Gefässtämmen, theils vor dem Herzbeutel herab liegenden vordern Mittelfelldrüsen (*Glandulae mediastinae anteriores*), welche die meisten Saugadern der Brusthöhle aufnehmen und aus welchen Stämme in die Brustgänge über gehen, darstellen. Nachdem diese Drüsen weg genommen und der Herzbeutel oben von den Gefässen los getrennt und herab gelegt worden ist, so lassen sich leicht, von dem Herzen aus, die obere Hohlvene und das obere Ende der ungeparten Vene

(*V. azygos*), die ungenannten oder gemeinschaftlichen Drosselvenen, dann die aufsteigende Aorta und ihr Bogen, und die aus diesem entstehende ungenannte Arterie, die linke gemeinschaftliche Carotis und Schlüsselknochenarterie; ferner die gemeinschaftliche Lungenarterie, das zwischen dieser und der Aorta befindliche arteriöse Band oder der Botallische Gang (beim Fetus), und die Lungenvenen bis an die Lungen verfolgen. Die zwischen diesen Gefässen und an dem vordern Umfange der Luftröhre liegenden Saugaderdrüsen (Bronchialdrüsen) werden nach und nach hierbei weg genommen. Nunmehr legt man die rechte Lunge nach links herüber, und präpariret die unparige Vene, und dabei die hintern Mittelfelldrüsen, und die gewöhnlich aus einer Zwischenrippenarterie kommende rechte untere Bronchialarterie, sucht dann unten, zwischen der genannten Vene und der Aorta, den grossen Brustgang auf; stellt nun die Schlund- und übrigen Bronchialarterien und die absteigende Aorta von dieser Seite so weit als möglich dar; dann legt man die Lungen von der linken zur rechten Seite herüber und präpariret die Aorta, die aus ihr kommenden untern Bronchial- und Schlundarterien, und die halbunparige Vene (*V. hemiazygea*) vollens rein, wobei man nicht nur den Ursprung der Rippenarterien und Venen, und ihren Verlauf an der Wirbelsäule bis zur Gegend der Rippenköpfe, sondern auch den obern Theil des grossen Brustganges, der nun links an der Wirbelsäule in die Höhe geht und sich absteigend in den Winkel der ge-

meinschaftlichen Kopf- und Schlüsselknochenvene einsenkt, zu berücksichtigen und darzustellen hat. Die Lungen- und die Bronchialgefässe werden an den Luftröhrenästen in die Lungen, durch die behutsame und allmälige Wegnahme der Substanz derselben und der Bronchialdrüsen verfolgt; vorzüglich aber sind die Bronchialgefässe schwierig darzustellen. Die Zwischenrippendrüsen (*Glandulae intercostales*), welche von der Wirbelsäule an, und vorzüglich längs dem vordern Ast der Rippenarterien und Venen und diese längs dem untern Rande einer jeden Rippe liegen, werden zusammen in dieser Richtung, wobei die innern Zwischenrippenmuskeln weg genommen werden müssen, verfolgt. Die hintern Äste der Rippenarterien und Venen, welche sich nach hinten durch in die Rückenmuskeln verbreiten, werden vom Rücken aus, wobei ihre Zweige und die Rückenmuskeln einzeln dargestellt werden, verfolgt.

Präparation der Gefässe des Unterleibes.

In Beziehung der Präparation der Gefässe der Unteibswände werden die Hautschnitte in derselben Richtung, nur flacher, gemacht, wie bei den Bauchmuskeln (S. 88) angegeben worden ist. Ist die Haut dünn los getrennt und nach aussen gelegt worden, so stellt man zuerst die vorn unter der Haut verlaufende oberflächliche Bauchdeckenarterie und Vene (*A. et V. epigastrica superficialis*) bis zum Ursprunge aus den Schenkelgefässen, die etwanigen kleinern, aus den Muskeln hervor tretenden Hautgefässe, und hierauf die in den breiten Bauchmuskeln verlaufenden Gefässe

dar. Diese letztern werden dargestellt, indem man zuerst den äussern schiefen Bauchmuskel, an seiner vordern Flechse, von oben nach unten, nahe an dem geraden Bauchmuskel, bis etwas über den Schenkelbogen, durchschneidet und nach aussen, dann den innern schiefen Bauchmuskel hinten, oben und unten, mit Berücksichtigung der hier zwischen ihn und den queren Bauchmuskel tretenden Gefässe, trennt und nach innen herüber legt, wobei man nicht nur Zweige der untern Zwischenrippen-, der Lenden- und der innern umgeschlagenen Hüftarterie und Vene, in die beiden erstern Muskeln über gehen, sondern auch die Fortsetzung dieser Gefässe vorzüglich an dem queren Bauchmuskel verlaufen sieht; wenn man den geraden Bauchmuskel nach der angegebenen Regel darstellt und ihn in die Höhe hebt, ihn in der Gegend des Nabels, so wie den queren Bauchmuskel zugleich mit dem Bauchfelle nach aussen und das letztere in der Richtung der weissen Bauchlinie von oben nach unten durchschneidet und nach oben und unten zurück legt, so wird man oben den Bauchdeckenast der innern Baucharterie und Vene, bis zur Gegend des Schwertfortsatzes, und unten, die Bauchdeckenarterie und Vene (*A. et V. epigastrica*), bis zu ihrem Ursprunge aus den Schenkelgefässen, leicht verfolgen können; in der Nähe des Leistenkanales sind noch die aus den letztern entspringenden kleinen Bauchdeckengefässe (*A. et V. epigastrica minor s. Vasa epigastrica minora*) und die durch den Bauchring nach aussen tretende äussere Samenarterie und Vene (*A. et V. spermatica externa*)

zu berücksichtigen. Dann verfolgt man nach innen, von den Schenkelgefässen aus, die innere umgeschlagene Hüftarterie und Vene (*A. et V. circumflexa ilei interna*) nach aussen, längs dem Schenkelbogen und dem Hüftkamme, und betrachtet hierbei die Saugaderdrüsen, welche in dieser Richtung liegen und Saugadern der Bauchmuskeln aufnehmen. Eben so sind die Zweige, welche aus den sämmtlichen erwähnten Gefässen (wenn sie gut injicirt sind) an das Bauchfell treten, zu bemerken. Will man die Verbreitung dieser Gefässe gegen einander und ihre Anastomosen sehen, so müsste die Bauchhöhle von hinten geöffnet und sämmtliche Bauch-eingeweide weg genommen werden.

Nachdem nun die Bauchhöhle, wie angegeben, geöffnet worden ist, so können sich beide Präparanten, welche die sämmtlichen Baucheingeweide erhalten, einander unterstützen und die Gefässe mit einander präpariren; hier werden zuerst, nachdem das grosse Netz mit dem Quergrimmdarm nach oben zurück und das Gekröse aus einander gelegt worden ist, durch die Wegnahme des einen Blattes des letztern, die Gekrösdrüsen (*Glandulae mesentericae*) und dann die Dünndarmarterien und Venen (*A. et V. intestinales s. jejunales et ilei*) bis zu ihrem Stamm: der obern Gekrösarterie und Vene (*A. et V. mesenterica superior s. major*), dann die zwar kleinern Dickdarmgekrösdrüsen (*Glandulae mesocolicae*) und die zum Dickdarm verlaufenden Blutgefässe, namentlich: die rechte untere, mittlere und obere Grimmdarmarterie und Vene bis zu den genannten Stämmen dargestellt und

verfolgt; worauf man von der untern Gekrösarterie (*A. mesenterica inferior*) aus, die Äste derselben: die obere und untere linke Grimmdarm- und die innere Mastdarmarterie, so weit als möglich, und zugleich die gleichnamigen Venen, welche in die kleine Gekrösvene (*V. mesenterica minor*) über gehen, verfolgt. Nun legt man das Netz mit dem Quergrimmdarm wieder herab, verfolgt die rechte und linke Magennetzarterie und Vene (*A. et V. gastro-epiploicae dextra et sinistra*) in der Richtung des grossen Bogens des Magens nach rechts und links, deren Zweige zum Magen und dem grossen Netz, wobei man die untern Magennetzdrüsen (*Gl. gastro-epiploicae inferiores*) beachtet; dann wird das Netz von dem Quergrimmdarm getrennt und mit dem Magen in die Höhe gelegt, und von den rechten Magennetzgefässen aus: die Magenzwölffingerdarmarterie und Vene (*A. et V. gastro-duodenalis*) aufwärts, und von dieser wieder abwärts: die Bauchspeicheldrüsen-Zwölffingerdarmarterie und Vene (*A. et V. pancreatico-duodenalis*), so wie der Stamm der Pfortader (*V. portae*) verfolgt. Von hier aus kann man, wenn die Bauchspeicheldrüse mit der Milz an ihrer hintern Befestigung getrennt und dieselben etwas herab gezogen werden, die Milzvene und Arterie (*V. et A. splenica*), längs dem obern Rande der Bauchspeicheldrüse; dann den Anfangstheil der linken Kranzvene und Arterie des Magens (*V. et A. coronaria ventriculi sinistra*) und der Leberarterie (*A. hepatica*) verfolgen. Legt man nun den Magen mit dem Netze wieder herab und trennt den Zwölffingerdarm

von hinten, so kann man, nachdem die obern Magennetzdrüsen (*Gland. gastro-epiploicae superiores*) dargestellt und das kleine Netz weg genommen worden ist, die Äste der linken Kranzarterie des Magens, die von der Leberarterie und der Pfortader kommende Pförtnerarterie und Vene (*A. et V. pylorica*), die Gallenblasenarterie und Vene (*A. et V. cystica*) und die in der Leber sich verbreitenden Zweige verfolgen; hierbei hat man aber zuvor die in der Glissonischen Kapsel und an dem Kopfe der Bauchspeicheldrüse liegenden Saugaderdrüsen, welche die Saugadern der obern Verdauungsorgane aufnehmen, zu betrachten, welche man aber, wie überhaupt alle bisher erwähnten Drüsen, nach der Betrachtung weg nimmt. Bei Selbstmördern sieht man oft die Saugadern der Verdauungsorgane, vorzüglich die des Dünndarmes, als weisse, mit Milchsaft (*Chylus*) angefüllte Stränge.

Nachdem auf diese Weise und nach der angegebenen Ordnung, die Gefässe der Verdauungsorgane dargestellt worden sind, lassen sich die hinter diesen Organen liegenden Gefässstämme und Äste durch das abwechselnde Herüberlegen der genannten Organe nach rechts und links, bis zum Becken herab, recht gut verfolgen. Man stellt nun zuerst die Lendendrüsen (*Glandulae lumbales*), welche mit ihren Saugaderstämmen, die bei Wassersüchtigen sehr deutlich zu sehen sind, das Lendengeflecht bilden, um die grössern Gefässstämme herum liegen und die meisten Saugadern der Unterleibsorgane aufnehmen, dar, und welche dann mit den Nerven, wegen der grössern Deutlichkeit der übrigen Gefässe, weg

genommen werden. Die Bauch- oder Eingeweidearterie (*A. coeliaca*), der Ursprung der obern und untern Gekrösarterie (*A. mesenterica superior et inferior*), die innern Samenarterien und Venen (*A. et V. spermaticae internae*), die Aorta und die untere Hohlvene selbst, die Lebervenen (*V. hepaticae*), welche bei der Wegnahme der Lebersubstanz beachtet werden, die Zwerchfell-, die Nebennieren-, die Nieren- und die Lendenvenen und Arterien (*V. et A. phrenicae, suprarenales, renales et lumbares*), welche letztere hinter dem runden Lendenmuskel weg verfolgt werden, sind die Gefässe, welche nun nach und nach, und zwar die innern Samengefässe, beim Manne bis zum Leistenkanal, beim Weibe bis zum Eierstock herab, dargestellt werden. Worauf man die vordern und hintern Hüftdrüsen (*Gland. iliacae anteriores et posteriores*), welche, die erstern längs den gemeinschaftlichen Schenkelgefässen, die zweiten, um die Beckengefässe und zwischen diesen Gefässen an der Seitenwand des Beckens liegen, durch ihre Saugaderstämme zusammen hängen und mit diesen ebenfalls das vordere und hintere Hüftgeflechte bilden, im Allgemeinen betrachtet und dieselben weg nimmt. Durch die allmälige Wegnahme dieser Drüsen, des Zellgewebes und selbst der Nerven werden die folgenden Gefässe nach und nach frei gemacht, nämlich: die gemeinschaftlichen Hüftvenen und Arterien (*V. et A. iliacae communes*), die gemeinschaftlichen Schenkelvenen und Arterien (*V. et A. crurales communes*) bis zum Schenkelring, wo die Bauchdeckengefässe aus ihnen ent-

stehen; dann werden die mittlere Kreuzknochenvene und Arterie (*V. et A. sacra media*), und auf beiden Seiten, die Beckenvene und Arterie (*V. et A. hypogastrica*), so wie die Äste der letztern: die Hüftlenden-, die Seitenkreuzknochen-, die Hüftloch-, die obere Gefäss-, die Sitzknochen- und die gemeinschaftliche Schamarterie und Vene (*A. et V. ileo-lumbalis, sacra lateralis, obturatoria, glutaea superior, ischiadica, et pudenda communis*) bis zu ihrem Austritt aus dem Becken, ferner die Nabelarterie (*A. umbilicalis*), die von dieser, so wie die verschiedentlich von der Hüftloch-, der Sitzknochen- und der gemeinschaftlichen Schamarterie entstehenden Harnblasen- und mittlern Mastdarmarterien (*A. vesicales et haemorrhoidales mediae*); beim Weibe noch die Gebärmutter- und Scheidenarterie (*A. uterina et vaginalis*) und die diese begleitenden Venen, welche aus Geflechten, dem Harnblasen-, dem innern Scham- und dem Mastdarm-, (beim Weibe) dem Gebärmutter- und dem Scheidengeflechte, entstehen, allmälig verfolgt; man hat bei der Darstellung der Beckengefässe dahin zu arbeiten, dass die Organe, zu welchen sie sich verbreiten, bald möglichst frei werden; oder bequemer lassen sie sich darstellen, wenn man auf der einen Seite den ungenannten oder Beckenknochen mit den weichen Theilen weg nimmt, wobei aber die Gefässe dieser Seite durchschnitten werden müssen. Die Fortsetzung der gemeinschaftlichen Schamgefässe, welche in dem untern Beckenraume und zu dem After, dem Mittelfleisch und den äussern Geschlechts-

theilen verlaufen, werden, nachdem die Lage des Leichnames und der Hautschnitt, wie bei den Muskeln, S. 132, angegeben, gemacht worden ist, durch die allmälige Wegnahme des hier sehr zahlreichen Fettes, dargestellt.

Präparation der Gefässe der untern Gliedmasse.

Diese schliesst sich wieder der der Gefässe des Unterleibes an; nachdem der Hautschnitt und die dünne Wegnahme der Haut des Oberschenkels, wie S. 95 bei den Muskeln angegeben, gemacht worden ist, werden zunächst, am vordern Umfange, die oberflächlichen Leistendrüsen (*Glandulae inguinales*), welche die Saugadern der untern Hälfte des Bauches, des Gesässes und der untern Gliedmasse aufnehmen, so wie die etwanigen Hautgefässe, vorzüglich die grosse Rosenvene (*V. saphena magna*) und die äussere Schamvene und Arterie (*V. et A. pudenda externa*) dargestellt; worauf die Schenkelbinde, mit Zurücklassung der Hautgefässe, weg genommen wird. Durch die Wegnahme oder Zurücklegung der Leistendrüsen, indem man dieselben an ihren Gefässen hängen lässt, werden oben die nach aussen liegende gemeinschaftliche Schenkelarterie (*A. cruralis communis*) und die nach innen liegende gemeinschaftliche Schenkelvene (*Ven. cruralis communis*), so wie die an diesen liegenden tiefen Leistendrüsen frei. Beide Gefässe verfolgt man zunächst bis zu ihrer Spaltung in die oberflächliche und tiefe Schenkelarterie und Vene (*A. et V. femoris superficialis et profunda*); die erstern, nebst

ihren Muskelzweigen, werden, wenn der Schneidermuskel allmälig nach aussen gezogen und aufgehoben wird, leicht bis zum Durchtritt durch den Spalt des grossen Anziehers des Oberschenkels verfolgt; eben so die tiefe Schenkelarterie und Vene, welche sich bald in die folgenden Äste spalten; von welchen zuerst die äussere Kranzvene und Arterie (*V. et A. circumflexa femoris*) in ihren Verbreitungen mit der Präparation der vier Ausstreckemuskeln des Unterschenkels dargestellt wird. Dann wird die innere Kranzvene und Arterie des Oberschenkels und deren Äste allmälig zu dem Anzieher des Oberschenkels verfolgt, welche aber nach und nach präpariret und oben an dem Becken abgeschnitten und zurück gelegt werden müssen, und wobei man zugleich auf die sich in diesen Muskeln verbreitenden Äste der Hüftlochgefässe und der durchbohrenden Gefässe Rücksicht zu nehmen hat. Hierauf verfolgt man die durchbohrenden Venen und Arterien (*V. et A. perforantes*), worin sich die Fortsetzung der tiefen Schenkelvene und Arterie spaltet, bis zu ihrem Durchtritt durch den langen und den grossen Anzieher des Oberschenkels; worauf der Leichnam gewendet wird und die Gefässe von hinten dargestellt werden.

Nachdem die Haut von dem Gesässe, mit Zurücklassung der Hautgefässe, weg genommen und der grosse Gesässmuskel von aussen an seinem Umfange dargestellt worden ist, wird der Muskel von oben und hinten allmälig nach unten und aussen los getrennt, und dabei die Äste, welche aus der obern Gesässarterie und Vene in

seinen obern Theil über gehen, vorzüglich aber die grössern und zahlreichern Äste der Sitzknochenvene und Arterie (*V. et A. ischiadica*) nach und nach präpariret, so dass diese letzt genannten Gefässe ganz frei werden; die erst genannten Äste werden entweder aus dem Muskel heraus präpariret oder durchschnitten. Nun wird von dem obern Ende des grossen Hüftausschnittes über dem birnförmigen Muskel aus, die obere Gesässvene und Arterie (*V. et A. glutaea superior*), zwischen dem mittlern und kleinen Gesässmuskel, nach vorn hin verfolgt, wobei der erstere Muskel allmälig von oben nach unten los getrennt und die Zweige der Gefässe aus ihm entweder heraus präparirt oder abgeschnitten werden, und dann zurück gelegt wird; worauf die Zweige dieser Gefässe zu den Rollmuskeln und den übrigen Theilen leicht dargestellt und nach dem Becken zu verfolgt werden können. Eben so kann nun die gemeinschaftliche Schamvene und Arterie (*V. et A. pudenda communis*), welche unter dem Pyriformmuskel, mit den Sitzknochengefässen, durch das untere Ende des grossen Hüftausschnittes, aus dem Becken hervor treten, deren Äste zu den Rollmuskeln und dem Schenkelgelenke, dann durch den kleinen Hüftausschnitt zu dem untern Beckenraum, wie schon oben angegeben, verfolgt werden. Hierauf werden nun die durch den grossen Anziehemuskel des Oberschenkels kommenden durchbohrenden Arterien und Venen mit der Präparation der Beuger des Unterschenkels dargestellt; dann die in dem Kniekehlraum liegenden Kniekehldrüsen (*Gland. popliteae*), welche oberflächliche und tiefe Saugadern des

Unterschenkels aufnehmen, die Kniekehlvene und Arterie (*V. et A. poplitea*), deren Äste zu den Wadenmuskeln, die obere innere und äussere und die untere innere und äussere Gelenkarterie und Vene (*A. et V. articularis superior interna et externa, et inferior interna et externa*), welche alle von zahlreichem Zellgewebe und Fett umgeben sind, und wobei die Köpfe des dreiköpfigen Wadenmuskels und der langgeschwänzte Sohlenmuskel dargestellt werden müssen.

An dem Unterschenkel lassen sich, nachdem die Haut bis zum Fuss herab, nach der angegebenen Regel, weg genommen worden ist, die Hautgefässe, vorzüglich die grosse und kleine Rosenvene (*V. saphena magna et parva*) leicht darstellen; worauf dann die Unterschenkelbinde weg genommen und die Muskeln zunächst an ihrer äussern Oberfläche rein präpariret werden. Dehnt man den vordern Schienknochenmuskel und den langen gemeinschaftlichen Zehenbeuger bis in die Gegend ihres Ursprunges aus einander, so wird man oben, die von hinten durch das Zwischenknochenband kommende vordere Schienknochenarterie und Vene (*A. et V. tibialis antica*) sehen, und dieselbe und ihre Muskelzweige zu den Muskeln bis zum Fuss herab, dann auf dem Rücken des Fusses bis zwischen den ersten und zweiten Mittelfussknochen leicht verfolgen können; über dem Fussgelenke geben dieselben die äussere und innere Knöchel-, auf dem Fussrücken, die äussere und innere Fusswurzel- und die Mittelfussarterie und Vene (*A. et V. malleolaris externa et interna, tarsea externa et interna, et meta-*

tarsea); die letztern bilden über den hintern Enden der Mittelfussknochen, den Rückenbogen der Fusswurzel (*Arcus tarseus dorsalis*), und alle diese Gefässe, bei deren Darstellung die kurzen Strecker der Zehen weg genommen werden, durch ihre vielfachen Anastomosen, ein wahres Netz. Nunmehr werden die aus dem Stamme entstehende erste, und die aus dem Bogen entstehende zweite, dritte und vierte obere Mittelfussarterie und Vene (*A. et V. interossea dorsalis prima, etc.*), welche sich an den Zehen gabelförmig in die Rückenzehenarterien und Venen (*A. et V. digitales dorsales*) spalten, verfolgt.

Wenn, wie oben angegeben, die Kniekehlgefässe und die Äste derselben zu dem dreiköpfigen Wadenmuskel dargestellt worden sind, so durchschneidet man die beiden obern Köpfe (oder Zwillingsmuskeln), nahe an ihrem Zusammentritte mit dem untern Kopfe (oder Sohlenmuskel) und legt dieselben nach oben zurück; worauf man den letztern von innen nach aussen trennend, entweder an dem Wadenknochen hängen lassend, herüber legt, oder ihn auch hier abschneidet, wobei man die in ihn eintretenden Zweige der hintern Schien- und der Wadenknochengefässe zu beachten hat. Nunmehr kann man die Kniekehlarterie und Vene bis zu ihrer Spaltung in die vordere und hintere Schienknochenarterie und Vene (*A. et V. tibialis postica*) vollens, so wie die letztere, und die von ihr abgehende Wadenknochenarterie und Vene (*A. et V. peronea*) bis zur Gegend der Ferse leicht verfolgen, wobei man die Äste, welche in den Kniekehl-, den hintern Schienkno-

chen-, den langen und kurzen Wadenknochenmuskel, den langen gemeinschaftlichen Zehenbeuger und den langen Beuger der grossen Zehe über gehen, durch das Auseinandertrennen derselben darstellt. Nachdem nun in dem Hohlfuss die Haut und die Flechse weg genommen worden sind, präparirt man die sich in der Fetthaut, um die Ferse herum verbreitenden Zweige, welche von der äussern Knöchel- und Fusswurzel- und von der Schien- und Wadenknochenarterie und Vene kommen; dann die zwischen dem Abzieher der grossen Zehe und dem kurzen gemeinschaftlichen Zehenbeuger und die zwischen dem letztern Muskel und dem Abzieher der kleinen Zehe hervor kommenden Zweige der innern und äussern Sohlenarterie und Vene, und stellt hierbei die Muskeln selbst dar. Dsnn trennt man den Abzieher der grossen Zehe von den Fersenknochen ab und man sieht die Spaltung der hintern Schienknochenarterie und Vene in die innere und äussere Sohlenarterie und Vene (*A. et V. plantaris interna et externa*); die erstern werden in der Richtung des innern Fussrandes, die letztern aber erst nach aussen, nachdem der kurze gemeinschaftliche Zehenbeuger hinten abgeschnitten worden ist, dann wieder, indem man die Sehne des langen gemeinschaftlichen Zehenbeugers vor dem viereckigen Hohlfussmuskel durchschneidet und die Sehnen und Muskeln nach vorn und hinten zurück legt, nach innen verfolgt, wobei man die Zweige, welche in die verschiedenen Muskeln treten, beachtet, und dann den tiefen arteriösen und venösen Hohlfussbogen (*Arcus plantaris arteriosus et venosus*), die aus diesen entstehenden Muskelzwei-

ge, die untern Mittelfussarterien und Venen (*A. et V. interosseae internae*) und die Hohlfusszehenarterien und Venen (*A. et V. digitales plantares*) darstellt; wovon die letztern, wie ich überhaupt schon bei den Venen bemerkte, welche sich schwer injiciren lassen, selten ein Gegenstand der Darstellung werden.

Präparation der Nerven.

Die Nerven (*Nervi*), welche in die des Cerebral- und die des Gangliensystemes eingetheilt werden, erscheinen nicht, wie die Gefässe, als hohle Kanäle, die ausgespritzt werden können, sondern als solide, aus mehreren Fasern bestehende Stränge; die Nerven des erstern Systemes sind von schmuzig weisser Farbe und flachrundlicherm Ansehn, als die des zweiten Systemes, welche mehr von grauröthlicher Farbe und weicher Beschaffenheit sind; nur im krankhaften Zustande, vorzüglich bei solchen, die an einem allgemeinen krampfhaften Zustande, z. B. an anhaltender Epilepsie u. dergl. gestorben sind, findet man die Nerven im Allgemeinen von hoher, oft glänzender weisser Farbe, gespanntem und rundlicherm Ansehn. Die Nerven des Cerebralsystemes, welche von dem Gehirne und dem Rückenmarke entstehen, treten aus der Schädelhöhle und dem Rückenmarkskanale durch die verschiedenen Spalten und Löcher derselben und zwischen den Knochen gewöhnlich einfach hervor, theilen sich aber bald, zunächst in zwei Äste, die sich dann in verschiedenen Richtungen verbreiten und meistens, vorzüglich die der Muskeln, sich unter spitzigen Winkeln theilend, in der Längenrichtung, fein gewunden verlaufen;

zum Theil verlaufen sie bogenförmig, vorzüglich wenn sie sich unter einander verbinden wollen, wodurch dann Schlingen (*Ansae*), oder wenn mehrere Zweige entweder eines oder mehrerer Nerven zusammen treten, Geflechte (*Plexus*) gebildet werden. Die Gehirnnerven bilden häufiger Geflechte, als die Rückenmarksnerven, und die Ganglionnerven bilden die zahlreichsten Geflechte. Im Allgemeinen verbinden sich (im Verhältniss zu den Nerven (grössere Zweige (also näher am Stamme) häufiger, als kleinere, von dem Stamme entferntere Zweige. Manche Nerven schwellen in ihrem Verlaufe in Knoten (*Ganglia*) an, welche bei denen des Cerebralsystemes seltener sind, als bei denen des Gangliensystemes, wo sie sehr zahlreich sind; bei den erstern kommen sie nur da vor, wo Nervenfäden des Gangliensystemes hinzu treten. Die Nerven verlaufen nur im Allgemeinen mit den Arterien und ihre Äste treten meistens schief in die Muskeln und andern Organe ein, so dass sie sich mit den Arterienästen, welche sich häufig und weit mehr in querer Richtung oder weniger schief zu dem Organe begeben, beim Eintritte durchkreuzen, welches auch oft in den Muskeln selbst Statt findet.

Wenn die grössern Nerven, vorzüglich die der Gliedmassen, leicht zu verfolgen sind, so sind die des Kopfes, vorzüglich aber die der Eingeweide, von dem Gangliensysteme kommenden, die kleinern Zweige und Geflechte, schwer, mühsam und nur mit der grössten Aufmerksamkeit darzustellen. Man trennt zuerst, anfänglich das Messer flach über den Nerven hin führend, das Zellgewebe von der freien Fläche an einem Theile derselben,

dem Stamme so nahe als möglich, los, hebt dann den Nerven in die Höhe, präpariret ihn am ganzen Umfange rein, und bringt ihn mit einem Haken in Anspannung; worauf man, indem man ihn verfolgt, die von ihm abgehenden Äste und Zweige auf ähnliche Weise präpariret, welche aber, wegen ihres geschlängelten Verlaufes, immer länger und länger werden, und daher immer mehr zurück gehängt werden müssen, bis man den Eintritt derselben in ihre Organe erreicht hat. Selbst die kleinsten Zweige müssen, der Deutlichkeit wegen, an ihrem ganzen Umfange rein und aufgehoben dargestellt werden, damit nicht, statt ihrer, kleine Gefässzweige, womit dieselben weit genauer, als die grössern, zusammen hängen, präpariret werden. Auch bei den Geflechten ist die Anspannung und das in die Höhe Ziehen sehr nothwendig, und diese müssen mit noch genauerer Aufmerksamkeit, indem sie von Gefässen und oft von Drüsen durchzogen sind, dargestellt werden; so wie die Nerven des Gangliensystemes, welche meistens an den Arterien, dieselben umstrickend, aber nur locker im Zellgewebe verlaufend, hin gehen, mit Aufmerksamkeit verfolgt werden müssen, weil sie sehr leicht mit dem Zellgewebe weg geschnitten werden. Die Nerven können mit den Arterien, ausser denen der Haut, leichter mit den Hautvenen, als mit den übrigen Gefässen, bis zu und in den Muskeln und andern Organen dargestellt werden. Übrigens müssen die Nerven zuerst, wie schon bei den Gefässen angegeben worden ist, bis zu den Organen, in welche sie eintreten, dann diese selbst rein präpariret und hierauf in diesen verfolgt werden; die grössern Muskeln

brauchen hierbei ebenfalls nicht zerschnitten zu werden. Die Vertheilung des Leichnames und die ersten allgemeinen Hautschnitte in Beziehung auf Nervenpräparation, geschieht, wie schon bei den Muskeln (S. 38) angegeben worden ist, nur dass die Schnitte, wie bei den Gefässen, flacher, und manche Nebenschnitte gemacht werden müssen, welche bei den Präparationen der einzelnen Abtheilungen der Nerven angegeben werden sollen.

Präparation der Nerven des Halses und des Kopfes.

Nachdem der flache Hautschnitt über den untern Rand des Unterkiefers (*Fig.* 1. *b*), der über den Schlüsselknochen (*B*) und der in der Mitte des Halses herunter (*A*) gemacht worden ist, führt man noch einen flachen Hautschnitt von der Gegend des Zitzenfortsatzes bis zur Achsel herab und trennt nun die Haut von diesem Schnitte an, dünn von aussen nach innen bis zur Mitte des Halses, und eben so dieselbe nach hinten bis etwas über den Kappenmuskel, worauf man in der Gegend des dritten und vierten Halswirbels den äussern Rand des breiten Halsmuskels mit Vorsicht aufhebt und die hinter dem Kopfnicker hervor tretenden Nerven zuerst aufsucht und dann verfolgt, nämlich: die Oberschlüsselknochennerven (*Nervi supraclaviculares*) und die untern Hautnerven des Halses (*N. subcutanei colli inferiores*) zuerst abwärts, welche sich hinter dem breiten Halsmuskel strahlig nach hinten und aussen bis über die Achsel, nach vorn und innen bis unter den Schlüsselknochen herab, verbreiten; dann den

mittlern Hautnerven des Halses (*N. subcutaneus colli medius*), welcher sich anfänglich quer um den Kopfnicker nach vorn herum schlägt, dann aber sich mit auf- und abwärts, zum Theil bogenförmig verlaufenden Zweigen verbreitet und mit dem unten aus der Ohrspeicheldrüse hervor tretenden obern Halshautnerven, von dem Antlitznerven kommend, welcher bis an die Drüse frei gemacht wird, zusammen fliesst; bei der Präparation dieser Nerven wird der breite Halsmuskel allmälig von aussen und unten nach oben zurück gelegt oder gleich theilweise weg genommen. Worauf nun der auf den Kopfnicker zum Ohr herauf steigende grosse Ohrnerv (*N. auricularis magnus*), und der auf den Riemenmuskel des Kopfes zum seitlichen Theile des Hinterkopfes heraufsteigende kleine Hinterhauptsnerv (*N. occipitalis minor*), so wie der hinten durch den Kopfnicker tretende Willisische Beinerv (*N. accessorius Willisii*), dieser aber nur bis an den Kappenmuskel, verfolgt werden. Geht man nun an diesen Nerven um den Kopfnicker herum, welchen man, nachdem er an seinem äussern Umfange rein präpariret worden ist, von aussen aufhebt und hier durchschneidet, so gelangt man unmittelbar zum Halsgeflecht (*Plexus cervicalis*), welches nun rein präparirt dargestellt wird, und wobei man, an dem Willisischen Beinerven, in die Höhe geht und den Kopfnicker mit ihm in die Höhe legt; dann verfolgt man von dem Geflechte aus, nach und nach, nicht nur die vordern Äste des zweiten bis vierten Halsnerven bis zu ihrem Hervortritt zwischen den Querfortsätzen der vier ersten Halswirbel, sondern auch die von

diesen abgehenden zwei Verbindungsäste zu dem absteigenden Aste des Zungenfleischnerven, die Verbindungszweige zu den Ganglionnerven, verschiedene kleinere Hautzweige zum Nacken und Zweige zum Schulterblattheber, so wie den Anfangstheil des Zwerchfellnerven, durch die allmälige Wegnahme des hier sehr zahlreichen Zellgewebes und der Saugaderdrüsen, wobei die vordern Halstheile etwas nach innen gedrängt werden. Nunmehr präpariret man die gemeinschaftliche Kopfvene (*V. jugularis interna*), oder man nimmt dieselbe bis zur Gegend des hintern Bauches des zweibäuchigen Kiefermuskels weg, stellt hier den Stamm des Zungenfleischnerven (*N. hypoglossus*) dar und verfolgt den absteigenden Ast desselben (*Ramus descendens*) zu dem Rückwärts- und Herabzieher des Zungenknochens und dem Herabzieher des Kehlkopfes; diese Muskeln können unten oder unten und oben abgeschnitten und mit den Nerven herauf oder ganz zurück gelegt werden. Nun verfolgt man von der Gegend des hintern Bauches des zweibäuchigen Kiefermuskels an, den an der gemeinschaftlichen Carotis herab steigenden Lungenmagennerven bis zum Eingange in die Brusthöhle und lässt den hinter diesem herab gehenden Ganglionnerven so lange liegen, bis man oben die übrigen Nerven präpariret und dadurch einen grössern Spielraum erhalten hat.

Man präpariret nun die Unterkieferdrüse an ihrem freien Umfange rein und legt dieselbe behutsam, ohne sie hinten abzuschneiden, auch wohl mit der äussern Kieferarterie herab, und stellt dann den zwischen dem

innern Flügelmuskel und dem Unterkiefer hervor kommenden Kieferzungenknochennerven (*Ram. mylohyoideus*) von dem Unterzahnhöhlennerven dar, welcher sich in den vordern Bauch des zweibäuchigen Kiefer- und den Kieferzungenknochenmuskel verbreitet; diese Muskeln und der innere Flügelmuskel werden nun an dem Unterkiefer abgeschnitten und herab gelegt, wodurch nun folgende Nerven leichter verfolgt werden, nämlich: der nun hier sichtbare Zungenast des fünften Nervenpares oder der Geschmacksnerv (*Ram. lingualis paris quinti s. N. gustatorius*), sein Kieferknoten (*Ganglion maxillare*), die aus diesem zur Unterkieferdrüse gehenden Zweigchen und die Äste des Stammes zur Unterzungendrüse und zur Zunge selbst; dann wird der Zungenfleischnerv, dessen einfacher oder doppelter Zweig zum Schildknorpelzungenmuskel und znm Kinnzungenknochenmuskel, und er selbst, bis zum Eintritt in den Kinnzungenmuskel verfolgt; der Anfangstheil, oder der Stamm dieser Nerven, kann erst nach einer weitern Präparation wahr genommen werden.

Man wendet sich nun zu den Nerven des Antlitzes, und nachdem der seitliche Halsschnitt dicht vor dem Ohre bis zur Schläfe herauf verlängert worden ist, führt man von diesem einen queren, flachen Hautschnitt auf dem Jochbogen, dem Wangenknochen und dem untern Augenhöhlenrand bis an die äussere Nase hin, so wie einen zweiten von diesem um den äussern Augenwinkel herum und längs dem obern Augenhöhlenrand nach der Nasenwurzel zu, und trennt nun die Haut von aussen nach innen bis an die äussere Nase und den Mund dünn

los, worauf man nun die Äste des Antlitznerven (*N. communicans faciei*) vor dem vordern Rande der Ohrspeicheldrüse zuerst aufsucht und die Äste durch dieselbe, mit allmäliger Wegnahme der Substanz der Drüse rückwärts zum Stamm hin verfolgt und darstellt, oder man kann auch, vom Anfange an, an dem schon am Halse frei gemachten obern Hautnerven des Halses aufwärts durch die Ohrspeicheldrüse bis zum Stamm des Antlitznerven dringen und dann von diesem aus seine Äste verfolgen. Nachdem die Ohrspeicheldrüse auf die genannte Weise, mit Schonung aller in und hinter ihr verlaufenden Äste, weg genommen worden ist, wird man erst die von dem Anlitznerven entstehenden Äste wahr nehmen und darstellen können, nämlich: den zweibäuchigen Kiefermuskelnerv (*N. digastricus*) zum hintern Bauch des Kiefermuskels; den Zungenknochenmuskelnerv (*N. stylohyoideus*) zum Griffelzungenknochenmuskel, und den hintern Ohrnerven (*N. auricularis posterior*), welcher vom Stamme, dicht um die Wurzel des Zitzenfortsatzes, zum hintern Theil des Ohres und gegen den Hinterkopf in die Höhe geht; hierauf, gleich unter dem Kiefergelenk, die Verbindung mit dem oberflächlichen Schläfennerven (*N. temporalis superficialis*) von dem dritten Hauptaste des Drillingsnerven, die Fortsetzung dieses Nerven und die Äste desselben, nämlich: den untern und obern äussern Gehörgangsnerven (*N. meatus auditorii externi inferior et superior*), die vordern Ohrzweige (*Rami auriculares anteriores*) und den Schläfenast (*Ram. subcutaneus temporalis*). Bei der Ver-

folgung des letztern Astes werden, mit Zurücklegung der Schläfenhaut, zugleich die Schläfenäste (*Rami temporales*) und die Wangenäste (*R. zygomatici*) des Anlitznerven zur Schläfe, Wange und dem äussern Umfange des Augenliedschliessers verfolgt und in der Gegend nahe hinter und über dem äussern Augenwinkel der durch die Flechse des Schläfenmuskels von der Verbindung des Thränen- und Wangenhautnerven kommenden Schläfenzweiges beachtet. Nunmehr werden die Antlitzäste (*Rami faciales*), sowohl des obern, als des absteigenden Astes des Antlitznerven nach vorn, durch vieles Fett, zum untern Augenliede, zur Nase, Backe, dem Mundwinkel und zu den Lippen hin allmälig verfolgt; die kleinern einzelnen Hautzweige werden zurück gelegt und die grössern Zweige theils zu den Muskeln des Antlitzes, theils durch, theils hinter dieselben weg, bis zu den Ästen des Drillingsnerven, womit sie sich zum Theil geflechtartig vereinigen, und hierbei beachtet werden müssen, dargestellt. Bei der angegebenen Bearbeitung des Antlitznerven und seiner Äste sind zugleich die Verbindungen derselben unter einander und mit andern Nerven zu berücksichtigen und darzustellen, nämlich: die Verbindungen mit dem grossen Ohrnerven und dem oberflächlichen Schläfennerven, durch und in die Ohrspeicheldrüse; mit dem mittlern Hautnerven des Halses, am obern Theile des Halses; oben und vorn an der Schläfe; mit dem Schläfenzweig, aus der Verbindung des Thränen- und Wangenhautnerven, und dem Oberaugenhöhlennerven; hinter dem untern Theile des Augenliedschliessers, mit dem Wangenhaut- und dem untern

Augenliednerven; hinter dem eignen Lippenheber, mit dem obern Lippennerven; vor dem äussern Kaumuskel und in dem Fette der Backe, mit dem Backennerven, und endlich hinter dem Herabzieher des Mundwinkels, mit dem Unterlippennerven.

Nachdem nun sämmtliche Äste des Antlitznerven bis zu den angegebenen Verbindungen dargestellt worden sind, so werden nun die an das Antlitz tretenden, sich vorzüglich im mittlern Theile desselben verbreitenden Äste des Drillingsnerven (*N. trigeminus*) bearbeitet. Die Haut der Stirn wird von unten nach oben, und die des obern Augenliedes von oben nach unten, dünn los getrennt, dann der obere Theil des Augenliedschliessers getrennt und erst etwas herab gelegt, und hierbei mit Aufmerksamkeit die vom innern Augenwinkel an nach oben und aussen herum aus der Augenhöhle kommenden Äste des untern und obern Rollnerven und des Oberaugenhöhlennerven von dem ersten Hauptaste des Drillingsnerven (*N. infra- et supratrochlearis et supraorbitalis*) aufgesucht und dann theils dieselben in und durch den Stirnmuskel verfolgt, theils die Verbindungen unter einander und die des letztern Nerven mit den Schläfenästen des Anlitznerven dargestellt.

Nun legt man die Haut des untern Augenliedes von unten nach oben zurück und hebt den untern Theil des Augenliederschliessers behutsam in die Höhe, wobei man, ausser den Ästen, welche von dem Antlitznerven kommen, den aus dem untern Wangenkanal kommenden Wangenhautnerven (*N. subcutaneus malae*) und den den eignen Lippenheber durchbohrenden untern Augen-

liednerven (*N. palpebralis inferior*), der zuweilen doppelt ist, von dem Unteraugenhöhlennerven, so wie die Verbindung dieser Nerven zu berücksichtigen hat. Nach der Darstellung des eignen Lippenhebers und des gemeinschaftlichen Hebers der Lippe und des Nasenflügels, trennt man unten dieselben und legt sie mit den in ihnen sich verbreitenden Nervenzweigen nach oben zurück, worauf man die sich von dem Unteraugenhöhlenloch strahlig verbreitenden Äste des hier hervor tretenden Unteraugenhöhlennerven (*N. infraorbitalis*) verfolgt, nämlich: den untern Augenliednerven, den obern und untern Hautnerven der Nase (*N. subcutaneus nasi superior et inferior*) zur äussern Nase; den innern, mittlern und äussern obern Lippennerven (*N. labialis internus, medius et externus*), wobei man immer die von dem Antlitznerven kommenden und sich mit ihnen zum Unteraugenhöhlengeflechte (*Plex. infraorbitalis*) verbindenden Äste zu berücksichtigen und darzustellen hat. Hat man den obern Hautnerven der Nase dargestellt, so hebt man den Zusammendrücker der Nase in die Höhe und präparirt den zwischen dem Nasenknochen und dem obern Nasenknorpel aus der Nasenhöhle hervor tretenden Endast des Riechknochennerven (*N. ethmoidalis*) bis zu seiner Verbindung mit dem obern Nasenhautnerven. Sind die obern Lippennerven bis zum Eintritt in den Mundschliesser verfolgt, so hebt man die obere Lippe in die Höhe, nimmt die innere Haut derselben und die Lippendrüsen weg, und verfolgt die hier hervor kommenden Äste derselben bis zum Lippenrand. Diese erwähnten

Nerven, der Wangenhaut- und der Unteraugenhöhlennerv, gehören dem zweiten Hauptaste des Drillingsnerven an.

Der schon erwähnte Backennerv (*N. buccalis*), welcher aus der Unterschläfengrube, hinter dem aufsteigenden Ast des Unterkiefers, an dem Backenmuskel, hervor tritt und mit verschiedenen Ästen des Antlitznerven sich zu Schlingen um die vordere Anlitzvene verbindet, wird nun in seiner Verzweigung bis zum Mundwinkel und der obern und untern Lippe rein dargestellt; worauf nun der Herabzieher des Mundwinkels herab und der viereckige Kinnmuskel von aussen etwas herauf gelegt wird, und die hinter diesen Muskeln aus dem Kinnloch hervor tretenden untern Lippennerven (*N. labiales inferiores*), ein innerer und äusserer, so wie ihre Verbindung mit den Ästen des Kieferrandnerven von dem Antlitznerven zum Kinngeflecht (*Plex. mentalis*) bis zum Eintritt in den Mundschliesser dargestellt; worauf dann die untere Lippe herab gelegt, ihre innere Haut und die Lippendrüsen weg genommen und die Äste der Lippennerven bis zum Lippenrand verfolgt werden. Diese genannten Nerven gehören dem dritten Hauptaste des Drillingsnerven an.

Um überhaupt sämmtliche Nerven am äussern Umfange des Kopfes zuerst darzustellen, ist est zweckmässiger, die Haut von dem Hinterkopfe von unten nach oben dünn los zu trennen und den schon beim Halse erwähnten kleinen Hinterhauptsnerven vollens und den durch die Flechse des Kappenmuskels, nahe an der obern halbmondförmigen Linie des Hinterhauptsknochens hervor tretenden grossen Hinterhauptsnerven (*N. occi-*

pitalis magnus) in ihrer Verbreitung zu verfolgen und darzustellen. Worauf man, nachdem die Schläfenmuskeln oben, so weit als nöthig, genau von dem Schädel abgeschält worden sind, nach der angegebenen Regel, die Schädelhöhle öffnet, das Gehirn heraus nimmt und die von diesem entspringenden Nerven betrachtet und dann dasselbe, wegen der Fäulniss, fort schafft.

Nun geht man wieder zur Darstellung der tiefen Nerven des Antlitzes und eigentlich zu den Stämmen der schon mehrere Male erwähnten Nerven über. Man trennt den äussern Kaumuskel unten ab, legt ihn nach oben zurück und berücksichtigt den vom dritten Hauptaste des Drillingsnerven kommenden, in den Muskel eintretenden Kaumuskelnerven (*N. masseterіcus*). Dann meisselt man den Kieferkanal höchst vorsichtig, indem man von oben die ganze vordere Tafel des Unterkiefers bis unter diesem Kanale weg nimmt, auf, öffnet die Scheide des in dem Kanale verlaufenden untern Zahnhöhlennerven (*N. alveolaris inferior*) und stellt ihn zuerst in seinen beiden Ästen, dem Zahn- und dem Kinnast (*Ram. dentalis et mentalis*) dar; die von dem erstern Aste zu den Zähnen und dem Zahnfleische gehenden Zweige, welche höchst zart und weich sind, und zwischen den Knochenzellen zu ihren Theilen gehen, müssen mit der grössten Behutsamkeit, durch allmälige Wegnahme der zelligen Knochensubstanz, verfolgt werden. Hierauf trennt man den Schläfenmuskel von dem aufsteigenden Aste des Unterkiefers los und sägt diesen letztern gleich unter dem Gelenkfortsatze und an dem Kieferwinkel durch und nimmt denselben weg, wodurch man einen grossen Raum

gewinnt, um die folgenden Nerven freier darstellen zu können. Der Zahnhöhlen-, der Geschmacks-, der Backen- und der Kaumuskelnerv, und nachdem der Jochbogen heraus gesägt und mit dem äussern Kaumuskel weg genommen, der Schläfenmuskel etwas herauf gelegt, so wie der Gelenkfortsatz des Unterkiefers aus seiner Verbindung heraus getrennt und mit dem noch an ihm befestigten äussern Flügelmuskel nach innen herüber gelegt worden sind, der oberflächliche Schläfen-, der äussere und innere tiefe Schläfen- und der vordere und hintere Flügelmuskelnerv werden bis an das Ovalloch des Keilknochens, wo alle von dem dritten Hauptaste des Drillingsnerven ausstrahlen, bis zu ihrem Ursprunge verfolgt; dann verfolgt man die beiden tiefen Schläfennerven (*Nervi temporales profundi*), welche unter der Basis des Schädels frei geworden sind, aufwärts in den Schläfenmuskel. Nunmehr verfolgt man die Paukensaite von der Vereinigung mit dem Geschmacksnerven rück- und aufwärts bis zum Glaserschen Spalt, und bewahrt die weitere Präparation derselben bis zu der des Gehörorganes auf; worauf man den an dem hintern Umfange des Oberkiefers herab gehenden und von vielem Fett umgebenen hintern Zahnhöhlennerven (*N. alveolaris posterior*), einen Ast des Unteraugenhöhlennerven, frei macht.

Ist man mit der Präparation bis hieher gekommen, wodurch oben zwischen dem hintern Theile des Kopfes und dem Antlitze ein bedeutender Raum geworden ist, so verfolgt man nun den Stamm des Zungenfleisch-, des Lungenmagen-, des Willisischen Bei- und

des Zungenschlundkopfnerven (*N. hypoglossus, pneumogastricus, accessorius Willisii et glosso-pharyngeus*) aufwärts bis zum Austritt aus der Schädelhöhle und mit Berücksichtigung der sich mit ihnen verbindenden Äste der ersten Nervenhalsschlinge vom ersten und zweiten Halsnerven, und des ersten Halsknotens des Ganglionnerven, und der von ihnen abgehenden Äste. Hat man die Stämme dieser Nerven frei, so stellt man die Äste derselben, durch behutsame Wegnahme des vielen Zellgewebes, mit abwechselnder Zurückhängung und Anspannung der innern und äussern Carotis, der Nervenstämme und selbst der Äste derselben, und zwar zuerst: die Äste des Zungenschlundkopfnerven, zugleich mit dem Schlundkopfaste des Lungenmagennerven; bei mässiger Ausdehnung derselben wird sich das Schlundkopfgeflecht (*Plex. pharyngeus*) darstellen, wobei aber die Zweige, welche zum Gefässgeflechte des Gangliennerven herab gehen, berücksichtiget werden müssen; dann den obern Kehlkopfnerven (*N. laryngeus superior*), nebst seinen Verbindungen mit dem vorigen und den Zweigen des Gangliennerven, bis an den Kehlkopf, und hierauf den obersten Halsknoten des Gangliennerven (*Ganglion cervicale supremum*), die von diesem abgehenden Gefässnervchen (*Nervi molles*), den von ihm an der innern Carotis zum carotischen Kanale aufsteigenden Ast und seinen Verbindungsast mit den erwähnten Nervenstämmen und den nach innen und unten abgehenden Anfangstheil des langen Herznerven und des Stammes des Gangliennerven; mühsam und nur mit grosser Aufmerk-

samkeit lässt sich nun das von den Gefässnervchen und den hinzu tretenden Zweigen des Schlundkopfgeflechtes gebildete Gefässgeflecht (*Plex. nervorum mollium*) und die Zweige desselben, welche die äussere Carotis und deren Äste umstrickend begleiten und sich überall mit den benachbarten Nerven des Cerebralsystemes verbinden, darstellen. Wer diese letztern Nerven präpariren will, hat vom Anfange der Präparation der Nerven dieser Gegend an, die Arterien, ohne genau das dieselben umgebende Zellgewebe weg zu nehmen, darzustellen, indem diese Nervchen locker in dem Zellgewebe derselben liegen und leicht mit diesem weg genommen werden. Nunmehr verfolgt man den am Halse, vor dem grossen, vordern, geraden Kopfmuskel herab gehenden Stamm des Ganglienn erven, bis zu den, zwischen der untern Schilddrüsen- und der Wirbelarterie liegenden untern Halsknoten, seine Verbindungszweige mit dem Halsnerven und dem langen Herznerven (*N. cardiacus longus*); dieser letztere geht etwas weiter nach innen, vor dem langen Halsmuskel von vielem Zellgewebe umgeben, herab, und muss daher, nebst seinen Zweigen, welche sich mit dem obern Kehlkopfnerven, dem zurück laufenden Nerven und dem Stamme des Ganglienn erven verbinden, so wie unten, nahe am Eingange der Brusthöhle, sein Zusammentreten mit den, von dem mittlern und untern Halsknoten entstehenden Herznerven, sehr behutsam bearbeitet werden. Nachdem der mittlere und grosse Herznerv (*N. cardiacus medius et magnus*), welche unten von dem Stamme und dem untern Halsknoten des Ganglienn erven entstehen, in ihrer Ver-

zweigung um die Schlüsselknochenarterie und die Verbindung mit dem langen Herznerven und dem zurück laufenden Nerven (*N. recurrens s. laryngeus inferior*) dargestellt worden sind, wird der letztere Nerv selbst an der Luftröhre herauf bis zum Kehlkopfe verfolgt. Die aus der geflechtartigen Vereinigung der sämmtlichen Herznerven und der Äste des Lungenmagennerven entstehenden Zweige, welche an den Arterienstämmen in die Brusthöhle bis über dem Herzen, wo sie sich von beiden Seiten her zum Herzgeflecht (*Plex. cardiacus*) vereinigen, so wie die Fortsetzung des Zwerchfell- und des Lungenmagennerven, können erst, nachdem die Brusthöhle geöffnet worden ist, verfolgt und dargestellt werden (s. Präp. d. Oberleibsnerv.). Diese bisher erwähnten Nerven und deren Äste werden bald vor-, bald rückwärts verfolgt, nachdem sie nach und nach sichtbar werden.

Die vordern Äste der vier obern Halsnerven waren schon zu Anfange frei geworden, und nachdem nun der Willisische Beinerv und seine Verbindung mit den hintern Oberschlüsselknochennerven, an der innern Fläche des Kappenmuskels, welcher von dem Schlüsselknochen und dem Schulterblatte abgeschnitten und zurück gelegt wird, vollens dargestellt worden ist, stellt man die vordern Äste der vier untern Halsnerven, welche zwischen dem vordern und mittlern Rippenhalter hervor treten, theils bis zu ihrem Hervortritt zwischen den Halswirbeln, wobei der vordere Rippenhalter weg genommen wird und die Wurzeln des Rückenschulterblatt- und des hintern Brust-

nerven, welche durch den mittlern Rippenhalter gehen, dargestellt worden, theils bis zur Achselhöhle dar; deren weitere Verbreitung dem Oberleibe und der obern Gliedmasse angehören. Nachdem nun die vordern Äste der vier untern Halsnerven, nahe am Halse, und der Schulterblattheber abgeschnitten worden sind, präparirt man die hintern Äste sämmtlicher Halsnerven, welche, wie hier im Allgemeinen zu bemerken ist, von oben nach unten kleiner werden und, mit Ausnahme derer des ersten und zweiten Halsnerven, sich tief, schon zwischen dem Wirbel von dem Stamme, dicht um die Verbindung der Gelenkfortsätze der Halswirbel, nach hinten herum schlagen, und alle sich in einen kleinern äussern und einen grössern innern Zweig theilen; der erstere derselben verbreitet sich vorzüglich in die mehr seitlich und hinten am Halse liegenden Muskeln: den Kopf- und Halsbauschmuskel, den absteigenden und queren Nacken- und den Nackenwarzenmuskel; daher diese Muskeln zuerst präpariret, von einander getrennt und zurück gelegt, und dabei die in sie eintretenden Nervenzweige beachtet werden müssen. Die grössern innern Äste, die Fortsetzungen, welche auf dem viel getheilten Rückgratsmuskel, schief nach hinten, gegen die Dornfortsätze verlaufen und diesem, dem Halbdornmuskel des Halses, dem durchflochtenen und dem zweibäuchigen Nackenmuskel Zweige geben und theils den letztern und die übrigen oberflächlichern Muskeln bis zur Haut durchbohren, werden von aussen nach innen allmälig, mit Durchschneidung des durchflochtenen und zweibäuchigen Nackenmuskels verfolgt. Der hintere Ast des zweiten Halsner-

ven ist der stärkste und sein äusserer Zweig wird sichtbar, wenn der Kopfbauschmuskel am Kopfe und der Halsbauschmuskel an den Dornfortsätzen los geschnitten und zurück gelegt worden ist; hierbei werden die in dieselben und den Nackenwarzenmuskel übergehenden Zweige, so wie der hintere Ast selbst und dessen übrige abgehende Zweige dargestellt; worauf seine Fortsetzung als grosser Hinterhauptsnerv, mit Durchschneidung des durchflochtenen und zweibäuchigen Nackenmuskels, welche allmälig nach oben und unten zurück gelegt und deren Nervenzweige präpariret werden, verfolgt wird. Eben so werden die schiefen und geraden hintern Kopfmuskeln, mit Berücksichtigung der in sie eintretenden Zweige des hintern Astes des ersten Halsnerven, indem man zwischen ihnen, mit Behutsamkeit, allmälig das Zellgewebe, bis man den Nerven und die Wirbelarterie sieht, weg nimmt, dargestellt; hebt man die Arterie aus ihrer Furche etwas in die Höhe, so sieht man den Stamm des ersten Halsnerven und seine Spaltung in den hintern und vordern Ast; dieser letztere wird dann hinter dem seitlichen geraden Kopfmuskel hin nach vorn verfolgt. Nachdem die hintern Äste der übrigen Halsnerven, wie so eben im Allgemeinen angegeben, dargestellt worden sind, kann man diese rückwärts, mit Beachtung der vordern Äste und mit gänzlicher Wegnahme der sich noch an dem seitlichen Theile der Wirbel befindenden Muskeln, bis zu den Stämmen hin verfolgen und die Spaltung derselben darstellen.

Übrig ist nun noch die Darstellung der Nerven, theils derer, welche als Nervenstämme von der Schädel-

höhle aus, theils derer, die sich in Höhlen befinden und in Kanälen verlaufen, theils derer, welche sich in die Substanz der verschiedenen Organe verbreiten. In der Schädelhöhle sieht man die von vorn nach hinten, an dem Gehirne und verlängerten Rückenmarke abgeschnittenen Nerven in die verschiedenen Löcher der harten Hirnhaut und des Schädels treten, von wo aus dieselben theils durch das Messer, theils durch den Meissel verfolgt werden müssen. Um den Sattel des Keilknochens herum nimmt man das äussere Blatt der harten Hirnhaut, mit Beachtung des dritten, vierten und fünften Hirnnerven, weg und stellt zuerst den letztern oder den Drillingsnerven, dessen halbmondförmigen Knoten (*Ganglion Gasseri*) und seine drei Hauptäste, bis an den Durchtritt nach aussen, dar; nachdem dieser Nerv und der Anfangstheil des vierten und dritten Hirnnerven frei gemacht worden sind, öffnet man, durch die Wegnahme der obern Wand, die Augenhöhle, und stellt den ersten Hauptast des Drillingsnerven und die beiden andern Nerven in ihrer Verzweigung, so wie zugleich den Sehnerven (*N. opticus*) dar, wie bereits bei der Präparation des Sehorganes (S. 211) angegeben worden ist; nur hat man noch den Nasenast (*Ram. ethmoidalis*), durch Wegnahme des innersten Theiles des Augenhöhlentheiles, des Stirnknochens und der harten Hirnhaut bis zum vordersten Siebloch des Riechknochens, durch welches er in die Nasenhöhle tritt, zu verfolgen; worauf man den Stamm des Drillingsnerven behutsam herab legt, und den sechsten Hirnnerven, seine Verbindung mit dem an der innern Carotis herauf

kommenden Zweige des Gangliennerven, den in der dritten Biegung der innern Carotis liegenden Zellknoten, die von diesem an den ersten Hauptast des Drillingsnerven und den dritten Hirnnerven tretenden und die zu den Augenknoten gehenden Zweige darstellt.

Nachdem man nun den Schläfenmuskel, wenn er nicht schon weg genommen war, dicht von den Knochen nach unten abgeschält hat, nimmt man theils mit der Säge, theils mit dem Meissel, den grossen Flügel des Keilknochens und den grössten vordern Theil des Schuppentheiles des Schläfenknochens bis an das runde und ovale Loch des Keilknochens und den zweiten und dritten Hauptast des Drillingsnerven weg, und so, dass der hintere Theil der äussern Wand der Augenhöhle entfernt und der untere Augenhöhlenspalt geöffnet worden ist; wobei man aber den Unteraugenhöhlen- und den Wangenhautnerven (*N. infraorbitalis et subcutaneus*) zugleich darstellt, indem man hier die Knochenmasse nach und nach weg nimmt, und den innern, sich mit dem Thränennerven verbindenden und den durch den obern Wangenkanal zur Schläfe gehenden Ast des Wangenhautnerven verfolgt. Nachdem man den hintern Zahnhöhlennerven (*N. alveolaris posterior*) frei gemacht und den vordern Theil der äussern Wand der Augenhöhle vollens weg genommen hat, kann man den Unteraugenhöhlennerven durch Öffnen seines Kanales verfolgen und den vorn von ihm abgehenden vordern Zahnhöhlennerven (*N. alveolaris anterior*) darstellen; beide Zahnhöhlennerven werden, nachdem die obere Lippe und Backe von dem Oberkiefer getrennt und das äussere

Blatt des Oberkieferknochens behutsam mit dem Meissel allmälig weg genommen worden ist, in ihrer Verzweigung zu den Zähnen und dem Zahnfleisch dargestellt. Nun sucht man in der Flügelgaumengrube den Keilgaumenknochennerven und Knoten (*Nerv. et Ganglion spheno-palatinum*) von aussen frei zu machen, verfolgt von dem letztern, durch den Vidiankanal, indem man ihn aufmeisselt, den Vidiannerven (*N. Vidianus*), dessen oberflächlichen Ast, in der Furche der vordern Fläche des Felsenknochens bis zur Verbindung mit dem Antlitznerven, und dessen tiefen Ast, durch die hier sich befindende Knorpelmasse, bis an den carotischen Kanal. Der sich von dem Keilgaumenknochenknoten nach unten fortsetzende und sich bald in drei Äste theilende Gaumnerv (*N. pterygo-palatinus*) wird freier, wenn man den äussern Flügel des Flügelfortsatzes des Keilknochens weg nimmt; die Verzweigung desselben in dem harten und weichen Gaumen, so wie die von der innern Seite des genannten Knotens abgehenden, sehr zarten innern Nasennerven und der Nasenscheidewandnerv können nur mit Aufmerksamkeit und Behutsamkeit an Segmenten, wie bei der Präparation des Geruchs- und Geschmacksorganes angegeben worden ist, dargestellt werden. Der dritte Hauptast des Drillingsnerven und seine Äste sind durch die bisherige Präparation schon frei geworden.

Nunmehr wendet man sich zu den Antlitz- und den Gehörnerven, indem man, wie bei der Präparation des Gehörorganes (S. 209) angegeben worden ist, die obere Wand des innern Gehörganges weg nimmt, und

von hier den Antlitznerven, durch allmäliges Aufmeisseln des Fallopischen Kanales, und die von diesem abgehende Paukensaite, welche rückwärts in die Höhe, in einem besondern Kanälchen, zur Paukenhöhle geht, verfolgt; diese letztere geht, durch die Paukenhöhle und durch den Spalt derselben, in den Zungenast des Drillingsnerven über; so wie gleich nach der Verbindung des oberflächlichen Astes des Vidiannerven mit dem Antlitznerven, der Nervenzweig für den Paukenfellspanner abgeht. Nachdem der Anfangstheil des Antlitznerven zurück gelegt worden ist, sieht man die Spaltung des Gehörnerven in den Schnecken- und den Vorhofsnerven, und legt man den Stamm nach vorn und oben zurück, so sieht man die drei Äste, worein sich der Vorhofsnerv theilt. Der schon bis an den äussern Gehörgang frei gewordene obere äussere Gehörgangsnerv, welcher sich in zwei Äste theilt, wird nun bis zum obern Umfange des Gehörganges verfolgt, wovon der eine Ast nach aussen zum äussern Ohr, der andere, als Paukenfellnerv, nach innen, dicht unter der obern Wand des Gehörganges, zum Paukenfell geht; daher hier die ganze vordere Wand desselben bis an diesen Nerven weg genommen werden muss.

Der aufsteigende Ast des obersten Halsknotens des Ganglienn erven, welcher schon früher bis an den carotischen Kanal dargestellt ist, wird nun in seiner Verzweigung an der innern Carotis verfolgt, indem man von unten an den Kanal in seinem ganzen Verlaufe, vorzüglich nach vorn, mit Behutsamkeit aufmeisselt; die die Carotis umstrickenden Zweige, die Ver-

einigung mit dem tiefen Ast des Vidiannerven und dem sechsten Hirnnerven, wollen mit der grössten Vorsicht bearbeitet seyn.

Der Zungenast des Zungenschlundkopf-, des dritten Hauptastes des Drillings- und der des Zungenfleischnerven, welche bis an die Zunge schon dargestellt sind, werden nun nach einander in der Substanz der Zunge bis zur Haut derselben verfolgt. Dessgleichen der äussere und innere Ast des obern Kehlkopfnerven und der Endast des zurück laufenden Nerven von dem Lungenmagennerven; nachdem man den erstern bis vorn zu seinem Durchtritt zwischen dem Ring- und dem Schildknorpel dargestellt hat, wendet man den Kehlkof zur Seite herum, und verfolgt den zweiten Ast, zwischen dem Zungenknochen und dem Schildknorpel, und den letztern, mehr hinten, zwischen dem Schild- und dem Ringknorpel hindurch, zur Schleimhaut und zu den Muskeln des Kehlkopfes, wobei man das untere Horn des Schildknorpels von dem Ringknorpel trennt und den Schildknorpel umbiegt.

Aus der bisher angegebenen Bearbeitung der Nerven des Halses und vorzüglich des Kopfes, ergibt sich schon, dass diese nicht nur wegen ihres verwickelten und versteckten Laufes, sondern auch wegen ihrer Kleinheit höchst schwierig und mit Zeitaufwand zu bearbeiten sind und dass daher alle diese Nerven, die hier angegeben worden sind, nicht an einem frischen Leichnam allein können dargestellt werden, sondern es muss, nachdem die Halsnerven so bald als möglich präpariret worden sind, der Hals von dem Kopfe getrennt und in Spiritus gelegt

werden, oder es werden diese Nerven theilweise an verschiedenen Leichnamen, oder nur die Stämme und die grössern Äste und Zweige dargestellt, um sich nur eine allgemeine Übersicht von den Nerven zu verschaffen. Wenn man die genaue Darstellung der Nerven zum Gegenstande hat, so ist es sogar zweckmässig, den Theil, an welchem dieselben präpariret werden, so bald als möglich in einen 30 bis 34grädigen Spiritus zu bringen, indem dadurch die Nerven, besonders die kleinern, eine grössere Festigkeit erhalten und sicherer angespannt werden können.

Präparation der Nerven der obern Gliedmasse und der oberflächlichen Nerven des Oberleibes.

Nachdem die flachen Hautschnitte über dem Schlüsselknochen (*Fig.* 1. *B*) und der Brust (*A* und *C*) gemacht worden sind, so ist es zweckmässig, noch einen seitlichen Hautschnitt, welcher in dem obern queren Hautschnitte anfängt, in der Richtung vor dem Deltamuskel zur Achselhöhle und von dieser in gerader Richtung bis zum mittlern Querschnitt (*C*) herab zu machen. Die Endäste der Oberschlüsselknochennerven, welche von dem Halse und vor dem Schlüsselknochen und auf die Achsel herab kommen und sich hier in die Haut verbreiten, sind schon bei den Nerven des Halses erwähnt worden; wegen dieser Nerven muss die Haut zuerst dünn und von oben nach unten, bis ungefähr zur Gegend der dritten Rippe, los präpariret und diese Nerven dargestellt werden. Dann legt man die Haut von

dem mittlern Brustschnitt (*A*) nach aussen hin, bis in die Richtung der Brustwarze, dünn zurück, und stellt nun die neben dem Brustknochen, durch den grossen Brustmuskel kommenden vordern Brusthautnerven (*N. cutanei pectorales anteriores*), Endäste der vordern oder Zwischenrippenäste, durch die allmälige Wegnahme des ziemlich dichten Zellgewebes, dar. Eben so wird nun die Haut von dem Seitenschnitte nach innen, der vorigen entgegen, bis wieder in der Richtung der Brustwarze herüber, und dann die Haut von diesem Schnitte etwas nach hinten, so weit es die Lage des Leichnames gestattet, zurück gelegt; worauf man von der Achselgrube aus, die sich um den grossen Brustmuskel herum schlagenden Hautäste von dem zweiten Zwischenrippennerven, und den von diesem und dem dritten Zwischenrippennerven entstehenden Anfangstheil des Armastes, welcher an den Oberarm tritt, verfolgt; hierauf werden die zwischen den Zipfeln des vordern grossen sägeförmigen und des äussern schiefen Bauchmuskels, in den vordern und hintern Ast getheilten, hervor tretenden hintern Brusthautnerven (*N. cutanei pectorales posteriores*), Äste des dritten bis siebenten Zwischenrippennerven, längs herab dargestellt, und die vordern Äste, welche sich nach vorn, den vorigen entgegen, in die Haut der Brust, und die sich um den vordern Rand des breiten Rückenmuskels nach hinten herum schlagenden hintern Äste, welche sich in die Haut des Rückens verbreiten, verfolgt; alle diese Nerven werden von kleinern Arterien und grössern Venen, welche dieselben verdecken, begleitet; eben so ist

hier noch zu bemerken, dass sich ein Zweig dieser Nerven von dem fünften Zwischenrippennerven in die Brustwarze verzweigt.

Nachdem nun diese Nerven dargestellt und zurück gelegt worden sind, kann man den grossen Brustmuskel entweder nahe an dem Brustknochen oder am Oberarm durchschneiden und ihn allmälig entweder nach aussen oder nach innen zurück legen, wobei man zugleich die unter dem Schlüsselknochen hervor und von dem Armgeflechte entstehenden und in ihn und den kleinen Brustmuskel eintretenden **vordern Brustnerven** (*N. pectorales anteriores s. musculares*) darstellt; eben so trennt man dann den kleinen Brustmuskel entweder an den Rippen oder dem Schulterblatte los und legt ihn zurück, wodurch nun die Achselhöhle ganz geöffnet ist, und sich die in derselben liegenden Theile leicht darstellen lassen. Das **Armgeflechte** (*Plex. brachialis*), welches durch die vordern Äste der vier untern Halsnerven und des ersten Brustwirbelnerven, welche schon am Halse frei geworden sind, gebildet wird, wird nun, so wie oben, der zum Schulterblattauschnitt gehende **Oberschulterblattnerv** (*N. suprascapularis*), die zum Unterschulterblatt- und breiten Rückenmuskel gehenden **drei Unterschulterblattnerven** (*Nervi subscapulares*), und der an dem vordern grossen sägeförmigen Muskel herab gehende **hintere Brustnerv** (*N. pectoralis posterior*), dessen durch den mittlern Rippenhalter hervor tretende Wurzeln schon am Halse frei geworden sind, rein dargestellt, wobei man die Venen und die Achseldrüsen nach und nach weg nimmt und das Geflecht bald nach innen,

bald nach aussen und aus einander ziehend anhängt und immer die von ihm entstehenden Armnerven im Auge hat.

Nunmehr wird der Leichnam gewendet, und die Haut von dem mittlern Hautschnitt (*Fig.* 2. *A*) an, und zwischen dem obern und mittlern Querschnitte (*B* und *C*) nach aussen, bis über das Schulterblatt, dünn weg genommen und dann die in der Nähe der Dornfortsätze von Blutgefässen begleiteten und sich nach aussen wendenden Hautzweige der Rückenäste der sieben obern Brustwirbelnerven (*Rami cutanei dorsales*), welche sich den hintern Ästen der hintern Brusthautnerven entgegen, in der Haut des Rückens verzweigen, verfolgt. Diese Nervenäste legt man nun mit dem mittlern Theile des Kappenmuskels, welcher am Schulterblatte los geschnitten wird, zurück und verfolgt den schon am Halse frei gewordenen, von dem fünften Halsnerven kommenden Rückenschulterblattnerven, indem man die Rautenmuskeln in der Mitte, aber näher an den Dornfortsätzen, von oben nach unten, durchschneidet und zurück legt, in diesen Muskeln. Nachdem der breite Rückenmuskel unter und etwas hinter dem Schulterblatte durchschnitten und der Leichnam wieder gewendet worden ist, trennt man den Schlüsselknochen aus seiner Verbindung mit dem Brustknochen und dem Unterschlüsselknochenmuskel, durchschneidet die schon am Halse dargestellten vordern Äste der vier untern Halswirbelnerven und des ersten Brustwirbelnerven, nahe an ihrem Hervortritt, und den Armast vom zweiten Zwischenrippennerven, dann den grossen vordern sägeförmigen Muskel von oben nach unten, in der Richtung zwischen dem

hintern Brustnerven und dem Hervortritt der hintern Brusthautnerven, schält den hintern Theil dieses Muskels los, und nimmt nun die obere Gliedmasse zur weitern Präparation der Nerven derselben weg. Sämmtliche abgeschnittene Nerven werden an ein Stäbchen und dieses mit ihnen an den Schlüsselknochen gebunden, um dieselben in Anspannung zu erhalten.

Nachdem auf diese Weise die obere Gliedmasse getrennt worden ist, führt man den Hautschnitt (*Fig.* 1. *c*) von dem der Achselgrube (*a*), an der innern Seite des Ober- und Unterarmes, bis zur Handwurzel, und dann längs dem äussern Rande der Hand herab, und legt zuerst die Haut am Oberarme eine Strecke nach aussen und innen dünn zurück, und verfolgt den Armast vom zweiten Zwischenrippennerven und den von dem Armgeflechte entstehenden innern kleinen Hautnerven (*N. cutaneus internus*) nach innen und hinten herum bis zum Ellenbogen, dann den mittlern oder grossen innern Hautnerven (*N. cutaneus medius*) des Armes, bis zur Gegend des Ellenbogenbugs herab; hierbei wird die Haut allmälig, nach Erforderniss, um die Nerven in ihrer Lage verfolgen zu können, zurück gelegt. Jetzt lassen sich die übrigen Armnerven von dem Armgeflechte oben bis an die Muskeln frei machen. Ist nun die Haut von dem Deltamuskel vollens herab gelegt, so stellt man die um seinen hintern Rand herum kommenden Hautzweige des Achselnerven dar; dann trennt man den genannten Muskel oben von dem Schlüsselknochen und dem Schulterblatte und legt ihn, mit Berücksichtigung des von hinten in ihn eintretenden und um den Oberarmknochen

herum kommenden Achselnerven (*N. axillaris*) herab; hierauf werden die Zweige des Nerven zum Deltamuskel und dem kleinen runden Armmuskel dargestellt. Nun kann man den Oberschulterblattnerven (*N. suprascapularis*) zum Ober- und Untergrätenmuskel, indem man dieselben von hinten nach vorn scharf von dem Schulterblatte los trennt und aufhebt, verfolgen. Worauf, nachdem die Armbinde, unter dem mittlern Hautnerven, an der innern Seite des Oberarmes, weg genommen worden ist, der Mittelarm- und der Ellenbogennerv (*N. medianus et ulnaris*), und dann der Muskelhautnerv (*N. musculo-cutaneus*) durch den Hackenarmmuskel und zwischen dem zweiköpfigen und innern Armmuskel hindurch, so wie dessen Zweige zu diesen Muskeln, bis zur Gegend des Ellenbogenbugs, verfolgt werden. Es wird nun vollens die Haut von dem hintern Umfange des Oberarmes herab gelegt und der hinter dem dreiköpfigen Armmuskel hervor kommende obere äussere Hautnerv von dem Speichennerven eine Strecke dargestellt, und dann der Stamm des Speichennerven (*N. radialis*) durch den genannten Muskel und seine Zweige zu diesem Muskel bis zum Armbug verfolgt.

Am Unterarme verfolgt man ebenfalls, mit allmäliger Zurücklegung der Haut, die Fortsetzung der oben erwähnten Hautnerven, und zwar den mittlern Hautnerven längs der Beugefläche und dem innern Rande, den Muskelhautnerven längs dem äussern Rande, an der Beuge- und Streckefläche, und den obern äussern Hautnerven von dem Speichennerven, längs der Streckefläche des Unterarmes. Hierbei muss man an der Beuge-

fläche, gegen das untere Ende des Unterarmes, auf den durch die Flechsenbinde hervor kommenden langen Hohlhandast (*Ram. palmaris longus*) von dem Mittelarm- und den von dem Ellenbogennerven, so wie auf den an dem äussern Rande hervor tretenden Rückenhandnerven des Speichennerven (*N. cutaneus dorsalis radialis*) und den am innern Rande hervor kommenden Rückenhandnerven des Ellenbogennerven (*N. cutaneus dorsalis ulnaris*) und ihre Verbindungen mit den vorigen Nerven, aufmerksam seyn. Hierauf werden die beiden letztern Nerven in ihrer Verzweigung auf dem Rücken der Mittelhand, nachdem man über den Fingern an der Mittelhand einen sehr flachen Querschnitt gemacht hat, und dann an dem Rücken der Finger, indem man hier die Haut in der Mitte herab spaltet, als Rückenfingernerven (*Nervi digitales dorsales*) verfolgt, und hierbei sieht man, dass die Rückennerven des Daumens bis zur Haut des Nagelgliedes, die der übrigen Finger aber nur bis zur Haut des zweiten Gelenkes gehen. Nunmehr nimmt man auch die Haut der Hohlhand bis an die Finger weg, wobei man die erwähnten langen Hohlhandäste und die zwischen den Schenkeln der Hohlhandflechse hervor kommenden Hautzweige von den Ästen des Mittelarm- und des Ellenbogennerven betrachtet und darstellt.

Nachdem man nun die Unterarmbinde, an beiden Flächen des Unterarmes, unter den Hautnerven, deren Zweige zum Theil zurück gelegt werden müssen, so wie die Hohlhandflechse, weg genommen hat, so verfolgt man die Muskelnerven, wobei die Muskeln nach und nach

präpariret und aufgehoben oder zum Theil durchschnitten werden. Zieht man oben den langen Rückwärtswender nach aussen, so sieht man hier zwischen diesem und dem innern Armmuskel, den Speichennerven (*N. radialis*), welcher etwas vorgezogen wird, und es lassen sich dann seine Zweige zum genannten Muskel und dem langen äussern Speichenmuskel und seine Spaltung in den Speichenrückenhandnerv und den tiefen Muskelast leicht darstellen. Der erstere wird nun, indem man den langen Rückwärtswender aufhebt, bis zum Rücken der Hand, wo er schon dargestellt ist, verfolgt; den letztern verfolgt man, nachdem der lange und der kurze äussere Speichenmuskel, der einen Zweig von ihm erhält, aufgehoben oder in der Mitte durchschnitten und zurück gelegt worden sind, durch den kurzen Rückwärtswender, und stellt die Zweige, welche sich in diesen Muskel, den gemeinschaftlichen Finger- und den innern Handstrecker, den Knorrenmuskel, den langen Abzieher, den kurzen und langen Strecker des Daumens und den eignen Strecker des Zeigefingers verbreiten, und seine Fortsetzung als äusseren Zwischenknochennerv (*N. interosseus externus*) bis zum Handgelenke, dar. — Trennt man nun den innern Ellenbogenmuskel und zieht ihn ab, so sieht man den Ellenbogennerven (*N. ulnaris*) von dem Oberarm herab kommen, welcher, nachdem die Zweige zum genannten Muskel und dem tiefen gemeinschaftlichen Fingerbeuger dargestellt worden sind, bis zu seiner Spaltung in den Handrücken- und den Hohlhandast (*Ram. dorsalis et volaris ulnaris*) verfolgt wird; der erstere, zum Rücken der Hand und

Finger, ist schon dargestellt, und der letztere wird nun bis unter den Erbsenknochen, wo er sich in den oberflächlichen und den tiefen Hohlhandast spaltet, verfolgt; der erstere ist bis in seine Verzweigung zur Haut des innern Randes der Hohlhand, seine Verbindung mit einem Aste von dem Mittelarmnerven und seine Spaltung in Hohlhandfingernerven (*Nervi digitales volares*) für die innere Seite des vierten, und für beide Seiten des fünften Fingers, leicht darzustellen; der letztere kann erst später hin verfolgt werden. — Der Mittelarmnerv (*N. medianus*) wird nun, nachdem die Zweige zum langen Hohlhand- und dem innern Speichenmuskel und dem runden Vorwärtswender dargestellt sind, durch den letztern Muskel, und indem der oberflächliche gemeinschaftliche Fingerbeuger aufgehoben oder in der Mitte durchschnitten und zurück gelegt wird, bis zur Hohlhand verfolgt; wobei man oben, indem man ihn etwas hervor zieht, die Zweige zum genannten Beuger, den innern Zwischenknochennerv (*N. interosseus internus*), dessen Zweige zum innern Ellenbogenmuskel, den tiefen gemeinschaftlichen Fingerbeuger und den langen Daumenbeuger, und indem die beiden letztern Muskeln aus einander gezogen werden, seine Fortsetzung bis zum viereckigen Vorwärtswender darstellt. In der Hohlhand, wo sich der Mittelarmnerv unter dem eigenthümlichen Hohlhandband, das durchschnitten wird, erst in zwei und diese in mehrere Äste, die Hohlhandfingernerven (*Nervi digitales volares*) für den Daumen, den Zeige-, den Mittel- und die äussere Seite des Ringfingers spalten, sind leicht darzustellen. Hierauf

werden die Hohlhandfingernerven, indem man die Haut der Finger an der Hohlhandfläche ebenfalls in der Mitte der Länge nach spaltet, verfolgt. — Nachdem nun diese Nerven gehörig dargestellt und die Sehnen der Fingerbeuger durchschnitten und zurück gelegt worden sind, verfolgt man den tiefen Hohlhandast des Ellenbogennerven, welcher alle tiefe Muskeln der Hand mit Zweigen versieht, längs dem tiefen arteriösen Hohlhandbogen, bis zum Abzieher des Zeigefingers, wobei der Anzieher des Daumens zurück gelegt wird.

Präparation der Nerven des Ober- und des Unterleibes.

Diese Präparation der beiden Abtheilungen, welche sich vorzüglich der des Halses anschliesst, wird zweckmässig von zwei Präparanten, welche sich zum Theil unterstützen können, unternommen. Während die oberflächlichen Nerven des Oberleibes mit denen der obern Gliedmasse, wegen des Zusammenhanges und der Lage derselben, dargestellt werden, können von einem zweiten Präparanten die oberflächlichen Nerven des Unterleibes bearbeitet werden. Nachdem der gewöhnliche Längen- (*Fig.* 1. *A*), der untere Bogen- (*D*) und schiefe Hautschnitt (*E*) gemacht, und der seitliche gerade bis auf den Hüftkamm herab verlängert worden sind, wird die Haut ebenfalls, wie bei der Brust, theils von der Mitte nach aussen bis zur Gegend des äussern Randes des geraden Bauchmuskels, theils von dem Seitenschnitte nach innen, dem erstern entgegen, theils von dem Seitenschnitte nach hinten, so weit die Lage des Leichnames

es gestattet, dünn getrennt und zurück gelegt. Nun kann man zuerst die Endzweige der Bauchmuskelnerven von den Zwischenrippenästen der fünf untern Brustwirbelnerven, welche verschiedentlich in einiger Entfernung neben der weissen Bauchlinie hervor kommen, darstellen. Dann werden seitlich die zwischen den Zipfeln des äussern schiefen Bauchmuskels hervor tretenden Hautnerven des Bauches (*Nervi cutanei abdominales*) von den Zwischenrippenästen des siebenten bis eilften Brustwirbelnerven, und zwar deren grössere vordere Äste nach vorn, welche noch an jeden Zipfel des Bauchmuskels einen Zweig geben, und deren kleine hintere Äste nach hinten verfolgt; auch diese Nerven sind von kleinern Arterien und grössern dieselben bedeckenden Venen begleitet. Der Hautast, der vordere Hautnerv des Gesässes vom zwölften Brustwirbelnerven, welcher den vorigen Nerven entspricht, tritt nach vorn, nahe über dem Hüftkamme, hervor, und muss nach unten zur Haut des vordersten Theiles des Gesässes verfolgt werden. Hierauf werden, nachdem die Hautnerven zurück gelegt worden sind, die Zipfel des äussern schiefen Bauchmuskels nach und nach von den Rippen, so wie der übrige Theil von der hintern Flechse und von dem Hüftkamme und dem innern schiefen Bauchmuskel getrennt und nach innen herüber gelegt; auf ähniiche Weise verfährt man mit dem innern schiefen Bauchmuskel, wobei man aber zugleich an den Hautnerven des Bauches eindringt, bis die Muskelnerven des Bauches (*Nervi musculares abdominales*) erreicht sind, welche zugleich, an dem queren Bauchmuskel, so wie die Zweige der-

selben zum innern schiefen Bauchmuskel, und der Hüftbeckennerven (*N. ileo-hypogastricus*) vom ersten Lendennerven längs dem Hüftkamme, bis zu ihrem Eintritt in die Scheide des geraden Bauchmuskels verfolgt und dargestellt werden. Dann öffnet man die genannte Scheide, wie bei den Muskeln angegeben worden ist, hebt den geraden Bauchmuskel in die Höhe und sieht, wie die Bauchmuskelnerven in ihn eintreten; eben so hat man schon, bei der Wegnahme des erstern Muskels, auf den in dem Leistenkanale an den Samenstrang oder, beim Weibe, an das runde Mutterband tretenden Hüftleistennerven (*N. ileo-inguinalis*) und den äussern Samennerven (*N. spermaticus externus*) von dem ersten und zweiten Bauchwirbelnerven zu sehen, welche dann, der erstere zu dem Schamberge und dem Hodensack oder der äussern Schamlefze, und der letztere zum Hoden herab verfolgt werden.

An den zurück gelegten hintern Brusthautnerven (S. 246) dringt man zwischen den Rippen bis auf die Zwischenrippennerven ein und verfolgt dann, indem man die äussern Zwischenrippenmuskeln trennt, die vordern Brusthautnerven bis zum Brustknochen, und die Bauchmuskelnerven bis dahin, wo sie hinter den falschen Rippenknorpeln an den queren Bauchmuskel treten. Die Stämme dieser bisher erwähnten Nerven, die Brustwirbelnerven, so wie deren Rückenäste, werden nun aufgespart, bis die in der Brust- und Bauchhöhle befindlichen Nerven dargestellt worden sind.

Die Bauchhöhle wird auf die angegebene Weise, indem man die Bauchmuskeln, in vier Lappen getheilt, zu-

rück legt, zuerst geöffnet, dann die Brusthöhle, indem man einige Zoll von den Knorpeln die Rippen durchsägt, und die vordere Wand der Brusthöhle mit den obern Lappen der Bauchmuskeln und mit Zurücklassung des Zwerchfelles weg nimmt; worauf man die Darstellung der Nerven mit denen, welche am Halse herab kommen und schon dargestellt sind, anfängt. Der Zwerchfellnerv (*N. phrenicus*) wird längs dem Herzbeutel herab bis zum Zwerchfell und seine Verzweigung in demselben, leicht dargestellt. Worauf oben, in der Gegend der Schlüsselknochenarterie, der Lungenmagennerv (*N. pneumogastricus*), seine Herzzweige (*Rami cardiaci*), mehrere Zweige von ihm, die sich mit den Herznerven (*Nervi cardiaci*), welche von dem Stamme oder dem mittlern Halsknoten und dem untern Hals- und dem ersten Brustknoten des Gangliennerven entstehen, verbinden, und der hier rechts von ihm abgehende zurück laufende Nerv (*N. recurrens*), (der linke geht unter dem Aortenbogen von ihm ab), so wie zugleich die genannten Herznerven selbst, mit Vorsicht und Aufmerksamkeit dargestellt werden. Nun verfolgt man die Äste, welche aus der Verbindung der Herznerven und des Lungenmagennerven hervor gehen, längs der ungenannten Arterie und der Aorta, links längs der gemeinschaftlichen Carotis und Schlüsselknochenarterie, und vor und hinter dem Aortenbogen, bis zwischen diesem letztern und der Spaltung der Lungenarterie, wo sie sich von beiden Seiten her zu dem Herzgeflechte (*Plex. cardiacus*) vereinigen; alle diese Nerven können nur durch die behutsame und allmälige Wegnahme des

sie umgebenden zahlreichen Zellgewebes, der Saugaderdrüsen, der zwischen durch gehenden Gefässzweige und des obern Theiles des Herzbeutels, dargestellt werden.

Nun wendet man sich wieder zu dem Stamm der Lungenmagennerven, welchen man abwechselnd auf beiden Seiten an der Luftröhre und dem Schlund verfolgt; stellt die untern Luftröhrenzweige (*Rami tracheales inferiores*), die Zweige, welche vor die Lungengefässe treten und das vordere Lungengeflecht (*Plex. pulmonalis inferior*) bilden, dann die Äste, indem man die Lunge nach der andern Seite umlegt, welche an der hintern Fläche des Luftröhrenastes, das hintere Lungengeflecht (*Plex. pulmonalis posterior*) und seine Äste, die um den Schlund das Schlundgeflecht (*Plex. oesophagus*) bilden, bis zum Zwerchfell herab, dar; diese letztern Äste vereinigen sich unten wieder in dem Stamme, der dann durch das Schlundloch des Zwerchfelles zum Magen verfolgt wird. Hierauf wird nun die Fortsetzung des Stammes des Gangliennerven von dem untern Halsknoten, um die Wirbelarterie herum, zum ersten Brustknoten und von diesem an, indem man das Rippenfell weg nimmt, seine an jedem Rippenkopfe liegenden Brustknoten (*Ganglion thoracicum*) bis zum letzten Brustwirbel herab dargestellt; dann die sehr kleinen, von dem zweiten bis sechsten Brustknoten entstehenden und an den Rippenarterien nach innen gehenden Zweige, die von den übrigen Brustknoten entstehenden Eingeweidenerven (*Nervi splanchnici*) und der hintere obere Nierennerv (*N. renalis posterior superior*) bis an ihren Durchtritt durch das Zwerchfell, und die nach

aussen von allen Brustknoten zu dem vordern Ast oder Zwischenrippennerven der Brustwirbelnerven gehenden Verbindungsäste. Nun kann man die vom Herzgeflechte entstehenden Äste, welche an die rechte Kranzarterie des Herzens treten und das rechte Kranzgeflecht (*Plex. coronarius dexter*) und die an die linke Kranzarterie tretenden Äste, welche das linke Kranzgeflecht des Herzens bilden, so wie die Zweige der Lungengeflechte eine Strecke in die Lungen hinein verfolgen.

Die Nerven der Bauchhöhle sind verwickelter und schwerer darzustellen, als die der Brusthöhle, denn hier kann man dieselben weniger von den Stämmen aus verfolgen, so wie sie weit mehr von Gefässen und Saugaderdrüsen durchzogen sind und zahlreiche Geflechte bilden. Nachdem die Leber in die Höhe und nach hinten über gelegt worden ist, sucht man die beiden Stämme der Lungenmagennerven dicht unter dem Zwerchfelle an dem Schlunde auf, und verfolgt zuerst die Äste des linken Lungenmagennerven theils längs dem obern Bogen, theils zu dem Grund und der vordern Wand des Magens, legt dann den Magen mit dem grossen Netze nach oben zurück, und verfolgt die Äste des rechten Lungenmagennerven theils zu dem Grund des Magens, theils ihren Zusammenfluss mit Zweigen des linken Lungenmagennerven und des Solargeflechtes des Gangliensystemes, welche an der linken Kranzarterie des Magens heraus kommen, und das grosse Magengeflecht (*Plex. coronarius magnus ventriculi*) bilden, theils die Zweige, welche von diesem aus zum linken Ende der

Pforte der Leber und längs dem kleinen Bogen und zu der hintern Wand des Magens gehen. Nun sucht man sogleich von den Ästen des Sonnengeflechtes aus, welche sich mit dem rechten Lungenmagennerven verbinden, den linken Theil des Sonnengeflechtes (*Plex. solaris*), indem man die Bauchspeicheldrüse mit der Milz von dem Magen trennt und herab legt, ferner die Zweige, welche die Milzarterie als Milzgeflecht (*Plex. lienalis*) umstricken und die man bis zur Milz verfolgt, darzustellen. Hierauf geht man zum rechten Theil des Sonnengeflechtes, verfolgt die Äste an der Leberarterie, dem gemeinschaftlichen Gallengang und der Pfortader, welche das Lebergeflecht (*Plex. hepaticus*) bilden, bis zur Pforte der Leber, und stellt die Verbindung derselben mit den Ästen, welche von dem grossen Magengeflechte kommen, die von dem Lebergeflechte an den Zwölffingerdarm tretenden und an die rechte Magennetzarterie verlaufenden Zweige dar, wobei der Zwölffingerdarm mit dem Kopf der Bauchspeicheldrüse von hinten getrennt, aufgehoben und frei wird. Dann verfolgt man von der Mitte und dem untern Theile des Sonnengeflechtes, die an die obere Gekrösarterie tretenden und das obere Gekrösgeflecht (*Plex. mesentericus superior*) bildenden Äste, so wie die Zweige desselben, welche in dem Dünndarm- und Dickdarmgekröse zu dem Dünn- und Dickdarm verlaufen. Worauf nun die von beiden Seiten her aus dem untern Theile des Sonnengeflechtes entstehenden Äste, welche die Aorta längs herab als unteres Aortengeflecht (*Plex. aorticus inferior*) umgeben und auf beiden Seiten durch Verbindungs-

äste mit dem Stamme des Gangliennerven zusammen hängt, und die von diesem Geflechte an die untere Gekrösarterie tretende und das untere Gekrösgeflecht (*Plex. mesentericus inferior*) bildenden Äste, so wie die von diesem Geflechte sich zum linken Dickdarm verbreitenden Zweige, dargestellt werden. Durch die Präparation dieser Nerven werden schon die Verdauungsorgane bis auf die Leber frei und hängen nur noch an den Arterien, so dass sie hin und her gelegt werden können.

Wird nun die Leber, mit Zurücklassung des Bauchfelles, von dem Zwerchfelle bis an die untere Hohlvene getrennt, so dass auch diese herüber gelegt werden kann, wobei die untere Hohlvene entweder frei präpariret oder unter der Leber durchschnitten wird, so kann man nun die folgenden Äste des Solargeflechtes verfolgen. Man sucht nun zuerst, und so auf beiden Seiten, die aus der Brusthöhle durch das Zwerchfell tretenden Eingeweidenerven und den hintern obern Nierennerven dicht an ihrem Hervortritt, so wie den vom ersten Lendenknoten entstehenden hintern untern Nierennerven (*N. renälis posterior inferior*) auf, und verfolgt dieselben bis zu ihrem Übergange in das Solar- und Nierengeflecht; wobei man zugleich sein Augenmerk auf die aus dem seitlichen Theile der Geflechte entstehenden zarten Zweige, welche an die Nebenniere und an die Zwerchfellarterie zur untern Fläche des Zwerchfelles gehen und das Nebennieren- und Zwerchfellgeflecht (*Plex. suprarenälis et phrenicus*) bilden, haben muss, und welche, mit Zurücklegung der Nebenniere, verfolgt werden. Dann verfolgt man die grössern Äste,

welche an die Nierenarterie, das Nierengeflecht (*Plex. renalis*) bildend, treten, indem man nach und nach die Nierenkapsel, bis die Niere ganz frei wird, weg nimmt und die letztere herüber gelegt werden kann, wobei auf den von diesem Geflechte entstehenden zarten Zweig, den inneren Samennerven (*N. spermaticus*), der an die innere Samenarterie tritt und welcher mit ein auch zwei Fädchen von dem Aortengeflechte ebenfalls an diese Arterie tretend, und das innere Samengeflecht (*Plex. spermaticus internus*) bildend, Rücksicht genommen werden muss. Worauf nun der Stamm des Ganglliennerven, der zwischen dem mittlern und äussern Schenkel des Zwerchfelles aus der Brusthöhle hervor kommt, und in seinem Verlaufe bis an den Kreuzknochen in vier bis fünf Lendenknoten (*Ganglia lumbalia*) anschwillt, längs dem vordern Rande des grossen runden Lendenmuskels, so wie seine verschiedentlich grossen und kleinen, aus dem Stamme und den Knoten nach innen entstehenden Äste, rechts hinter der untern Hohlvene weg, zum untern Aortengeflechte verfolgt werden; die von den Knoten nach aussen und hinter den grossen runden Lendenmuskel tretenden und mit den vordern Ästen der Bauchwirbelnerven sich verbindenden Verbindungsäste werden für jetzt nur bis an den genannten Muskel, oder auch sogleich durch denselben, indem er nach und nach weg geschnitten wird, bis zu den vordern Ästen der Bauchwirbelnerven dargestellt, wobei aber der durch den runden Lendenmuskel kommende äussere Samennerv, der Hüftleistennerv, der vordere äussere Hautnerv des Oberschenkels, welche

sogleich bis zu ihrem Eintritt in die Bauchmuskeln verfolgt werden, müssen berücksichtiget werden. Eben so können das Lendengeflecht, der Schenkelnerv, der Hüftlochnerv und die zum viereckigen Lendenmuskel gehenden Zweige jetzt dargestellt werden.

Der Beckentheil des Gangliensystemes kann zwar noch eine Strecke in das Becken von oben herein, aber nicht ganz bis zu seinem Ende verfolgt werden, daher die Präparation dieses Theiles entweder so lange aufgeschoben wird, bis die Bauch- und Beckenwirbelnerven dargestellt sind, und wo dann auf einer Seite der ungenannte Knochen mit den weichen Theilen aus seiner Verbindung getrennt, weg genommen wird, oder es geschieht dieses vom Anfange an. Angenommen, der ungenannte Knochen der einen Seite ist weg genommen worden, so werden die Nerven im Becken in folgender Ordnung dargestellt: indem man das untere Aortengeflecht von der untern Gekrösarterie an weiter bis zur Gegend des obern Theiles des Kreuzknochens, wo es sich in das rechte und linke Beckengeflecht (*Piex. hypogastricus dexter et sinister*) spaltet, verfolgt. Dann verfolgt man zuerst das Beckengeflecht und seine Zweige, zum Mastdarme, zur Harnblase, zur Gebärmutter und zur Scheide, auf der Seite, wo der Beckenknochen weg genommen worden ist, und von diesem aus die sich mit ihm verbindenden Äste des dritten und vierten Kreuzknochennerven, und zugleich die Zweige von diesen Nerven, die zu dem genannten Beckentheile unmittelbar gehen. Nun stellt man das Beckengeflecht der andern Seite, indem man die auf der ersten Seite frei gewor-

denen Beckentheile nach dieser allmälig herüber legt, auf ähnliche Weise dar, worauf man sich zum Beckentheil des Stammes des Gangliennerven wendet, welcher in fünf Kreuzknochenknoten (*Ganglia sacralia*) anschwillt, und stellt nun von einem Knoten zum andern die aus ihnen nach aussen gehenden Verbindungsäste mit den Kreuzknochennerven, und die dünnern nach innen vor dem Kreuzknochen hin gehenden Zweige, welche sich theils mit denen der andern Seite vereinigen, theils zum Mastdarme gehen, dar. Hierbei werden zugleich die durch die vordern Kreuzknochenlöcher hervor kommenden vordern Äste der Kreuzknochennerven in dem Becken und die in diesem von ihnen abgehenden Zweige zur Harnblase, zum Mastdarm u. s. w. und zu dem Afterheber und dem Steissknochenmuskel verfolgt; das Ende oder der Steissknochentheil des Gangliennerven lässt sich erst dann verfolgen, wenn alle Beckentheile durch die bisherige Präparation frei geworden sind und sich hervor ziehen lassen. Das Beckengeflecht, welches sich in der Gegend des dritten Stückes des Kreuzknochens, an der Seite des Mastdarmes vorzüglich ausbreitet, mit vielen Zweigen der Kreuzknochennerven zusammen tritt, muss, so wie diese Verbindungszweige und die, welche sich zu den Beckentheilen verbreiten, mit der grössten Aufmerksamkeit und Geduld, wegen des zahlreichen Zellgewebes, der Saugaderdrüsen und der Gefässzweige, welche weg genommen werden müssen, verfolgt werden.

Sind auf diese Weise nun sämmtliche Nerven in der Brust- und Bauchhöhle dargestellt, so kann man die Ein-

geweide derselben bis zum Becken herab heraus nehmen; worauf man die vordern Äste der Brust- und Beckenwirbelnerven, welche schon dargestellt waren oder erst werden, bis dahin, wo der hintere Ast derselben abgeht, zurück legt, und die hintern Äste derselben verfolgt. Diese kann man nur von hinten her und von den Zweigen aus, nachdem der Leichnam gewendet worden ist, darstellen. Die Endzweige der Rückenäste der Zwischenwirbelnerven sind schon mit dem vom Schulterblatte abgeschnittenen Kappenmuskel und dem durchschnittenen breiten Rückenmuskel zurück gelegt, müssen aber immer im Auge behalten werden. Nunmehr trennt man die Flechsenscheide, worin die langen Rückenmuskeln liegen, nahe an den Dornfortsätzen los, legt sie nach aussen zurück, und stellt die Muskeln nach und nach mit den zwischen den queren Fortsätzen der Wirbel hervor kommenden und in sie eintretenden Nervenzweigen dar. Zunächst werden die durch den gemeinschaftlichen Rückgratsstrecker kommenden und schief abwärts gehenden obern Hautnerven des Gesässes (*Nervi cutanei glutaei superiores*), welches die äussern grössern Zweige des Lendenastes des ersten bis dritten Bauchwirbelnerven sind, gesehen. Bei der Präparation des äussern und innern Rückgratsstreckers hat man die äussern Äste der hintern oder Rückenäste der Brustwirbelnerven, welche zwischen den Spitzen der Querfortsätze und neben den Rippenhebern hervor treten, zu berücksichtigen. Nachdem die genannten Muskeln dargestellt und nach aussen gezogen sind, werden die äussern Äste gegen den Stamm hin, bis man die grössern innern

Äste an den Gelenkfortsätzen der Brustwirbel hervor kommen sieht, verfolgt; worauf nun der Dorn- und Halbdornmuskel des Rückens und der Halbdornmuskel des Halses und die sich nach oben an diese Muskeln anschliessenden Nackenmuskeln, mit steter Rücksicht der in sie eintretenden Zweige der innern Äste der Brustwirbelnerven, dargestellt werden; die Fortsetzung dieser Äste, welche auf dem viel getheilten Rückgratsmuskel schief nach unten, gegen die Dornfortsätze der Brustwirbel verlaufen, können nun leichter zwischen den sich an den Dornfortsätzen ansetzenden Zipfeln der Muskeln hindurch verfolgt werden. Die obern Hautnerven des Gesässes, welche dicht über dem Hüftkamme die Scheide des gemeinschaftlichen Rückgratsstreckers zum Gesäss hin durchbohren, werden rückwärts, mit Wegnahme des genannten Muskels und mit Aufmerksamkeit auf den dünnern hintern Ast des vierten und fünften Beckenwirbelnerven, bis zu der Stelle, wo sie von vorn hervor kommen, verfolgt; hier müssen die sich dicht hinter den Gelenkfortsätzen herum schlagenden und sich tief in dem viel getheilten Rückgratsmuskel verbreitenden innern Äste mit Behutsamkeit aufgesucht und verfolgt werden. Eben so die durch die hintern Kreuzknochenlöcher hervor kommenden und sich dicht auf dem Knochen nach aussen wendenden hintern Äste der Kreuzknochennerven, welche zwischen den hintern Bändern des Hüft- und Kreuzknochens hindurch gehen und sich unter dem Gesässmuskel in einen Stamm vereinigen, aus welchem die hintern Hautnerven des Gesässes entstehen.

Präparation der Nerven der untern Gliedmasse und der äussern Geschlechtstheile.

Wie aus dem Vorigen hervor geht, schliesst sich diese Präparation der vorigen genau an, indem die Bauchwirbel- und Beckenwirbelnerven, so weit sie in der Bauch- und Beckenhöhle verlaufen, schon dargestellt sind und von hier an weiter verfolgt werden müssen. Nachdem der Längenschnitt (*Fig.* 1. *d*) von dem untern schiefen Hautschnitt des Unterleibes (*E*), an der innern Seite des Oberschenkels, bis unter die Kniegegend, in den Querschnitt (*e*), flach durch die Haut gemacht, und dieselbe nach aussen und innen dünn zurück gelegt worden ist, hat man zuerst einen durch den Schenkelring hervor kommenden kleinen Hautzweig des äussern Samennerven und einen des Lendenleistennerven von dem ersten und zweiten Bauchwirbelnerven, welche sich nahe unter dem Schenkelbogen in der Haut verbreiten, und einen, auch einige kleine Hautäste des Schenkelnerven, welche oben und innen durch die Schenkelbinde hervor kommen, darzustellen. Hierauf verfolgt man den dicht unter dem vordern obern Hüftknochenstachel hervor tretenden vordern äussern Hautnerven des Oberschenkels (*N. cutaneus anterior externus femoris*) bis zur äussern Kniegegend, dann den tiefer in der Mitte des Oberschenkels die Schenkelbinde durchbohrenden vordern mittlern Hautnerven des Oberschenkels bis zum Knie herab, und endlich den weiter nach innen und noch tiefer unten durch die Schenkelbinde hervor tretenden innern Hautnerven des Oberschen-

kels bis unter dem Knie nach vorn herum; diese Nerven wird man leichter auffinden, wenn man die zurück gebliebene Fetthaut allmälig von oben nach unten weg nimmt, indem man dieselben noch vor ihrem Hervortritt durch die Schenkelbinde durchscheinen sieht, und sie dann von dieser Stelle an leicht verfolgen kann. Nunmehr legt man die Hautnerven sämmtlich zurück, nimmt die Schenkelbinde weg, und stellt den mehr nach aussen, als die Schenkelgefässe liegenden Stamm des Schenkelnerven (*N. cruralis*) dicht unter dem Schenkelbogen (Poupartsches Band) dar, von welchem aus, mit der Präparation der Muskeln, die Äste für den Schneidermuskel, den geraden und tiefen, den innern und äussern grossen Schenkelmuskel und den an der Schenkelarterie herab gehenden innern grossen Haut- oder Rosennerven (*N. saphenus internus major*) bis an die innere Seite des Knies verfolgt werden; dieser letztere Nerv tritt hinter dem untern Ende des Schneidermuskels an die Oberfläche der innern Seite des Unterschenkels. Ist unterdessen die Bauchhöhle geöffnet worden, so stellt man den Schenkelnerven, den vordern äussern Hautnerven, den Hüftlochnerven und überhaupt die Äste, welche durch und hinter den grossen runden Lendenmuskel gehen, und das Lendengeflecht durch die allmälige Wegnahme des genannten Muskels dar; oder war die Bauchhöhle schon geöffnet, so macht die Präparation mit diesen Nerven den Anfang, welches bequemer ist. Ehe nun der Leichnam gewendet wird, verfolgt man den durch den Bauchring kommenden Hüftleistennerven zum Schamberg und Hodensack oder zur äussern

Schamlefze, und den äussern Samennerven an dem Samenstrange herab.

Nachdem der Leichnam gewendet und der bogenförmige Hautschnitt (*Fig.* 2. *D*) um den After und die äussern Genitalien gemacht worden ist, so nimmt man zuerst die Haut des Gesässes dünn nach unten bis unter den Gesässmuskel weg, und verfolgt die Hautnerven des Gesässes, welche um so leichter verfolgt werden, wenn die Stämme derselben, wie im Vorigen schon angegeben, dargestellt sind. Ausserdem hat man dieselben an folgenden Punkten aufzusuchen: den vordern Hautnerven des Gesässes von dem zwölften Brustwirbelnerven über dem Hüftkamme, ungefähr in der Mitte zwischen dem erhabensten Theile des Hüftkammes und dem vordern obern Hüftknochenstachel; die obern Hautnerven, von dem ersten bis dritten Lendenwirbelnerven, gleich hinter dem erhabensten Theile des Kammes; die hintern Hautnerven, von den hintern Ästen des ersten bis dritten Kreuzknochennerven, nahe an der Adhäsion oder dem hintern Rande des grossen Gesässmuskels, in der Gegend des untern Theiles des Kreuzknochens; und die untern Hautnerven des Gesässes von dem hintern gemeinschaftlichen Hautnerven des Oberschenkels, an dem untern Rande des grossen Gesässmuskels, um welchen sich dieselben herum schlagen; hat man diese Nerven an den verschiedenen Punkten aufgesucht, so verfolgt man dieselben abwechselnd gegen einander; ausser diesen sind noch zwei kleinere Äste von dem hintern und vordern Aste des vierten und fünften Kreuzknochen- und des Steissknochennerven, welche

durch den untersten Theil des grossen Gesässmuskels nahe an dem Steissknochen hervor kommen, zu berücksichtigen. Nachdem diese Hautnerven zurück gelegt worden sind, schneidet man den grossen Gesässmuskel nahe an seinem Ursprunge, mit Schonung und Verfolgung der hintern Hautnerven, durch, und legt ihn allmälig von oben und hinten, nach aussen und unten zurück, wobei man den in den obern Theil desselben tretenden Zweig des obern Gesässnerven, den unter dem birnförmigen Muskel aus dem Hüftgeflechte entstehenden, sich vorzüglich in ihn verbreitenden, untern Gesässnerven (*N. glutaeus inferior*) und die aus dem gemeinschaftlichen Hautnerven des Oberschenkels entspringenden untern Hautnerven des Gesässes, und den einen oder doppelten obern Hautzweig des Oberschenkels, welcher sich unter dem Sitzhöcker nach innen zum Mittelfleische und dem Hodensacke oder der Schamlefze herum schlagen, welche dicht an der innern Fläche des Muskels herab gehen, zu beachten und darzustellen hat. Nun kann man zuerst die hintern Hautnerven des Gesässes und die, welche zur Haut über dem Steissknochen gehen, rückwärts, indem der kleinste zurück gebliebene innere Theil des Gesässmuskels aufgehoben und gänzlich entfernt wird, bis zu ihren Stämmen hin und diese zu ihren Wurzeln, den hintern Ästen der Kreuzknochennerven, verfolgen. Dann stellt man den über dem birnförmigen Muskel hervor tretenden obern Gesässnerven (*N. glutaeus superior*) dar und verfolgt ihn bis zum Schenkelbindenspanner, indem man den mittlern Gesässmuskel von oben nach unten allmälig trennt, und dabei

die in denselben und in den kleinen Gesässmuskel tretenden Zweige beachtet, worauf man den birnförmigen Muskel nahe an seiner Sehne durchschneidet und zurück legt, die in denselben eintretenden Nervenzweige und dann das Hüftgeflecht (*Plex. ischiadicus*) und die aus diesem entstehenden Nerven darstellt. Der untere Gesässnerv und der gemeinschaftliche Hautnerv des Oberschenkels sind schon frei; der Anfangstheil des Hüftnerven (*N. ischiadicus*), das von den Ästen des Hüftgeflechtes und dem aus dem Becken hervor kommenden vierten Kreuzknochennerven gebildete Schamgeflechte (*Plex. pudendalis*), der zu den Rollmuskeln und der zum innern Hüftlochmuskel gehende Ast des Hüftgeflechtes, sind hier leicht darzustellen; worauf der aus dem Schamgeflechte enstehende gemeinschaftliche Schamnerv (*N. pudendus communis*) und der untere Mastdarmnerv (*N. haemorrhoidalis inferior*) bis zwischen dem Knorren- und dem Stachelkreuzknochenbande, und dann, nachdem die Haut der After- und der Dammgegend nach innen dünn zurück gelegt und dieselben da, wo sie zwischen den Bändern hervor kommen, aufgesucht worden sind, durch das sich in dem untern Beckenraume befindliche dicke Fettpolster zum After, dem Damm und dem Hodensack oder den Schamlefzen, so wie zu den Muskeln des Afters, des Dammes und der Geschlechtstheile verfolgt werden. Ist der untere Ast des gemeinschaftlichen Schamnerven oder der oberflächliche Schamnerv, welcher sich zu den genannten Theilen verbreitet, dargestellt, dann lässt sich der dicht an der seitlichen Beckenwand

verlaufende tiefe oder obere Schamnerv oder Ruthennerv (*N. penis*), beim Weibe Kitzlernerv (*N. clitoridis*), bis unter die Schamknochenvereinigung, und dann von hier auf dem Rücken der Ruthe, mit allmäliger Zurücklegung der Haut (oder man kann auch diese in der Mitte spalten), bis zur Eichel verfolgen.

Nunmehr wendet man sich wieder zu den hinteren Nerven des Oberschenkels; indem die Haut von vorn und innen her dünn und gänzlich weg genommen wird, lässt sich der oben schon frei gewordene gemeinschaftliche hintere Hautnerv des Oberschenkels bis zur Kniekehle, oft bis unter die Wade verfolgen. Hierauf wird nach der Wegnahme der Schenkelbinde, der Hüftnerv (*N. ischiadicus*) und dessen Äste zu dem zweiköpfigen, dem halbsehnigen und halbhäutigen Schenkelmuskel, diese Muskeln selbst, und die Spaltung des Nerven in den äussern und innern Kniekehlnerv (*N. poplitaeus externus et internus*) dargestellt; dann der erstere längs dem zweiköpfigen Schenkelmuskel bis an den Kopf des Wadenknochens, wobei man den von ihm ab gehenden äusseren und zuweilen noch den mittleren Hautnerven des Unterschenkels zu beachten hat; worauf der letztere, welcher längs dem Kniekehlgefässe verläuft, der von ihm ab gehende lange Hautnerv des Oberschenkels, so wie die von ihm zu den Wadenmuskeln gehenden Äste in der Kniekehle, durch die Wegnahme des hier zahlreichen Fettes, bis zur Wade hin verfolgt wird. — Nachdem der Leichnam wieder gewendet worden ist, wird der lange Anzieher des Oberschenkels dicht am Becken

abgeschnitten und mit Aufmerksamkeit auf den in ihn eintretenden Zweig des vorderen Astes des aus dem Hüftloche hervor tretenden Hüftlochnerven zurück gelegt, worauf die übrigen Zweige dieses Astes zu dem kurzen Schenkelanzieher und dem schlanken Schenkelmuskel, so wie seine Verbindung mit dem inneren Hautnerven des Schenkels, dargestellt werden. Nun wird der kurze Schenkelanzieher am Becken abgeschnitten und zurück gelegt, so sieht man den hinteren Ast des Hüftlochnervs in den grossen Schenkelanzieher sich verbreiten. Geht man nun an diesen Ästen zum Stamme bis in das Hüftloch herauf, so wird der zu dem äusseren Hüftlochmuskel gehende Zweig sichtbar.

An dem Unterschenkel hat man vorzüglich die Fortsetzungen der Äste des Hüftnerven und den Rosennerven zu bearbeiten. Hier wird der Längenschnitt des Oberschenkels (*Fig.* 1. *d.*) an der inneren Seite bis zum inneren Rande des Fusses verlängert, und dann ein Hautschnitt längs dem inneren Rande, hinter den Zehen weg, zum äusseren Rande, und an diesem bis zur Ferse und dem inneren Rande des Fusses herum gemacht, so dass die Haut des Hohlfusses ganz abgegränzt wird. Nachdem die Haut dünn, von innen nach vorn und hinten, so weit als nothwendig ist, um den grossen inneren Haut- oder Rosennerven (*N. saphenus internus major*) darzustellen, zurück gelegt worden ist, wird derselbe bis zum inneren Rande des Fusses in der Richtung der grossen Rosenvene verfolgt. Nunmehr legt man die Haut von dem vorderen Umfange des Unterschenkels und dem Rücken des Fusses nach aussen zu-

rück, und man sieht an dem ersteren den durch die Unterschenkelbinde hervor kommenden oberflächlichen Wadenknochennerven (*N. peroneus superficialis*), dessen Äste dann zum Rücken des Fusses und zu den Zehen, an welchen dieselben als Rückenzehennerven (*N. digitales dorsales*) enden, verfolgt werden. Zugleich stellt man den, unter dem kurzen Strecker der grossen Zehe hervor tretenden, und zwischen dem ersten und zweiten Mittelfussknochen zur grossen und zweiten Zehe verlaufenden, Endast des tiefen Wadenknochennerven, so wie den am äusseren Rande des Fussrückens verlaufenden und unter dem äusseren Knöchel hervor kommenden äusseren Fussrückennerven (*N. cutaneus dorsi pedis externus*), welcher von dem äusseren und langen Hautnerven des Unterschenkels gebildet wird, dar. — Nunmehr nimmt man die Haut von dem hinteren Umfange des Unterschenkels gänzlich weg, und verfolgt den von dem äusseren Kniekehlnerven entstehenden äusseren Hautnerven (*N. cutaneus externus cruris s. Ram. communicans fibularis*) längs dem äusseren Rande des Unterschenkels; dann den entweder von diesem oder von dem inneren Kniekehlnerven entstehenden mittleren Hautnerven des Unterschenkels, der auch zuweilen die Fortsetzung des gemeinschaftlichen hintern Hautnerven des Oberschenkels ist; hierauf wird der von dem inneren Kniekehlnerven entstehende lange Hautnerv des Unterschenkels und des Fusses (*N. cutaneus longus cruris et pedis s. Ram. communicans tibialis*), indem die Unterschenkelbinde in der Mitte über der Wade herab gespalten

wird, bis zu seiner Vereinigung mit dem äusseren Hautnerven des Unterschenkels, woraus der äussere Hautnerv des Fussrückens entsteht, und dann weiter zum Fusse verfolgt.

Nachdem die Unterschenkelbinde unter den bisher erwähnten Nerven und an dem ganzen Umfange, wobei man in der Gegend unter dem inneren Knöchel die Hautzweige für die Ferse von dem Schienknochennerven schonen muss, weg genommen hat, verfolgt man den Wadenknochennerven (*N. peroneus s. fibularis*), die Fortsetzung des äussern Kniekehlnerven, welcher sich gleich am Kopfe des Wadenknochens in den oberflächlichen und den tiefen Wadenknochennerven spaltet; den ersteren durch den Kopf des langen und von dem kurzen Wadenknochenmuskel herab, den letzteren ebenfalls durch den Kopf des langen Wadenknochenmuskels und des langen, gemeinschaftlichen Zehenstreckers, dann zwischen diesem und dem vorderen Schienknochenmuskel, längs der vorderen Schienknochenarterie, bis zum Fussgelenke herab; hier spaltet er sich in zwei Äste, der innere geht in gerader Richtung nach vorn und ist der, welcher schon erwähnt worden ist; der äussere wendet sich unter dem kurzen Strecker der grossen Zehe und dem kurzen, gemeinschaftlichen Zehenstrecker, worin er sich verliert und verfolgt wird, wenn man diese Muskeln vorn durchschneidet und zurück legt. — Nun verfolgt man den Schienknochennerven (*N. tibialis*), die Fortsetzung des inneren Kniekehlnerven; nachdem die Äste zu den Zwillingsmuskeln, dem dicken Sohlen- und dem dünnen Sohlenmuskel vollens

dargestellt sind, werden diese Muskeln oben abgeschnitten und zurück gelegt, und der genannte Nerv und dessen Äste zu dem Kniekehl- und dem hinteren Schienknochenmuskel, dem gemeinschaftlichen, langen Zehenbeuger und dem langen Beuger der grossen Zehe, und unten die Hautäste zu der Haut der Ferse verfolgt. Dann wird die Haut des Hohlfusses, mit Zurücklassung der sehr dicken Fetthaut, bis an die Zehen weg genommen und die der Zehen in der Mitte längs hin zur Spitze gespalten, und hierauf die Hautäste der Ferse, welche sich um die Ferse herum verzweigen, und die weiter nach vorn durch die Hohlfussflechse hervor kommenden Hautzweige dargestellt. Nunmehr nimmt man die Hohlfussflechse weg, präparirt an der Oberfläche die Muskeln, und stellt zuerst die Spaltung des Schienknochennerven in den inneren und äusseren Hohlfuss- oder Sohlennerven (*N. plantaris internus et externus*) und die Zweige von dem ersteren zum Abzieher der grossen Zehe, dar; der erstere wird, nachdem der genannte Muskel an dem Fersenknochen abgeschnitten und zurück gelegt worden ist, leicht in seiner Verzweigung zu den Hohlfusszehennerven (*N. digitales plantares*), welche zu den drei ersten und zu der innern Seite der vierten Zehe und über die Sehnen der Zehenbeuger hin verlaufen, verfolgt. Dann verfolgt man den äusseren Sohlennerven, indem man den kurzen gemeinschaftlichen Zehenbeuger von dem Fersenknochen trennt und beim Zurücklegen die in ihn eintretenden Zweige beachtet, gegen den äusseren Fussrand hin, wo er sich in drei Äste theilt; wovon der eine sich zur

Haut, dem Abzieher und kurzen Beuger der kleinen Zehe verbreitet und an dieser als äusserer Hohlfusszehennerv endet; der andere geht, indem er sich spaltet, zur äusseren Seite der vierten und zur inneren Seite der fünften Zehe; und der dritte oder tiefe Ast tritt über die Sehnen der Zehenbeuger und die Spulmuskeln, welche durchschnitten und zurück gelegt werden, und wird dann längs dem tiefen arteriösen Hohlfussbogen zu den tiefen Hohlfussmuskeln verfolgt.

Präparation der verschiedenen Gewebe.

Hier ist nicht die Rede von der Darstellung der chemischen Bestandtheile des Körpers, welche durch ihre verschiedenen Mischungsverhältnisse die Gewebe (*Textus*) bilden, und welche aus der allgemeinen chemischen Anatomie und Physiologie bekannt sein müssen; sondern von den wahrnehmbaren und mit dem Messer oder sonst leichten Hilfsmitteln leicht darstellbaren Geweben oder Gebilden, welche sich durch ihre Eigenschaften wesentlich von einander unterscheiden, als eigene Arten erscheinen und in verschiedenen Gegenden des Organismus vorkommen.

Die entfernten und näheren chemischen Bestandtheile des menschlichen Körpers, als Sauerstoff, Wasserstoff, Stickstoff u. s. w., thierischer Riechstoff, Eiweissstoff, Faserstoff, Gallerte u. s. w., gehen unter einander sehr verschiedene oder zusammengesetzte Verbindungen ein und treten in verschiedenen Verhältnissen zur Bildung der festen und flüssigen Theile zusammen. Sie bilden zunächst die entfernten oder

einfachsten Formbestandtheile, die Kügelchen und die gerinnende oder gestaltbare Flüssigkeit, welche entweder beide gemeinschaftlich oder auch letztere für sich zu zwei Hauptformen der festen Theile: den Fasern und Blättchen, als den nähern Formbestandtheilen zusammen treten, und welche sowohl in Hinsicht auf ihre innere als äussere Form bedeutende Verschiedenheiten darbieten. Sie erhalten in Beziehung auf ihre Form den Namen Systeme, heissen in Beziehung auf ihre Struktur: Gewebe, und in Beziehung auf ihre Thätigkeit: Organe.

Man nimmt so viel Gewebe oder Systeme an, als diese sich durch ihre Eigenschaften von einander unterscheiden und nicht auf einander zurück führen lassen; jedoch kommen hierin die Anatomen nicht überein. Meckel nimmt vorzüglich 10 verschiedene Systeme an: 1) das Schleim- oder Zellsystem; 2) das Gefässsystem; 3) das Nervensystem; 4) das Knochensystem; 5) das Knorpelsystem; 6) das Faserknorpelsystem; 7) das Faser- oder Sehnensystem; 8) das Muskelsystem; 9) das seröse System und 10) das Hautsystem, und bringt das Drüsensystem als eine eilfte Abtheilung nach. Andere nehmen mehrere Arten von Geweben an, z. B. Bischat 21, v. Walther 13, und zwar solche, welche sich aus dem Zellgewebe nach entgegen gesetzten Seiten in zwei Reihen entwickeln; Mayer 8, mit mehreren Unterabtheilungen; Rudolphi nimmt einfache und zusammen gesetztere an; zu den erstern gehören: 1) das Zellgewebe; 2) das Horngewebe; 3) das Knorpelgewebe; 4) das

Knochengewebe; 5) die Sehnenfaser; 6) die Gefässfaser; 7) die Muskelfaser; 8) die Nervenfaser. Die zusammen gesetzten sind: 1) die Gefässe; 2) die Häute; 3) die Drüsen; 4) die Eingeweide. Heisinger nimmt 11; M. J. Weber 7, welche in Abtheilungen und diese wieder in Glieder oder Unterabtheilungen zerfallen; E. H. Weber 16 Gewebe an. Alle Gewebe aber, die mehr oder weniger angenommenen, lassen sich auf die von Meckel angenommenen 10 Systeme zurück führen, welche wir hier in der Darstellung verfolgen wollen. Bischat, Meckel und Andere nehmen das Zell-, Gefäss- und Nervensystem als die drei allgemeinen, durch den ganzen Körper verbreiteten Systeme an, welche mehr oder weniger zur Bildung und Grundlage aller übrigen Systeme beitragen und ein zusammen hängendes Ganzes bilden. Das Zellsystem ist das ausgebreitetste und erscheint früher als alle übrigen, daher es das Muttersystem aller Organe genannt wird; das Nervensystem ist unter diesen dreien das am wenigsten verbreitete.

Präparation des Zell- oder Schleimgewebes.

Das Schleim- oder Zellgewebe (*Tela s. Textus mucosus s. cellulosus*), welches zunächst aus den einfachsten Formbestandtheilen, der gerinnbaren Flüssigkeit im geronnenen Zustande, besteht, erscheint als ein weiches, sehr dehnbares, durchsichtiges, grauweissliches, zusammen hängendes Gewebe, welches entweder mit einem dunstartigen Serum oder Fett durchdrungen ist, und sich als äusseres Gewebe zwischen den grösseren Theilen und als inneres zwischen den Theilchen der grössern

befindet, und in welchen die grössern und kleinsten Gefässe und Nerven zn den Theilen gelangen. Es umhüllt alle Organe, mit Ausnahme des Horngewebes, und füllt alle Lücken zwischen den benachbarten Organen aus; es findet sich selbst zwischen den Fasern und Röhren, woraus verschiedene Theile bestehen, die es umgibt und zu einem ganzen Organ verbindet; eben so bildet es die Grundlage nicht nur aller regelmässigen, sondern auch aller regelwidrigen Gebilde und erscheint in verschiedenen Formen.

Trennt man zwei Muskeln oder andere Theile, zwischen welchen sich ein freies Zellgewebe befindet, etwas von einander, und dehnt dieselben und dadurch das Zellgewebe allmälig und immer mehr und mehr aus, so zieht sich das letztere in Fäden; wird die Zerrung nachgelassen, so verkürzen sich die Fäden wieder und treten endlich zu einer ununterbrochen zusammen hängenden Substanz zusammen. Nur bei dem mehrmaligen Ziehen und Zerren, wo oft durch Zufall Luft eindringt, erhält dasselbe Zellen von verschiedener Gestalt und Grösse. Bringt man ein Stückchen reines und frisches Zellgewebe unter das Vergrösserungsglas, so zeigen sich Kügelchen, welche die Blutkügelchen an Grösse übertreffen. Setzt man eine grössere Quantität desselben der Fäulniss in Wasser (*Maceration*) aus, so geht es endlich in Gallerte über; oder kocht man dasselbe in Wasser, so gerinnt es zuerst, wird fest und dann wieder erweicht, und geht ebenfalls in Gallerte über.

Ausserdem findet man noch in dem Zellgewebe eigene Fasern, welche sich nicht in Gallerte auflösen

lassen und mit dem Namen contractiles Gewebe belegt werden.

Das Serum, welches sich in verschiedenen Quantitäten, vorzüglich in der Wassersucht vorfindet, wird durch das Gesicht und Gefühl von selbst wahrgenommen.

Das Fett, welches gelblich und weniger flüssig als das Serum, und an einzelnen Stellen mehr oder weniger flüssig und häufig ist, findet sich in verschiedentlich gestalteten Klümpchen, die wieder aus rundlichen, regelmässigen, bald locker, bald dichter an einander stehenden Bläschen, welche ein Schleimgewebe umgibt, zusammen gesetzt sind. Öffnet man daher das jedes Bläschen umgebende Schleimgewebe, so fliesst das Fett entweder aus oder es lässt sich heraus nehmen. Bringt man die kleinen rundlichen Bläschen des Fettes unter das Mikroskop, so sind sie bei Anwendung mässiger Vergrösserung kugelrund, bei stärkerer Vergrösserung aber oval. Übrigens zeichnet sich das Fett bei chemischer Zerlegung durch seinen geringen Stickstoffgehalt aus.

Präparation des Gefässgewebes.

Das Gefässsystem (*Systema vasorum*) besteht aus hohlen, biegsamen, vielfach verzweigten und aus verschiedenen Häuten zusammen gesetzten Kanälen, in welchen eigenthümliche, in dem Körper selbst erzeugte Flüssigkeiten zirkuliren, welche zu und von allen Organen geführt werden. Es sind entweder Blutgefässe (*Vasa sanguifera*) oder Lymphgefässe (*Vasa lymphatica*); die erstern, welche schon gebildetes Blut führen, zerfallen wieder in Puls- und Schlagadern

(*Arteriae*), welche das Blut von dem Herzen, als dem gemeinschaftlichen Mittelpunkte des Gefässsystemes, zu allen Organen hin führen und sich durch ihre pulsirende Eigenschaft vorzüglich auszeichnen; und in Blutadern (*Venae*), welche das Blut zum Herzen wieder zurück führen. Die Lymph- oder Saugadern führen kein Blut, sondern das Produkt der Verdauung, den Chylus, und das Residuum des Ernährungsprozesses, die Lymphe zum Venensystem, von welchem das Saugadersystem als Anhang erscheint. Die Ausführungsgänge (*Ductus excretorii*), welche die in den verschiedenen Organen aus dem Blute abgesonderten Stoffe abführen, gehören wesentlich zu den Organen, von welchen sie kommen. Die drei Arten, welche das Gefässsystem bilden, bieten zwar Eigenthümlichkeiten in ihrem Baue dar, wodurch sie sich von einander unterscheiden, haben aber doch auch gewisse gemeinschaftliche Merkmale, wodurch sie als Theile eines und desselben Systemes erkannt werden. Sie bestehen vorzüglich aus drei Häuten: der Zell-, der Faser- und der innern Haut, welche durch zartes inneres Schleimgewebe verbunden werden. Die Grundlage aller Gefässe ist das Zellgewebe, welches zunächst um dieselben einen dichten, nach innen festern Cylinder, die Zellhaut bildet, worauf, aber nur an den Arterien erkennbar, die Faserhaut und dann die dünne, glatte, innere Haut folgt.

Zur Untersuchung der Textur der Arterien wähle man ein Stück Aorta, oder dieselbe in Verbindung mit dem Herzen; nachdem ein Stück der Aorta heraus geschnitten und gehörig abgespült worden ist, kann man

dasselbe mit geölter Baumwolle ausstopfen und von dem umgebenden Zellgewebe reinigen, worauf man nach der Länge des Gefässes einen Schnitt durch die Zellhaut (*Tunica cellulosa s. externa*) macht und dieselbe nach beiden Seiten los präparirt. In der nun folgenden dicken, der Quere nach gefaserten, eigenen oder Faserhaut, auch Gefässmuskelhaut (*Tunica fibrosa s. muscularis*), wird in derselben Richtung allmälig ein Längenschnitt bis zur innern Haut durch gemacht und dieselbe ebenfalls nach den Seiten los getrennt; wegen ihrer Dicke lässt sich dieselbe leicht in mehrere Schichten theilen. Worauf die innere Haut (*Tunica interna*) vollens durchschnitten wird, um ihre innere glatte Fläche zu sehen. Auch kann man ein Stück Aorta oder sonst einer beliebigen Arterie sogleich der Länge nach aufschneiden, und, nachdem es gereinigt worden ist, auf ein weiches Bret (von Lindenholz) ausbreiten und mit Nadeln befestigen, und dann auf die angegebene Weise die verschiedenen Häute darstellen.

Zur Untersuchung der Textur der Venen kann man ein Stück der obern oder der untern Hohlvene und eine Hautvene der Gliedmassen wählen; bei den erstern, nachdem dieselben entweder ausgestopft oder sogleich der Länge nach aufgeschnitten und auf ein Bret ausgebreitet befestiget worden sind, wird man die hier dünnere Zellhaut leicht von der aus Längenfasern bestehenden, auch dünnern Faserhaut los präpariren können; dagegen lässt sich diese letztere von der innern Haut weit schwerer als bei den Arterien los trennen. An den übrigen Venen scheint die Faserhaut zu fehlen, wenigstens

ist dieselbe so dünn, dass sie sich nicht darstellen lässt; dagegen kann man, wenn man eine Armvene heraus nimmt, dieselbe aufschneidet und auf ein weiches Brett oder eine Wachstafel ausgebreitet befestiget, die parigen Klappen, welche die innere Haut bildet, wahrnehmen.

Die Saugadern, welche mit ihren Saugaderdrüsen ein System bilden, bestehen aus noch zartern Häuten, und die Faserhaut ist auch selbst an dem Hauptstamme, dem Milchbrustgange (*Ductus thoracicus*), nicht zu erkennen; wenn man diesen mit der linken innern Drossel- und Schlüsselknochenvene heraus nimmt, dieselben von vorn der Länge nach aufschneidet und auf ein Brett oder eine Wachstafel ausgebreitet befestiget, so sieht man die verschiedenen Klappen in dem Saugaderstamme, so wie die vor dem Ausgange desselben; dann kann man auch ausserhalb und unter Wasser die Zellhaut und die innere Haut zu trennen suchen. Hierauf suche man unter der Haut, z.B. am Oberschenkel, welche dünn zurück gelegt werden muss, einige Saugadern auf, und verfolge diese bis zu und von ihren Drüsen, trenne dieselben in ihrer Vereinigung heraus, und nachdem sie rein dargestellt sind, kann man theils die Saugadern spalten, theils die Saugaderdrüsen der Länge und der Quere nach durchschneiden und betrachten. Die eigentliche Struktur der Drüsen, welche aus Verschlingungen von Saugadern, aus Blutgefässen und einem eigenthümlichen Zellgewebe bestehen, kann man nur an fein injicirten Drüsen deutlich wahrnehmen.

Die feinsten Zweige der Blutgefässe, welche den Namen Haargefässe (*Vasa capillaria*) erhalten, und

wozu die letzten Endigungen der Arterien und die feinen Anfänge der Venen gerechnet werden, und aus welchen die aushauchenden und absondernden Gefässe entstehen, so wie die Gefässe der Gefässe (*Vasa vasorum*), sind nur durch feine Injectionen deutlich zu erkennen.

Präparation des Nervengewebes.

Das Nervensystem besteht, wie bekannt, im Allgemeinen aus dem Centraltheile, dem Gehirne und dem Rückenmarke, und aus dem peripherischen Theile, den Nerven; auch wird es in das Cerebralsystem und das Gangliensystem eingetheilt; in allen ist die faserige Struktur die vorherrschende. Die letztern oder einfachen Formbestandtheile sind die Kügelchen und eine halbflüssige Substanz, welche im ganzen Nervensysteme zu Fasern zusammen treten und meistens in der Längenrichtung verlaufen, und in den Nerven am deutlichsten sind. Wenn auch das Gehirn und Rückenmark auf den ersten Anblick grössten Theils als eine weiche, breiähnliche, homogene Masse erscheint, so ist in beiden die faserige Struktur nicht zu verkennen, indem man an frischen und festen Gehirnen, ohne mechanische und chemische Hilfsmittel, an manchen Stellen, wie am verlängerten Mark, den Hirnschenkeln, dem Hirnknoten u. s. w. dieselbe wahrnimmt; vorzüglich wenn man, nachdem die Gefässhaut herab gezogen worden ist, von den Schenkeln aus das Gehirn abstreicht; aber ganz deutlich wird diese Struktur wahrgenommen, wenn zuvor das Gehirn und Rückenmark in Alkohol gelegen und einen gewissen Grad von Festigkeit erhalten hat.

Die Nerven bestehen aus einer Menge dem blossen Auge schon sichtbarer Bündel, die aus kleineren Strängen, und diese wieder aus feinen Fäden zusammen gesetzt sind. Jede Nervenfaser besteht aus dem Marke und einer eigenen, aus Schleimgewebe gebildeten Scheide oder Röhre, der Nervenhülle (*Neurilema*), worin das Mark abgesondert wird und mit der Gefässhaut des Gehirnes zusammen hängt; worauf der ganze Nerv mit einer gemeinschaftlichen, aus Schleimgewebe gebildeten Nervenscheide umgeben wird, und als eine sich nach innen faltende und jede Nervenfaser umgebende Scheide anzusehen ist. Ausserdem hat die äussere Fläche der Nerven ein gebändertes, wellen- oder spiralförmiges Ansehn, welches von den schlaffen Hüllen der Nerven herrührt und verschwindet, wenn diese weg genommen werden, oder auch durch die Einwirkung des Weingeistes.

Um die gewöhnliche Struktur der Nerven darzustellen, nimmt man gewöhnlich ein Stück von einem grössern Nerven, z. B. dem Hüft-, dem Mittelarmnerven u. s. w., oder auch ein ganzes Geflecht, z. B. das Arm-, Lenden- oder Hüftgeflechte, und trennt, nachdem man es heraus genommen, gehörig abgewaschen, auch in etwas maceriren lassen und auf ein Präparirbret gelegt und befestigt hatte, zuerst das äussere lockere Zellgewebe ab; dann verfolgt man das sich zwischen die Nervenfäden schlagende innere Zellgewebe, indem man dabei die einzelnen Fäden so viel als möglich aus einander legt, ohne jedoch dieselben und ihre markigen Verbindungen zu zerschneiden; dann wird man sehen, wie diese Fäden neben einander liegende und zusammen gefügte

markige Bündel bilden, und dass sie nicht bloss durch inneres Zellgewebe, sondern auch durch markige Vereinigung gleichsam verkettet und verflochten sind. Zur Untersuchung der Nervenknoten (*Ganglia*) wähle man zuerst den Gasserschen Knoten des Drillingsnerven, welchen man aus seiner Lage heraus nimmt, und nachdem er einige Tage gewässert hat, nehme man das Zellgewebe auf das Genaueste weg, so wird man in ihm die Verflechtung der Nervenfäden ziemlich weit herein darstellen können, worauf man auch andere Ganglien untersucht.

Eben so kann man Nervenstücke, Geflechte und Ganglien in verdünnte Salpetersäure von 1,127 spezifischem Gewichte legen, wodurch sich die Hüllen (*Neurilem*) bei einer Wärme von 13° R. auflösen und die Markfäden verhärten, sich die Hüllen leicht abspülen und mit dem Messer von den einzelnen Nervenfäden abstreichen lassen, wobei dieselben immer mehr und mehr aus einander gelegt werden; vorzüglich lassen sich durch diese Bearbeitung die Geflechte gut darstellen. Legt man Nerven in verdünnte Kaliauflösung (Seifensiederlauge), so wird nach und nach das Nervenmark flüssig und lässt sich aus den Hüllen heraus drücken, so dass sich diese als lauter hohle Röhrchen darstellen, die mit Quecksilber angefüllt werden können.

In dem Gehirne liegen Fasern frei und die neurilematischen Röhrchen fehlen ganz; dagegen im Rückenmarke, wenn dasselbe mit Salpetersäure und der Kaliauflösung behandelt wird, werden dieselben wie bei den

Nerven bemerkt, nur ist die Faserung nicht so deutlich und die Festigkeit der Röhrchen weit geringer.

Präparation des Knochengewebes.

Die Knochen, welche sich von allen übrigen zusammen gesetzten Theilen durch einen höhern Grad von Festigkeit und Härte, welche zugleich in ihrer Mischung begründet ist, unterscheiden, enthalten unter allen organischen Theilen die grösste Menge phosphorsauren Kalk, und bestehen im Allgemeinen vorzüglich aus einer eigenthümlichen, thierischen weichen und einer harten festen Substanz; die erstere ist vorzüglich Gallerte und die letztere phosphorsaurer Kalk (Knochenerde). Wenn man einen gut gereinigten und ausgewässerten Knochen in verdünnte Salzsäure (1 Th. Salzsäure und 12 Th. Wasser) und ein verschlossenes Gefäss legt, und ihn, nachdem die Temperatur ist, längere oder kürzere Zeit, unter dann und wann Zugiessen frischer Salzsäure liegen lässt, so wird sich der phosphorsaure Kalk auflösen und die weiche Grundlage, welche die Form des Knochens beibehält, zurück bleiben. Diese wird dann heraus genommen, einige Tage in frisches Wasser gelegt, im Schatten etwas getrocknet und dann in Terpentinspiritus gestellt, wodurch dieselbe durchsichtig wird; setzt man aber die Maceration in der Säure fort, so verwandelt sie sich in eine Art Schleim. Kocht man den Knochen so lange in Wasser, bis alle Gallerte aufgelöst ist, so lässt sich der Faserstoff los reissen und der phosphorsaure Kalk bleibt als eine spröde Masse zurück.

In Hinsicht auf ihre Textur bestehen die Knochen aus einem faserig zelligen Gewebe, welches am äussern Umfange weit weniger als im Innern derselben bemerkt wird. Nur in der frühesten Periode der Knochenbildung sieht man auch an dem äussern Umfange die faserige Struktur. Nimmt man daher Knochen von Embryonen und lässt sie hinlänglich maceriren, bis die Knochenhaut sich leicht herab ziehen oder trennen lässt, so wird man diese Textur auch am äussern wahrnehmen. Zur Untersuchung der Struktur der vollkommenen Knochen wähle man einen langen Knochen, z. B. Schenkel- oder Armknochen, welchen man, nachdem die Knochenhaut betrachtet worden ist, der Länge nach durchsägt, dann das Knochenmark und die Markhaut betrachtet, und um letztere deutlicher zu sehen, steckt man das eine Segment eine kurze Zeit in kochendes Wasser und entfernt dann das Knochenmark. Auch kann man einen zersägten Knochen so lange maceriren lassen, bis alles Mark und Fett aus demselben heraus gezogen ist, worauf er getrocknet und gebleicht wird. Auf kürzerm Wege lässt sich das Gewebe darstellen, wenn man die Segmente eine oder zwei Stunden lang in Potaschenauflösung und dann in reinem Wasser kocht, und hierauf das Mark, was nicht heraus gekocht ist, mit Wasser und einem Pinsel heraus wäscht und trocknet, so wird sich vorzüglich das innere netzförmige Gewebe deutlich darstellen. Knochen von Embryonen und jungen Subjecten, welche noch nicht ganz ausgebildet sind, lässt man so lange im Wasser (welches immer über stehen muss) maceriren, bis die Beinhaut mit Leichtigkeit herab geht, worauf sie

einige Tage in reines Wasser gelegt und dann getrocknet werden, und man wird die Verknöcherungspunkte und die Ansätze (Epiphysen) derselben deutlich sehen.

Indem die Knochen ursprünglich schleimig, dann knorpelig sind und manche Erhabenheiten fehlen, so haben sie sowohl in Beziehung auf Form als auf Mischung mehrere verschiedene Bildungsstufen zu durchlaufen, so wie sie von dem Punkte ihrer höchsten Vollendung an wieder abwärts gleichfalls mehrere Veränderungen erleiden, daher die Untersuchungen derselben aus allen Altern geschehen müssen.

Wenn man junge Thiere mit Färberröthe füttert, so sieht man aus der Färbung der Knochen, dass die Bildung derselben von Innen nach Aussen und von der Mitte gegen die getrennten Enden geht. Gibt man den Thieren abwechselnd die Färberröthe, so erzeugen sich abwechselnd rothe und weisse Schichten oder Lagen im Knochen.

Präparation des Knorpelgewebes.

Die wahren und bleibenden Knorpel (*Cartilagines permanentes*), welche feste, harte, glatte, aber sehr elastische, weissliche, dem Ansehen nach ganz homogene Theile, ohne deutliche Zusammensetzung aus Fasern und Blättern sind, zeigen zwar auf den ersten Anblick kein deutliches organisches Gebilde, allein durch Anwendung verschiedener Hilfsmittel, durch lange fortgesetzte Maceration, durchs Kochen, Einwirkung von Säuren, kann man mehr oder weniger darthun, dass dieselben aus einem faserigen blätterigen Gewebe bestehen.

In Hinsicht der Mischung besteht der Knorpel, ebenfalls wie der Knochen, aus einer thierischen weichen Substanz, welche der Gallerte nahe kommt, und aus, aber weit weniger phosphorsaurem Kalk. Zu diesen Knorpeln gehören: die Knorpel der Ohren, der Augenlieder, der Nase, des Kehlkopfes, die Ringe der Luftröhre, die Rippenknorpel und diejenigen, welche die Enden der Knochen und Wände von Kanälen überziehen und mit den Knochen genau und fest zusammen hängen.

Nachdem Knorpel von dieser Art in ihrem ganzen Umfange rein präparirt und durchschnitten worden ist, sieht man die Durchschnittsfläche glatt und gleichförmig; schneidet man ihn erst etwas ein und bricht ihn dann durch, so erscheint die Bruchfläche strahlicht und ungleich, und es lässt sich schon einiger Massen das Gewebe erkennen; hierzu wähle man vorzüglich: den Schildknorpel, die Rippenknorpel u. s. w., auch kann man das noch ganz knorpelige Ende eines langen Knochens von einem Fetus wählen. Die Anwendung der Säuren ist die wie bei den Knochen.

Präparation des Faserknorpelgewebes.

Zu den Faser- oder Bandknorpeln (*Cartilagines fibro-cartilagineae*), welche ein eigenes System bilden, gehören: die Zwischengelenkknorpel der Kiefer-, der Schlüsselknochen- und der Kniegelenke, die Faserknorpel der Sehnenscheiden, die ringförmigen, welche den Umfang der Gelenkpfanne und der Gelenkgrube des Schulterblattes vergrössern, die Zwischenknorpel der Wirbel, der Hüftkreuzknochen- und der Schamknochenvereini-

gung. Diese Knorpel bestehen aus einem von fibröser und knorpeliger Masse zusammen gesetzten Gewebe; beide Massen bilden mehr oder weniger regelmässig auf einander folgende Schichten, welches schon durch den äussern Anblick zu erkennen ist. Vorzüglich deutlich ist dieses Gebilde in den Zwischenwirbelknorpeln zu erkennen; wenn man daher einige Wirbel in ihrer Verbindung (vorzüglich Bauchwirbel) gehörig rein präpariret hat und den einen Zwischenknorpel in horizontaler Richtung durchschneidet, so wird man diese faserige Beschaffenheit des Knorpels sogleich wahrnehmen.

Bei den übrigen Kuorpeln verschwindet diese Beschaffenheit nach und nach und gehet allmälig in wahre Knorpel über, indem die Knorpelmasse in ihnen immer mehr zunimmt. Die fibröse Beschaffenheit derselben ist in der Jugend weniger als im Alter; sie sind daher den wahren Knorpeln ähnlicher, indem die gallertartige Substanz die faserige überall bei weitem überwiegt; so wie im Alter dagegen die faserige die knorpelige Substanz immer bedeutender überwiegt; daher man nicht nur die verschiedenen Knorpel, sondern auch dieselben aus den verschiedenen Lebensaltern zu untersuchen hat.

Präparation des Fasergewebes.

Zu dem Systeme der Faser- oder (besser) Sehnenorgane (*Systema fibrosum*) gehören theils häutige, theils bündelförmige Organe, namentlich zu den erstern: die Knochenhaut, die feste Hirn- und Rückenmarkshaut, die faserigen Gelenkkapseln und Sehnenscheiden, die Sehnenausbrei-

tungen (Flechsen, *Aponeuroses*), die weisse Augenhaut, die Faserhaut des Zellkörpers der Ruthe, des Kitzlers und der Harnröhre, die der Hoden und die der Nieren. Zu den bündelförmigen Faserorganen gehören die Sehnen der Muskeln und die Knochenbänder. Alle haben einen deutlichen, faserigen Bau, bestehen aus eigenthümlichen, harten, elastischen, silberweissen, glänzenden, wenig ausdehnbaren, und aus kleinern und immer kleinern Fasern bestehenden Faserbündeln oder Sehnenfasern (*Fibrae tendineae*), welche in den verschiedenen fibrösen Häuten in vielfachen und auch gekrümmten Richtungen verlaufen, sich durchkreuzen und verweben, eine graue oder silberweisse glänzende Farbe und geringe Elasticität haben; sie besitzen im Verhältniss wenigere Gefässe und keine Nerven; ausser diesen eigenthümlichen Fasern enthalten diese Organe noch Schleimgewebe. Sie faulen schwer, werden durch Kochen im Wasser durchsichtig, lösen sich dabei fast ganz in Gallerte auf und unterscheiden sich durch alle diese Umstände ganz von dem Muskelgewebe. Sie werden durch Entziehung ihres Wassers mittels trockenen salzsauren Kalks, hart und durchsichtig; beim Trocknen werden sie bernsteinfarbig und durchsichtig, erhalten eine elastische Steifigkeit und einen gewissen Grad von Brüchigkeit.

Um die einzelnen Sehnenfasern darzustellen, darf man nur eine Sehne oder einen sehnigen Theil einige Zeit in Wasser maceriren lassen, wo sich dann das Schleimgewebe auflöst, welches nun leicht weg genommen werden kann; oder nach einer längern Maceration lassen

sich die Sehnenfasern durch hin und her Bewegen im Wasser von selbst trennen.

Präparation des Muskelgewebes.

Die Muskeln *(Musculi)*, welche organische, zusammen gesetzte Theile des menschlichen Körpers sind, und unter allen Organen am meisten Fähigkeit haben, sich zusammen zu ziehen, und dadurch die Bewegung der einzelnen Theile und des ganzen Körpers zu bewirken, bestehen wesentlich aus Fasern eigner Art, aus Zellgewebe, Gefässen und Nerven. Die erstern sind kleinere und grössere röthliche, weiche, biegsame Fasern *(Fibrae musculares)*, welche durch Schleimgewebe zu kleinern und diese zu grössern Bündeln, und diese wieder zum ganzen Muskel gebildet werden, welcher endlich von einer aus Zell- oder Schleimgewebe gebildeten Hülle, der Muskelhaut *(Tunica muscularis)*, umgeben wird. Die kleinste, mit blossem Auge noch sichtbare, Faser zerfällt wieder in Fädchen *(Lacerti)*, welche ebenfalls mit Schleimgewebe umgeben sind, so dass der ganze Muskel und die einfachste Faser aus der eigenthümlichen Muskelsubstanz und aus Schleimgewebe besteht. Die feinsten, nur mit dem bewaffneten Auge sichtbaren Fädchen bestehen aus an einander gereiheten Kügelchen, welche in Schleimgewebe eingesenkt sind. Ausser dem, dass sich die feinsten Gefässe und Nerven zuletzt netzförmig in den Muskeln verbreiten, hängen mit ihnen sehr genau Sehnen und Flechsen, worein sie übergehen, so wie auch Schleimbeutel und Schleimscheiden, aber nur locker zusammen.

Wenn man einen Muskel, nachdem das ihn umgebende lockere Zellgewebe und die Muskelhaut weg genommen worden ist, einige Zeit in kochendes Wasser steckt, so werden die Fasern desselben deutlicher, und man kann die Bündel und Fäden mit der Spitze des Messers oder einer Nadel bis zur feinsten Faser zertheilen. Um die Muskelfaser unter dem Mikroskop zu untersuchen, muss sie durchs Kochen und Maceriren von dem Schleimgewebe aufs Genaueste gereiniget werden; so wie sich auch hierdurch die Sehnen von den Muskelfasern trennen lassen. Nach langem Auskochen in Wasser bleibt von den Muskeln eine grauweisse, faserige Substanz übrig, die dem Faserstoff des Blutes ähnlich, aber härter und zerreiblicher ist.

Präparation des serösen Gewebes.

Die serösen Organe erscheinen als ein mehr oder weniger starkes, verdichtetes, zu grossen Blättern oder Häuten geronnenes, festes Zellgewebe, welche mit einer Menge feiner, netzförmig verbreiteter Blut- und Lymphgefässe, aber keinen Nerven versehen sind, und meistens in der Gestalt von rundlichen, völlig geschlossenen, häutigen, einfachen Säcken erscheinen; sie sind durchsichtig, weisslich und weniger glänzend als die fibrösen Organe, haben eine äussere, rauhe Fläche, welche vermittels des Zellstoffs den benachbarten Theilen anhängen, und eine innere, glatte, feuchte Fläche von der Feuchtigkeit, die in ihnen ausgehaucht wird; sie werden in zwei Gattungen: in die eigentlichen serösen Häute und in die Synovialhäute eingetheilt. Zu den erstern gehören:

die Spinnwebenhaut, der Herzbeutel, die Brustfelle, das Bauchfell und die Scheidenhäute der Hoden, welche grosse Säcke bilden, sich umbiegen und Organe, die in ihnen eingesenkt sind, aufnehmen und sie von den benachbarten Theilen isoliren. Zur zweiten Gattung gehören: die Gelenk- oder Synovialhäute (*Membranae synoviales*), die Schleimbeutel und Schleimscheiden (*Bursae mucosae vesiculares et vaginales*), die erstern finden sich zwischen je zwei Knochen, schliessen die Gelenktheile ein und sind mit dem die Knochenenden überziehenden Knorpel verschmolzen. Die Schleimbeutel, welche eine rundliche Gestalt haben, befinden sich zwischen Knochen und einem Theile der Sehnen der Muskeln, da, wo diese über den Knochen hinweg gehen. Die Schleimscheiden, welche eine cylindrische Gestalt haben, umgeben nur ein Stück der Sehne, mit welcher sie in Berührung stehen, sind oft in fibrösen Scheiden eingeschlossen und finden sich vorzüglich an langen, dünnen Sehnen, daher an den Sehnen der Strecker und Beuger der Hand und des Fusses.

In den im engern Sinne genannten serösen Häuten findet sich ein Serum, welches dem Blutwasser ähnlich ist, aber weniger Eiweiss enthält als dieses, und in ihnen stets dunstförmig ausgehaucht und eingesogen wird. Ihre Darstellung nach ihrer äussern Form ist bei den Eingeweiden angegeben worden, und sie lassen sich bis dahin, wo sie sich umschlagen, leicht, aber von den Organen, welche sie überziehen, schwer trennen. Die Synovialhäute enthalten eine Feuchtigkeit von grös-

serer Consistenz, indem sie mehr Eiweiss und Gallerte enthält und daher etwas mehr klebrig und schlüpfrig ist. Eben so lassen sich auch diese Häute von den Stellen, wo sie mit den Knochen, der hier gewöhnlich überknorpelt ist, zusammen hängen, schwer oder nicht trennen. Um die Synovialhaut der Gelenke zu sehen, wähle man ein Kniegelenk, nehme die dasselbe umgebenden Sehnen und die Faserkapsel auf das Genaueste hinweg, bis man die Synovialkapsel am ganzen Umfange sieht, schneide dann dieselbe oben in querer Richtung und auf beiden Seiten, bis auf die sichelförmigen Knorpel beinahe herab durch und lege die Kniescheibe nach vorn über, so kann man nicht nur hierbei die ausfliessende Gelenkflüssigkeit, sondern auch die innere Fläche der Synovialhaut und ihre Falten, welche sich nach innen bildet und mit dem Namen Schleimbänder (*Ligamenta mucosa*) belegt werden, betrachten. Die Schleimbeutel und Scheiden lassen sich bei der Präparation der Muskeln, so bald dieselben behutsam zurück gelegt werden, leicht darstellen und betrachten.

Um das seröse Gewebe im Allgemeinen zu untersuchen, trenne man ein Stück Brust- oder Bauchfell los, reinige es genau von dem Zellstoff und den anhängenden Theilen, spanne es auf ein Brettchen oder eine Wachstafel aus und betrachte dann beide Flächen unter Wasser und auch ausserhalb desselben. Macerirt und gekocht verhält es sich wie das Zellgewebe, indem es ebenfalls zuletzt in Gallerte übergeht. Die chemischen Bestandtheile sind vorzüglich Gallerte und Eiweissstoff.

Ausser den bisher genannten serösen Häuten kön-

nen noch hierher gerechnet werden, die Häute, welche die Höhlen des Stirn-, des Keil- und des Oberkieferknochens auskleiden, und welche gleichsam den Übergang von dem ungeformten (freies Zellgewebe) zu dem geformten Zellgewebe bilden, an welche sich die innere Haut der Gefässe, die Spinnwebenhaut u. s. w. anreihen.

Präparation des Hautgewebes.

Zum Hautsystem überhaupt rechnet man die äussere Haut oder die allgemeinen Bedeckungen (*Integumenta communia*) und die innern oder die Schleimhäute (*Membranae mucosae*), beide hängen an allen Mündungen des äussern Körpers zusammen und bilden gleichsam einen sich selbst nach innen umschlagenden Sack und eine alle übrigen Organe umgebende und zusammen hängende Hülle; obgleich sich beide der Form nach bedeutend unterscheiden, so kommen dieselben doch in Hinsicht der Zusammensetzung, Eigenschaften und Thätigkeitsäusserungen im Wesentlichen mit einander überein und sind aus mehreren Blättern oder Schichten zusammen gesetzt.

Die Darstellung der verschiedenen Blätter der äussern Haut sind von S. 228 bereits angegeben worden, daher wird hier nur erwähnt, dass die Oberhaut, das Schleimnetz, die Nägel und Haare, obgleich dieselben durch ihre Vereinigung mit der Lederhaut ein Ganzes zusammen setzen, als ein eigenes System oder Gewebe, das Horngewebe, betrachtet wird. Es ist ein eigenes, für sich bestehendes homogenes Gewebe, in welchem kein Stoffwechsel Statt findet und als ein aus dem Kör-

per ausgeschiedener Theil erscheint, welches seinen eigenen Bildungsapparat zum Grunde hat. Es enthält weder Gafässe, Nerven, noch Zellgewebe, besteht aus einer einförmigen Masse, ist durchsichtig und hat eine trockene, glänzende Schnittfläche. Es enthält wenig Wasser, aber viel Öl; daher es selbst frisch an der Flamme schmilzt und verbrennt, sich mit ätzendem Alkali zu einer seifenartigen Substanz vereiniget und mit Wasser gekocht keinen Leim gibt. Auch die Oberhaut der Schleimhäute (*Epithelium*), welche sich wegen der Feinheit schwer trennen lässt, und nur an manchen Stellen, z. B. im Schlund u. s. w. in kleinen Stücken herab zu ziehen gelingt, wird ebenfalls zum Horngewebe gezählt. Diese wird wie die Oberhaut und die Nägel der äussern Haut durch Maceration oder durch Eintauchen in kochendes Wasser von der Schleimhaut getrennt und eben so behandelt. Die Lederhaut (*Corion s. Derma*), welche nach aussen hügelig, nach innen maschig ist, besteht aus einer eigenthümlichen, dem Zellgewebe ähnlichen Substanz, welche aber härter und mehr zur Fäulniss geneigt ist, als das eigentliche Zellgewebe, und gibt durchs Kochen viel Leim her; sie steht in chemischer Hinsicht zwischen der Substanz der Sehnen und der des Zellgewebes in der Mitte. Mit dieser Substanz sind zahlreiche Gefässe, Nerven und Talgdrüsen verwebt. Ihre eigentliche Struktur lässt sich durch Präparation mit dem Messer, durch Maceration, Injection und Mikroskop nur gründlich untersuchen.

Die Schleimhäute, welche beim ersten Anblick beträchtlich sind, indem sie in ihrem Verlaufe verschie-

dene Formen annehmen, lassen sich in Hinsicht ihrer Struktur und ihres Zusammenhanges auf zwei allgemeine Häute zurück führen. Die erstere ist diejenige, welche von der Mund- und Nasenhöhle sich zum Schlundkopfe fortsetzt, und sich von hier, theils in die Respirationsorgane, theils in den ganzen Speisekanal bis zum After, wo sie wieder mit der äussern Haut zusammen fliesst, ausbreitet. Die zweite Schleimhaut breitet sich beim Manne von der Harnröhrenmündung, beim Weibe von dieser und der Scheidenmündung durch die Harn- und Geschlechtswerkzeuge aus; beide bilden überall Fortsetzungen durch die mit diesen Organen zusammen hängenden Ausführungsgänge. Sie bestehen ebenfalls aus mehreren Schichten, welche denen der äussern Haut ziemlich analog sind, jedoch sind diese nicht in allen Gegenden gleich und können nicht überall deutlich von einander getrennt werden. Die sehr dünne innere Haut (*Epithelium*), welche mit der Oberhaut verglichen wird, ist an den meisten Stellen mit der eigentlichen Schleimhaut verschmolzen, und lässt sich selbst durch angewandte Mittel, weder durch Blasen ziehende Mittel, noch durch Maceration darstellen; nur in der Mundhöhle, der Speiseröhre und zum Theil im Magen, gelingt es, dieselbe zu trennen. Die Zell- oder Nerven- oder eigenthümliche Haut, welche aus Zellstoff, der mit zahlreichen, einfachen Schleimdrüsen (*Folliculi mucosi*), Gefässen und Nerven durchzogen ist, besteht, wird mit der Lederhaut verglichen, und unterscheidet sich von dieser durch grössere Weichheit, stärkere entwickelte Drüsen und grössern Gefässreichthum, aber

wenigere Nerven, und dadurch, dass in ihr Schleim, dagegen in der Lederhaut eine gelbliche, fette Hautsalbe bereitet wird; ihre Schleimdrüsen liegen oft äusserlich, bei jenen aber befinden sich die Talgdrüsen (*Cryptae sebaceae*) im Gewebe. Sie ist nicht an allen Stellen gleich dick und roth, im Allgemeinen weissröthlich. Ihre äussere Fläche wird durch eine Lage festes Zellgewebe, theils an Knochen und Knorpeln, theils an Muskelfasern geheftet, und bildet in ihrem Verlaufe an der innern Fläche an verschiedenen Stellen zahlreiche Falten, Zotten, Wärzchen und netzförmige Vorsprünge. Die Darstellung der Schleimhäute nach ihrer äussern Form und ihrem Zusammenhange mit andern Theilen, ist bei den Eingeweiden angegeben worden, daher hier die Rede von der eigenthümlichen Struktur derselben im Allgemeinen ist.

Die Schleimhäute, welche an Muskelschichten, wie die des Speisekanals, angeheftet sind, lassen sich viel leichter als die an Knochen und Knorpel angehefteten darstellen, indem die erstern lockerer, die letztern aber fester mit ihren Theilen verbunden sind. Man wähle verschiedene Abtheilungen des Speisekanals, die man heraus schneidet, unterbindet und aufbläst, und nachdem dieselben an ihrem äussern Umfange theils von dem Zellgewebe gereiniget, theils die äussere oder Bauchfellhaut weg genommen und auch die Muskelhaut dargestellt worden ist, nimmt man auch die letztere weg, und man sieht die äussere mehr zellige Fläche der Schleimhaut, in welcher die Schleimdrüschen als kleine und grössere gelbröthliche Körperchen, und bei fein in-

jicirten Stücken die gröbere, netzförmige Verzweigung der Gefässe wahrgenommen wird. Dann schneide man das Stück der Länge nach auf und breite es auf ein Bretchen oder eine Wachstafel aus, und betrachte die innere Fläche, welche mit der innern Haut genau überzogen ist, ihre Falten, Zotten und Warzen, so wie die Poren der Schleimdrüschen und die feinere, netzförmige Verzweigung der Gefässe in- und ausserhalb des Wassers. Übergiesst man aber dieselben mit heissem Wasser, so werden die Schleimdrüsen deutlicher, in dem Schlunde gelingt es dann, das Epithelium theilweise zu trennen, dagegen in dem Magen und dem Darme trennt sich die innerste drüsige Schicht oder Schleimhaut von der äussern, mehr zelligen Schicht derselben, so dass die zahlreichern kleinern Drüsen an der innern Haut zu sehen sind.

Zur Untersuchung der Schleimhaut, welche an Knochen befestiget ist, wähle man die der Nasenscheidewand, des Gaumens u. s. w., dränge sie, nachdem man dieselbe rund herum so weit, als man das Stück haben will, eingeschnitten hat, mit dem Stiele des Messers oder einem Meisel oder stumpfen Knorpelmesser mit der Knochenhaut los, welche dann weg präparirt wird, und man wird hier die weit grössern Schleimdrüsen, die injicirten grössern Gefässe und auch die Nerven, wenn zuvor dieselben bis zu diesem Stücke verfolgt worden waren, leichter darstellen. Dann betrachte man die innere Fläche, ihre Poren der Schleimdrüsen ausserhalb und innerhalb des Wassers; bei fein injicirten wird man das feinste Gefässnetz sehen. Die Nerven der Schleimhäute überhaupt

können nur durch mühsame Verfolgung von den Stämmen oder Ästen aus zu denselben hin, dargestellt werden, und ihre Vermischung mit dem Gewebe derselben kann nur durch das Mikroskop betrachtet werden. Die mikroskopische Untersuchung überhaupt muss die Untersuchung der Schleimhäute schliessen.

Der Prosector als Techniker der Anatomie.

Der Prosector erscheint als eigentlicher Techniker, wenn er, um die Körpertheile durch künstliche Trennung richtig darzustellen, die Hilfsmittel, Vortheile und Handgriffe selbst in Anwendung bringt; wenn er nicht nur durch Übung die gehörige Fertigkeit, die körperlichen Theile in dem Leichname entweder einzeln, ihrer Bildung und Form nach, oder in ihrer Verbindung mit den benachbarten Theilen nach gewissen Regeln dem Auge darzulegen, sondern auch körperliche Theile zur Aufbewahrung für längere Zeit zur Belehrung geschickt zu machen, erlangt hat. Die erstere wird voraus gesetzt und ist bereits im vorigen, wo er als Zergliederer und Lehrer der praktischen Anatomie dargestellt ist, berücksichtiget worden. Es ist nicht genug, dass der Prosector einen Muskel oder ein Eingeweide darzustellen, oder Gefässe, Nerven u. s. w. zu verfolgen weiss, sondern er muss auch wissen, wie er dieselben nicht nur auf eine möglichst anschauliche und instruktive Weise dar- und aufzustellen, aufzubewahren und zu erhalten hat; in dieser Hinsicht, welche eigentlich die ganze praktische Anatomie in sich begreift, ist die Technik der Anatomie zu betrachten.

Körpertheile, welche durch die anatomische Bearbeitung zum Behuf der genauern Kenntniss ihrer Form und feinern Struktur von den übrigen Theilen geschieden, und zugleich so bearbeitet werden, dass sie entweder trocken oder in Flüssigkeiten aufbewahrt werden, und auf spätere Zeit entweder als Naturmerkwürdigkeit, oder fortdauernd zur Belehrung und zum Unterricht dienen, werden anatomische Präparate genannt. Die Bearbeitungen derselben bestehen nicht bloss in Arbeiten, welche mit schneidenden Werkzeugen verrichtet werden, sondern es werden hier auch andere Hilfsmittel in Anwendung gebracht, z. B. Knochen werden durch Fäulniss und Kochen von den weichen Theilen befreit, dann gebleicht und wieder künstlich zusammen gesetzt, ihre Struktur durch Behandlung mit Salzsäure erläutert; Nerven werden zur Erklärung ihrer Struktur mit Salpetersäure und Kaliauflösung behandelt; Gehirn wird durch Alkohol und Sublimatauflösung verdichtet; Gefässe und andere Kanäle werden mit gefärbtem Leim, Hausenblase, Wachs, allerlei fettigen und harzigen Stoffen, mit Quecksilber u. dergl. ausgespritzt und dargestellt; eben so werden Theile in Weingeist, Alkohol, Kalkwasser, Sublimat- und Arsenikauflösung, Terpentingeist u. s. w. aufbewahrt; hohle Theile werden zum Trocknen aufgeblasen oder mit Baumwolle oder Rosshaaren ausgestopft, andere auf geölte Kartenblätter oder Bretchen geheftet, mit Terpentingeist getränkt, mit Lackfirniss überzogen u. dergl. m. Wenn man auch gewöhnlich solche Theile, welche nicht zu jeder Zeit frisch erhalten werden können, oder deren Zubereitung besondere Mühe

und Zeit verursacht, wählt, so gehören doch zu einer vollständigen anatomischen Präparatensammlung oder Kabinet nicht nur Präparate von allen Arten der einfachen und zusammen gesetzten Organe, sondern auch Präparate, welche den Zusammenhang mehrerer Organe und ganzer Abtheilungen des Körpers darstellen, damit im Fall, vorzüglich bei Mangel an Leichnamen, der Lehrkursus nicht unterbrochen wird.

Zubereitung der Knochen zu Präparaten.

Die Knochen, welche zum osteologischen Unterricht, in Hinsicht der äussern Form und ihrer innern Struktur, wie auch ihres Zusammenhanges benutzt werden, werden theils zu einzelnen, theils zu künstlichen und natürlichen Skeleten aus allen Altern bereitet; an allen aber wird vorzüglich das weisse Aussehen geschätzt, daher die technische Anatomie vorzüglich auf dieses Ansehn ihr Augenmerk richtet, welches nach einiger Vorbereitung am sichersten durch das Bleichen in reiner Luft erreicht wird. Allein diesen Zweck sicherer und leichter zu erreichen, ist die Wahl der Leichname, von welchen die Knochen genommen werden (s. S. 25), und die Zubereitung derselben nicht gleichgiltig. Im Allgemeinen passen zu Präparaten von Knochen und zu Skeleten abgezehrte und wassersüchtige, wohl gestaltete Körper; zu vollkommenen Knochen vorzüglich aus dem Alter von 20 bis 30 Jahren.

Nachdem alle den Knochen eines Körpers umgebende weiche Theile, oder die etwa bei Zergliederung anderer

Körpertheile noch übrig gebliebenen, welche sich mit Bequemlichkeit weg schneiden lassen, vermittels des Messers entfernt worden sind, wird die Zerstückelung des nur noch durch die Bänder zusammen gehaltenen Gerippes, wegen der Grösse des zur Maceration bestimmten Gefässes, gemacht; bei hinlänglicher Grösse desselben wäre bloss Trennung des Kopfes nöthig, weil die Fäulniss die Bänder von selbst auflöst. Man trennt zuerst den Kopf von dem Rumpfe, entweder von dem ersten Halswirbel, mit Durchschneidung sämmtlicher sich hier befindenden Bänder, oder zwischen dem zweiten und dritten Halswirbel; im erstern Falle ist die Trennung etwas schwieriger, aber es kann bei der nachherigen Maceration das Wasser leicht in die Schädelhöhle eindringen und das aufgelöste Gehirn heraus quellen; dann trennt man die Schlüsselknochen aus ihrer Verbindung mit dem Brustknochen, durchschneidet die Bänder des Ellenbogen- und des Handgelenkes; eben so trennt man den Oberschenkelknochen aus der Gelenkpfanne, nimmt die Kniescheibe weg, durchschneidet dann die Bänder des Kniegelenkes, und trennt den Fuss von dem Unterschenkel, so, dass die untere wie die obere Gliedmasse in drei Theile getheilt wird. Dann nimmt man den Brustknochen, wenn es nicht schon früher geschah, mit den sämmtlichen Rippenknorpeln, welche dicht an dem vordern Ende der Rippen durchschnitten werden, weg, und theilt den Rumpf mittels eines Durchschnittes zwischen dem letzten Brust- und dem ersten Bauchwirbel; die fernere Trennung der Knochen wird durch die Maceration begünstiget. Anfänger, oder diejenigen, welche in der Kno-

chenlehre nicht hinlänglich geübt sind, können, wegen der leichten Verwechselung, die Hand- und Fussknochen in besonderen Gefässen der Maceration übergeben.

Nach dieser Trennung legt man die geschiedenen Theile in so viel reines Wasser, als nöthig ist, dass dieselben ganz bedeckt werden, und giesst ungefähr eine Woche lang täglich, nachdem jedes Mal das alte Wasser abgegossen worden ist, frisches Regen- oder Flusswasser darüber, oder wiederholt es so lange, als dasselbe blutig wird; hierauf lässt man die Knochen, mit Ausnahme des Brustknochens, welcher besonders bereitet werden muss, in demselben Wasser liegen, und überlässt es der Fäulniss, die Ablösung der noch übrigen bandartigen und andern weichen Theile zu bewirken, wozu nach Beschaffenheit der Jahreszeit, Temperatur und des Ortes der Aufbewahrung, welche die Fäulniss begünstigen, drei bis sechs Monate erforderlich sind. Das verdunstete Wasser muss von Zeit zu Zeit durch Zugiessen von frischem Wasser ersetzt werden, damit die Knochen nicht der freien Luft, wodurch sie eine schwarze Farbe annehmen, ausgesetzt werden. Auch muss das Gefäss, worin die Macerirung geschieht, um den Staub abzuhalten, zugedeckt und an einen Ort, wo die warme Luft einwirken kann, welche die Maceration wesentlich befördert, gestellt werden. Je jünger das Subjekt, von welchem die Knochen genommen worden sind, und je wärmer der Ort der Maceration ist, desto früher wird dieselbe beendet. Eben so wird dieselbe, besonders bei fetten Knochen, durch Zusatz von Potasche oder lebendigem Kalk u. dergl. befördert, so wie bei diesen vorzüglich die Anbohrung der cylindri-

schen Knochen, um das Knochenmark zu entfernen, nothwendig wird. Wenn man nach dem Verhältnisse der Dicke der Knochen an den Enden derselben ein Loch bis zur Grösse eines Federkieles gebohrt hat, so nimmt man einen gehörig langen Draht, dessen Spitze in Form eines Flintenkrätzers schneckenförmig gewunden ist, bringt denselben in die gemachten Löcher ein, dreht ihn in der Markhöhle herum und zieht denselben mit mehrerem oder wenigerm Mark heraus. Dieses wiederholt man so oft, als sich noch Mark heraus ziehen lässt. So würde man den Oberarmknochen am obern Ende zwischen dem Kopf und dem grossen Höcker, am untern Ende in der hintern Grube für den Ellenbogenknorren; den Ellenbogenknochen oben bei dem Knorren und unten neben dem Griffelfortsatz; die Speiche in der Mitte des obern und untern Endes; den Oberschenkelknochen oben beim grossen Rollhügel, unten in der Mitte der Grube, zwischen den Knorren u. s. w. anbohren. Die Anbohrung geschieht so, dass der Bohrer mit der Markhöhle in gleicher Richtung trifft, und sind die Knochenbohrer nicht lang genug, so bahnt man sich mit Draht, oder einem Eisenstäbchen, den Weg bis zu den Markhöhlen.

Sind nun durch die Maceration alle weichen Theile, vorzüglich die Sehnen und Bänder so aufgelöst, dass sich die Rückstände derselben leicht von den Knochen abziehen, das Gehirn aus der Schädelhöhle heraus spülen und die harte Hirnhaut heraus ziehen lassen, so ist die Maceration beendet, und es werden nun sämmtliche Knochen sorgfältig abgeschabt, gesammelt und in reinem Wasser, welches man einige Mal erneuern kann, mit einer stei-

fen Bürste abgewaschen und darein gelegt; hierauf legt man dieselben acht Tage lang in Kalkwasser, oder in eine Auflösung von gereinigter Potasche (4 Loth auf 8 Pfund Wasser), dann werden sie nochmals mit reinem Wasser gut abgewaschen und in der Luft getrocknet, wobei man aber die Knochen der zu starken Sonnenhitze auszusetzen vermeiden muss, weil sonst dadurch die noch übrigen öligen Theile sich in die feste Knochenrinde ziehen und diese dann gelb bleiben; vorzüglich wenn das Anbohren der Knochen unterlassen worden ist.

Weit früher, als durch die Maceration, gelangt man durchs Kochen der Knochen zu seinem Zwecke, oder wenn man der Unannehmlichkeit des mit jener verbundenen übeln Geruches überhoben seyn will. Nachdem die sämmtlichen weichen Theile (und hier noch genauer) von den Knochen entfernt, und dieselben angebohrt und wenigstens drei bis vier Tage im Wasser, mit Erneuerung desselben, gelegen haben, auch der grösste Theil des Blutes ausgezogen worden ist, so werden sie in dem Kessel mit kaltem Wasser aufs Feuer gesetzt und zwei bis fünf Stunden unaufhörlich gekocht, oder überhaupt so lange, bis sich alle weichen Theile leicht absondern und entfernen lassen, wobei man von Zeit zu Zeit den Schaum und das Fett, das sich auf der Oberfläche des Wassers zeigt, abschöpft, das verdampfte Wasser durch Hinzugiessen von neuem Wasser immer ersetzt, damit die Knochen nie entblösst und beschmuzt werden; eben so muss man die leichten Knochen, welche in die Höhe gehoben werden, immer wieder nieder tauchen. Ein Zusatz von Alaun oder Potasche zum Wasser, während des Ko-

chens, befördert das Weisswerden der Knochen. Ist das Kochen beendigt, so lässt man die Knochen allmälig erkalten und reiniget sie dann auf die gewöhnliche Weise.

Der Brustknochen darf weder macerirt noch gekocht werden, weil die mit ihm verbundenen Rippenknorpel sich nicht ablösen sollen; daher wird derselbe vom Anfange an ganz rein präparirt, und nachdem er gehörig gewässert worden ist, bindet man ihn, um ihm seine gehörige Gestalt zu erhalten, an einen runden Körper oder an runde Stäbe, und lässt ihn langsam trocknen.

Nachdem die Knochen auf die angegebene Weise vorbereitet sind, so müssen sie, um die gewünschte Weisse zu erhalten, in reiner Luft gebleicht werden, wobei man verschiedentlich verfährt. Sie werden zunächst auf die S. 19 angegebenen Bleichbreter gelegt, der freien Luft und Sonne ausgesetzt und täglich vermittels einer Giesskanne, oder, in Ermangelung derselben, mittels eines Topfes mit reinem Flusswasser wiederholt begossen; vorzüglich ist dieses bei den breiten Knochen nothwendig, welche bei der Einwirkung der zu starken Sonnenhitze leicht Risse oder Sprünge bekommen. Sehr zweckmässig ist, wenn die kleinern Knochen, damit sie nicht von Vögeln weg getragen, unter Glaskasten gelegt werden; auch wird das Bleichen dadurch unterstützt. Ausserdem müssen die Knochen von Zeit zu Zeit gewendet werden, damit dieselben auf allen Seiten ihre gehörige Weisse erhalten. Kann das Bleichen an der See geschehen, so begünstiget das tägliche Waschen der Knochen mit Seewasser das Weisswerden, oder man erreicht auch den Zweck, wenn dieselben die Nacht

über in Kalk- oder Potaschenwasser, oder in gewöhnliche Lauge gelegt und des Morgens wieder abgewaschen und dann in die Sonne gelegt werden. Überhaupt gelingt das Bleichen im Frühjahr oder Herbst am besten, weil bei zu starker Sonnenhitze die Knochen leicht Risse bekommen, daher dieselben mitten im Sommer der Sonne nur bis Mittags ausgesetzt sein dürfen. Bei breiten und dünnen Knochen erreicht man früher seinen Zweck, welche daher eher als die Röhrenknochen von der Bleiche genommen werden müssen. Die Länge der zum Bleichen erforderlichen Zeit hängt vom Alter der Knochen, ihrer eigenen Verschiedenheit und ihrer vorherigen Behandlung ab. Sind sie von jungen Körpern, oder hat man sie vorher gekocht, oder sind sie mit Alaun-, Kalkwasser oder Lauge behandelt worden, so reichen etwa vierzehn Tage hin; ausserdem aber wohl ein bis zwei Monate. Nach Smith's Erfahrung soll das Bleichen am schnellsten geschehen, wenn man die Knochen sechs bis acht Stunden lang den Dünsten des gelben salzsauren Gases und dann der freien Luft und Sonne aussetzt. Nach dem Bleichen werden die Knochen nochmals gewaschen, getrocknet, und entweder zum Skelet zusammen gesetzt, oder so einzeln als Präparate aufbewahrt.

Zu bemerken ist noch, dass das Fett aus Knochen fetter Personen, obgleich dieselben mit Kalk, Potasche und dergleichen behandelt werden, dennoch sehr selten ganz heraus gebracht wird und daher diese zu Knochenpräparaten unpassend sind. Eben so werden durch diese Zusätze die Knochen zwar weisser, aber meistens mürbe, leicht zerbrechlich und erhalten nach und nach ein po-

röses Ansehn; so wie sich Einmal Fett in die Knochenrinde eingezogen hat, helfen alle Hilfsmittel nicht, dasselbe heraus zu bringen. Daher liefern die zweckmässige Wahl der Leichname, von welchen die Knochen genommen werden, die hinlängliche Maceration in Regen- oder Flusswasser und das fleissige Begiessen mit diesem während dem Bleichen, die festesten und schönsten Knochenpräparate.

Zubereitung der einzelnen Knochen des Kopfes.

Um die einzelnen Knochen des Kopfes darzustellen, hat man Köpfe von jungen Subjekten, etwa von 20 Jahren, zu wählen, weil in spätern Jahren die Kopfknochen meist theilweise mit einander verwachsen sind, und sich dann nicht unverletzt aus ihren Suturen lösen lassen; daher Köpfe von alten Personen zerlegen zu wollen unzweckmässig ist; sie passen höchstens zu Segmenten. Der Kopf wird mit den übrigen Knochen, wie bereits angegeben worden ist, behandelt. Nachdem er gehörig macerirt oder gekocht und das Gehirn durch das grosse Hinterhauptloch theils durch Wasser heraus gespült, theils mit einem Haken die harte Hinterhaut heraus gezogen und überhaupt ganz gereiniget worden ist, ist es zweckmässig, ihn erst trocknen oder zum Theil bleichen zu lassen, weil man dann die Nähte besser untersuchen kann, ob einzelne derselben verwachsen sind, welches nicht selten an jungen Köpfen vorkommt. Nun füllt man die Schädelhöhle ganz mit trocknen Erbsen an, stopft das grosse Hinterhauptloch fest zu und legt den Kopf

ins Wasser, wodurch die Erbsen quellen und auf die innere Fläche des Hirnschädels einen gleichmässigen Druck machen, wodurch aber nur die grossen Knochen aus ihren Nähten getrieben werden und sich von einander begeben; die übrigen Knochen werden dann mit der Hand nach und nach durch ein vorsichtiges wackelndes Auseinanderbiegen getrennt. Man bezeichnet diess Verfahren auch mit dem gemeinen Ausdrucke: einen Kopf sprengen. Ich dagegen benutze die Erbsen nicht, sondern suche durch kleine Keile oder besser verschiedene kleine stumpfe Meissel, zuerst die Schläfenknochen allmälig heraus zu heben, dann den Hinterhauptknochen, und ist derselbe mit dem Keilknochen schon verwachsen, so durchsäge ich an der Stelle der Vereinigung beide Knochen mit einer feinen Säge; hierauf nehme ich die Seitenwand-, die Wangen-, die Nasen-, die Oberkiefer- und von diesen sehr behutsam die Gaumenknochen nach einander weg; die Thränenknochen, die untern Nasenmuscheln und die Pflugschar trennen sich von selbst; sehr vorsichtig muss nun der Keilknochen von dem Stirnknochen durch allmäliges wechselsweises Hin- und Herbiegen oder Wakkeln getrennt werden, worauf sich der Riech- oder Siebknochen von dem Stirnknochen leicht trennen lässt. Ist auf diese Weise der Kopf zerlegt worden, so legt man die Knochen noch einige Tage in Wasser, reiniget dieselben von der noch anklebenden Unreinigkeit und bringt sie dann nochmals in die Bleiche. Der Kopf, welcher zur Aufbewahrung bestimmt ist, sollte immer in einem besonderen Gefäss macerirt werden, indem sich die meisten Zähne durch die Maceration leicht trennen und verloren

gehen, oder wenn er mit andern Knochen oder mehreren Köpfen in einem Gefäss macerirt, nimmt man die Zähne, so bald sie locker werden, heraus (daher die Köpfe mit ihrem Scheitel nach unten gestellt werden müssen), und im letztern Falle bezeichnet man die Köpfe und Zähne, damit sie nicht verwechselt werden; zu diesem Behufe befestiget man kleine Blechtafeln, worauf Numern eingeschlagen sind, an den Köpfen, und bezeichnet die in Papiertuten aufbewahrten Zähne mit derselben Numer.

Zubereitung der einzelnen Knochen des Kindes.

Die Zubereitung der einzelnen Kinderknochen erfordert eine besondere Rücksicht, und zwar um so mehr, je jünger die Kinder waren, so wie dieselbe bald nach dem Tode derselben vorgenommen werden muss. Zunächt werden alle weiche Theile im Allgemeinen, vermittels des Messers, vorsichtig weg genommen, indem das Messer sehr leicht in die knorpeligen Enden der Knochen eindringt; und zwar ist es zweckmässig, wegen der Lage des Körpers und Trennung des Kopfes, nachdem die Haut von dem Rücken zurück gelegt worden ist, mit der Wegnahme der Muskeln von der Wirbelsäule den Anfang zu machen; dann trennt man den Kopf von dem ersten Halswirbel los, und legt ihn, nachdem die Haut und der grösste Theil der Fleischmasse weg genommen worden ist, in ein besonderes Gefäss, worin er so lange macerirt, bis sich die noch anhängenden Theile leicht herab ziehen und die Knochen trennen lassen. Nachdem die Haut und Muskeln von dem Ober- und Unterleibe

weg genommen worden sind, entfernt man erst die Eingeweide derselben, und dann nach und nach die Haut- und Fleischmasse der Gliedmassen; es ist hier nicht unzweckmässig, die Gliedmassen von dem Rumpfe zu trennen und dieselben einzeln in besonderen Gefässen maceriren zu lassen. So wie bei dem Kopfe, giesst man drei bis vier Tage lang, täglich einige Mal, frisches Wasser, oder so lange als sich dasselbe färbt, auf. Worauf man die Theile in einem und demselben Wasser in den zugedeckten Gefässen stehen lässt, bis sich die übrigen weichen Theile aufgelöst haben und die Bänder und Beinhaut, aber nicht die knorpeligen Enden, herab ziehen lassen. Es ist schwer zu bestimmen, wie lange die Maceration fortgesetzt werden muss, indem es von der Temperatur der Atmosphäre, von der Beschaffenheit des Wassers und der grössern und mindern Zartheit der Knochen abhängt, daher man von Zeit zu Zeit versuchen muss, ob die weichen Theile sich leicht lösen lassen; dann werden die Bänder und Beinhaut vorsichtig herab gezogen, damit die knorpeligen Enden und Fortsätze oder Ansätze (*Epiphyses*) mit dem übrigen verknöcherten Theil in Verbindung bleiben. Nun legt man die Knochen in frisches Wasser, welches einige Tage täglich erneuert wird, bis aller fauliger Geruch weg ist; worauf man, wenn die Ansätze noch ganz knorpelig sind, dieselben entweder, und zwar zweckmässiger, in Spiritus setzt, oder sie trocknet und bleicht; in diesem letztern Falle kann man auch dieselben zuvor einige Tage in ein verschlossenes Gefäss mit Kalkwasser legen.

Die Knochen eines beinahe erwachsenen Menschen

von 12 bis 18 Jahren, welche noch mit verknöcherten Ansätzen (*Epiphyses*) versehen sind, werden am zweckmässigsten wie die Knochen des Kindes behandelt, nur dass sie weit länger macerirt werden müssen, oder man behandelt dieselben wie die vollkommenen Knochen; in diesem Falle aber trennen sich die Epiphysen, welche dann gesammelt und mit ihren Mittelstücken oder Körpern, entweder vermittels starken Tischlerleimes oder eines Kittes aus Quark (frischer ungeformter Käse) und ungelöschtem Kalk, zusammen geleimt werden. Da dieses letztere mühsam und umständlich ist, so wählt man lieber die erste Verfahrungsart, obgleich bei der letztern die Knochen weisser und ansehnlicher werden. Die Köpfe können vom vierten Jahre an der vollständigen Maceration unterworfen werden.

Die krankhaften Knochen werden wie die gesunden zubereitet, nur hat man öfters dieselben sehr behutsam zu behandeln, z. B. bei solchen, welche sich an Stellen in ein zelliges Knochengewebe umgeändert haben und dergl. Hier muss man vorzüglich die Fäulniss und nicht das Kochen einwirken lassen, so dass sich die aufgelöseten weichen Theile durch den Strom des Wassers weg spülen lassen.

Färben der Knochen.

Ein gut gebleichter Knochen ist das Höchste, was man in dieser Beziehung von der anatomischen Technik fordern und erwarten sollte; allenfalls kann man die Knochen mit einem haltbaren Lack, um dieselben gegen den Schmuz zu verwahren, überziehen. Dagegen die Knochen

grün, blau, gelb u. s. w. zu färben, wie Fischer in seiner Anweisung zur praktischen Zergliederungskunst S. 79 angibt, gehört im Grunde zu den anatomischen Spielereien; will man jedoch diese bunte Färbung machen, so wird voraus gesetzt, dass die Knochen vorher von allem Fett gereinigt und gehörig gebleicht worden sind.

Um Knochen grün zu färben, kocht man ein Viertelpfund gemeinen Grünspan in zwei Pfund Weinessig und legt die Knochen in diese Auflösung acht bis vierzehn Tage lang. Oder man befeuchtet eine hinlängliche Menge Kupfer- oder Messingfeilspäne mit Essig und überstreicht die Knochen damit, legt sie an einen feuchten Ort und lässt sie unberührt einige Tage stehen.

Um Knochen blau zu färben, stösst man einige Loth Berlinerblau gröblich, schüttet sie auf einen Reibstein, und tröpfelt nach und nach so viel Vitriolöl dazu, als nöthig ist, um die Masse feucht zu machen. Nun reibt man es einige Zeit ab, und mischt mehr oder weniger Wasser zu, je nachdem die Farbe heller oder dunkler seyn soll. In diese Auflösung werden die Knochen gelegt und in der Folge noch einige Tropfen Vitriolöl zugegossen.

Um Knochen gelb zu färben, kocht man eine beliebige Menge Orlean in gesättigter Potaschenauflösung und bestreicht nach dem Erkalten einige Mal die Knochen damit. Je öfter dieses wiederholt wird, und je stärker die Farbe ist, desto dunkler gelb werden die Knochen.

Um Knochen roth zu färben, legt man dieselben in eine alaunige Abkochung des Fernambukholzes

einige Tage lang, oder streicht dieselben mit dieser Auflösung an. Wenn man die Knochen vorher in Alaunwasser gekocht hat, so wird ihre Farbe um Vieles erhöht.

Um Knochen schwarz zu färben, kocht man die Knochen einige Stunden lang mit Blauholz- oder Alaunwasser, überstreicht sie dann, wenn sie kalt und trocken geworden sind, mit Galläpfel- und Eisenrosttinctur, und befeuchtet sie zuletzt einige Mal mit einer Auflösung von Eisenvitriol. Man kann auch aus der Zusammensetzung dieser Dinge eine Beize machen und die Knochen hinein legen oder sie mehrere Male damit bestreichen.

Haben die Knochen die gewünschte Farbe, so kann man sie, der Dauerhaftigkeit wegen, mit Lack überziehen, und wenn sie einige Tage an einem reinen Orte gelegen haben, gelinde abreiben.

Zubereitung, Aufbewahrung und Erhaltung der Knochenpräparate.

Als Knochenpräparate werden nicht nur die vorbereiteten und gut gebleichten Knochen, welche auch zu verschiedenen Zwecken, damit sie zur Belehrung und zum Unterricht dienen, theils ganz, in Hinsicht ihrer Form, theils zersägt, wegen der innern Struktur, theils zu Skeleten zusammen gesetzt, bereitet und aufbewahrt; sondern es werden auch dergleichen ohne diese Vorbereitung mit ihren organischen Geweben, z. B. mit Beinhaut injicirte Gefässe und Mark, aufgestellt.

a. In Hinsicht der Form wähle man zur Aufbewahrung immer die weissesten und wohl gebildetsten Knochen, so wohl die eines männlichen als weiblichen

Körpers, welche getrennt, wie überhaupt nur die Knochen von einem Körper, um Verwechselung zu vermeiden, zubereitet und aufbewahrt werden müssen. Übrigens bewahrt man Knochen von allen Altern, Formen und Deformitäten auf; diese letztern gehören aber zu den pathologischen Präparaten, welche eine eigene Abtheilung der anatomischen Sammlung ausmachen, und nur einzeln nach ihrer krankhaften Veränderung aufbewahrt werden. Zweckmässig ist, wenn man die zum osteologischen Unterrichte bestimmten Knochen, die einer jeden Abtheilung eines Gerippes in einem besondern Kasten, der mit Deckel und Fächern versehen ist, um dieselben theils vor Rauch und Schmuz zu bewahren, theils die verschiedenen Arten derselben zu sondern, aufbewahrt. Es würde daher ein Kasten für die Knochen des Kopfes, einer für die des Rumpfes, einer für die Knochen der obern, und einer für die der untern Gliedmassen, oder für beide nur ein Kasten bestimmt werden. Die Grösse der Fächer muss den verschiedenen Arten der Knochen angemessen seyn, so dass z. B. ein Fach die Wirbel, ein anderes die Rippen und den Brustknochen, ein drittes die Beckenknochen u. s. w. aufnehmen kann. Eben so müssen die Knochen eines Gerippes, welche noch mit Epiphysen versehen sind, gesondert in Kasten aufbewahrt werden. Die pathologischen Knochen werden nach ihrem regelwidrigen Zustande geordnet, und daher in gut verschlossenen Schränken, oder wenn dieselben leicht zerbrechlich sind, noch unter Glaskasten aufbewahrt. Die Knochen werden, wenn sie noch so schön gebleicht worden sind, mit der Zeit etwas gelb; dann darf man sie nur mit verdünnter

Salpetersäure abwaschen, wodurch sie rein und wieder weiss werden.

b. Trockene einzelne Knochen eines Embryo's kann man mit Hausenblase oder gutem starken Tischlerleim, auch Schuhmacherpech, auf einem dünnen schwarzen Brete, nach ihrer Abtheilung und Ordnung, aufleimen. Man gebe jeder Abtheilung ein besonderes Bret, und kitte die Knochen dann nach ihrer natürlichen Reihefolge neben einander auf, z. B. die beiden Hälften des Stirnknochens dicht an einander, dann den Riech- und den Keilknochen, neben diesen die Seitenwandknochen u. s. w., die Wirbel werden in der Mitte, die rechten und linken Rippen nach ihrer Reihefolge zu beiden Seiten u. s. w. aufgelegt; dass hierzu eine genaue Kenntniss von der Form der Embryonenknochen nothwendig sei, ist nicht zu verkennen. Die Keime (*Rudimenta*) der Zähne, wo sich bloss die Kronen derselben als hohle Schalen darstellen, kann man mit starkem Tischlerleim oder Gummiauflösung auf eine Glastafel aufleimen. Eben so werden die Gehörknöchelchen, theils einzeln, theils nach ihrer Verbindung zusammen geleimt und auf ein schwarzes Bretchen gekittet; besser aber ist, wenn man noch unter einander verbundene Gehörknöchelchen haben will, nachdem man an einem Schläfenknochen das Dach der Paukenhöhle weg gemeisselt hat, sie behutsam von dem Paukenfelle und den übrigen Befestigungen los zu trennen und heraus zu nehmen.

c. Zersägte Knochen aller Art werden hinsichtlich der innern Struktur aufbewahrt, indem dieselben in verschiedenen Richtungen mit einer feinen Säge durch-

schnitten werden. Zu diesen Sägen passen am besten diejenigen, welche von einer dünnen und schmalen Uhrfeder gemacht worden sind, bald in einem grössern, bald in einem kleinern Bogengestelle eingespannt werden, und sich nach allen möglichen Richtungen führen lassen, wodurch nicht zu viel Substanz verloren geht, und damit die Stücke genau wieder an einander passen. Bei dem Durchsägen hat man sich zu hüten, dass der Knochen nicht zersplittert werde, daher man die Säge fest und gleichförmig, ohne wackelige Bewegung, zu führen hat. Dann kann man an der einen Hälfte, nachdem der Knochen kurz oder lang, oder in mehrere Stücke getheilt ist, einen oder zwei, auch mehrere messingene Stiftchen von der Stärke eines Rabenkieles, welche an dem freien Ende mit einer Schraube versehen sind, an nieten. An der andern Hälfte oder dem Stück der Knochen bohrt man den Stiften entsprechende Löcher, durch welche dieselben durch geführt und mit einer Schraubenmutter versehen werden, wodurch die Stücke des Knochens zusammen gehalten werden, worauf man dieselben in ähnlichen Kasten, wie die zu den einzelnen Knochen, aufbewahren kann.

d. **Knochen in Salzsäure**, wie bereits unter „Präparation des Knochengewebes“ angegeben worden ist, behandelt, werden in verschlossenen Gläsern mit Terpentinspiritus aufgestellt und aufbewahrt.

e. **Knochen von Thieren**, welche mit **Färberöthe** (*Rubia tinctorum*) gefüttert sind, geben schöne rothe und über Knochenbildung lehrreiche Knochenpräparate. In dieser Beziehung fängt man mit wenigen Granen Färber-

röthe, welche man ihrem Futter beimischt, an und steigt dann nach und nach mit der Gabe. Bemerkt man, dass bei Vögeln der Schnabel, bei vierfüssigen Thieren die Zähne roth werden, so ist diess ein Zeichen, dass das ganze Knochensystem roth gefärbt ist. Man muss aber die Knochen dieser Thiere, nachdem sie geschlachtet worden sind, bloss mit dem Messer reinigen, ohne sie zu wässern, noch zu kochen.

f. Knochen mit ganz knorpeligen Ansätzen von Kindern werden, wie bereits schon erwähnt worden ist, am zweckmässigsten in verschlossenen Gläsern mit Spiritus aufgestellt. (Siehe Aufstellung der Präparate in Weingeist.)

g. Knochen mit der Beinhaut, dem Marke und den Gefässen; Theile, welche wesentlich zum organischen Gewebe des Knochens gehören, werden vorzüglich, theils ganz, theils in der Mitte der Länge nach durchsägt, in Weingeist aufbewahrt; sind die Gefässe der Beinhaut derselben fein injicirt, so kann man dergleichen auch trocknen, wodurch die Beinhaut sichtbar wird. Man wählt gewöhnlich zu diesem Präparat kleinere Knochen, z. B. Schlüsselknochen u. s. w.; von grössern Knochen erwachsener Personen nimmt man Stücke und von Kindern ganze Knochen; sie müssen aber von Anfang an vermittels des Messers gereiniget, wobei man sich in Acht nimmt, die Beinhaut zu verletzen, dann einige Tage gewässert und hierauf in Weingeist aufgestellt werden. Man kann auch Knochen, an welchen die Gefässe der Beinhaut fein injicirt sind, erst halb trocknen und dann in Terpentinspiritus aufstellen.

h. **Skeletirte Köpfe, Todtenköpfe, knöcherner Kopf,** auch gewöhnlich **Schädel** oder **Todtenschädel** genannt, werden aus allen Altern und von verschiedenen Qualitäten häufig für sich technisch zubereitet und als instruktive Theile aufbewahrt. Sie werden, wie bereits unter Zubereitung der Knochen angegeben worden ist, bearbeitet, und man sieht bei diesen vorzüglich auf ein möglichst weisses Ansehn, so wie man diejenigen Köpfe, welche noch mit deutlichen Suturen und gut erhaltenen Zähnen versehen sind, für die schönsten hält. Wenn man auf Schönheit des Kopfes sieht, so kann man auch die schadhaften Zähne durch das Einsetzen passender aus andern Leichen ersetzen. Die bei der Maceration ausgefallenen oder heraus genommenen Zähne werden vermittels des Kittes aus Quark und Kalk in ihren Höhlen wieder befestiget.

i. **Aufgesägte skeletirte Köpfe,** an welchen der obere Theil des Schädels, das Deckstück der Hirnschale (*Calva*), abgenommen werden kann, dienen mehr zur Belehrung, mit welchem aber auch ein gefälliges Ansehn verbunden werden kann. Zweckmässiger ist es, wenn der Kopf vor der Maceration, wie S. 187 angegeben worden ist, aufgesägt wird, oder ist er schon gebleicht, so legt man ihn eine Zeit lang vorher in reines Wasser, um das Abspringen einzelner Knochenstücke zu verhüten, z. B. den obern Theil der Schuppentheile, der Schläfenknochen u. s. w., welche, wenn es dennoch geschehen wäre, mit dem Kitt aus Quark und Kalk wieder angeleimt werden können. Das Deckstück der Hirnschale muss an das Hauptstück so befestiget werden,

dass man es abheben und die Innenseite des Hirnschädels zur Ansicht bringen kann. Die einfachste Befestigung ist, wenn man in den Durchschnittsrand des Hauptstücks vorn, zu beiden Seiten und hinten einen mässig starken messingenen oder eisernen Stift bringt, und diesen Stiften entsprechende Löcher in den Durchschnittsrand des Deckstückes bohrt, so dass nun dieses aufgesteckt werden kann; oder man befestiget beide Theile auf der einen Seite vermittels eines Charniers von Messing oder Eisenblech und bringt an der dem Charnier entgegen gesetzten Seite eine mechanische Vorkehrung an, dass man mittels eines Hakens auch hier beide Theile in Verbindung halten, diese aber auch lösen kann. Beabsichtiget man besonders eine gefällige Darstellung, so fügt man noch den Unterkiefer bei, und der Schädel ruht dann vorn auf dem untern Rande dieses Knochens, hinten auf dem Hinterhauptknochen.

k. Verschiedene Segmente des Kopfes, um die Form der verschiedenen Höhlen und Gänge im Zusammenhange sichtbar zu machen, sind ebenfalls von grosser Belehrung. Man macht behutsam mit einer Bogensäge, worein ein im Allgemeinen dünnes, aber doch hinlänglich starkes Blatt eingespannt ist, theils senkrechte, theils wagrechte Schnitte nach der Lage der verschiedenen Höhlen, welche man aber genau kennen muss. Auch diese Segmente werden besser vor der Maceration gemacht, und dann derselben und der Bleiche übergeben, worauf man die Segmente eines Kopfes mit ähnlichen Stiften, wie bei den einzeln zersägten Knochen angegeben worden sind, wieder vereinigen kann, und welche

nach Umständen wieder aus einander genommen werden können.

l. Skelete.

Das Skelet, Gerippe, Knochengerippe (*Sceleton s. Sceletum*), welches eine durch Kunst bereitete Zusammenhaltung oder Zusammenfassung der Knochen des menschlichen Körpers ist, ist von doppelter Art; entweder es sind, mit Ausnahme des Zungenknochens, sämmtliche Knochen noch durch die Bänder, welche dieselben im Leben zusammen halten, vereiniget, oder sie sind durch Draht und andere mechanische Hilfsmittel wieder verbunden worden; im erstern Falle wird ein solches Präparat natürliches Skelet (*Sceleton naturale*), und im letztern künstliches Skelet (*Sceleton artificiale*) genannt. Da nun die Gerippe einen Überblick der ganzen Knochenlehre, und dieselben die Grundlage der allgemeinen Form des ganzen Körpers abgeben, und daher den, welcher mit dem Bau des Körpers bekannt ist, an einen grossen Theil der übrigen Organe erinnert, so gehören die Skelete zu den instruktivsten anatomischen Präparaten. Daher auch in den anatomischen Unterrichtsanstalten weder männliche noch weibliche Gerippe, um den Geschlechtsunterschied auch an dem Gerippe zu zeigen, noch Kindergerippe, von dem zartesten Alter bis zu den spätern Stadien des Kindesalters, wegen der allmäligen Knochenausbildung, zur Vervollständigung der anschaulichen Darstellung nicht mangeln dürfen. Auch Thierskelete aller Art sind für das osteologische Studium von grossem Nutzen, um die Eigenthümlichkeit der menschlichen Bildung im Gegensatz mit den abweichen-

den Formen der Thiere deutlicher zu sehen. Aus diesem ergibt sich, dass die Skeletirung oder die Bereitung der Skelete ein wesentlicher Gegenstand der anatomischen Technik ist, welcher aber eigentlich mehr Mühe, Geduld und mechanische Fertigkeit, als eigentliche anatomische Kenntniss voraus setzt.

1. Künstliche Skelete. Zu diesen wählt man gewöhnlich gut zubereitete Knochen aus den jungen männlichen Altern; denn künstliche Skelete von Kinderknochen zu machen, ist sehr beschwerlich und belohnt die Mühe nicht; daher man den natürlichen Skeleten vor diesen den Vorzug gibt. Ehe man zur Zusammensetzung der Knochen schreitet, um mechanisch die Verbindungen derselben, wie sie im Leben waren, möglichst genau herzustellen, muss man versichert seyn, dass beim Maceriren und Bleichen derselben kein Knochen verloren gegangen oder wesentlich beschädigt worden ist; daher zuvor alle Knochen auf einen Tisch in der gehörigen Ordnung hin gelegt werden müssen. Eben so müssen die dazu nothwendigen Werkzeuge, als die Bohrmaschine mit den längern und kürzern, dickern und dünnern Bohrern (s. S. 17), die Drahtzangen, geglühter Messingdraht von verschiedener Stärke, Korkholz oder starkes Leder u. dgl. vorbereitet seyn. In Ermangelung der Bohrmaschine kann man sich auch guter Pfriemen (Schuhmacherpfriemen, Ahle) von verschiedener Stärke und Länge bedienen, nur muss man sich bei dem Bohren der Löcher mit diesen mehr in Acht nehmen, um sich nicht zu verletzen. Zunächst

werden die Löcher überall doppelt und in kurzer Entfernung neben einander durch einen Knochen, gewöhnlich von einer Gelenkfläche zur andern, hindurch gebohrt, indem man mit der linken Hand den Knochen an den Bohrer in gleicher Richtung hält, und mit der andern die Rolle, in welcher der Bohrer steckt, vermittels des über der Rolle gespannten Bogens in Bewegung setzt; da nun die Gelenkflächen nicht immer einander gerade gegenüber liegen, so hat man zuweilen den Knochen in schiefer Richtung anzusetzen und zu führen. Hierauf passt man den folgenden Knochen mit seiner Gelenkfläche genau an, und bezeichnet die Stelle der nun an diesen zu bohrenden Löcher, indem man durch die Löcher des erstern Knochens einen spitzigen Stachel hindurch führt, und damit durch ein weniges Anbohren die Stellen bezeichnet; worauf man eben so, wie mit dem erstern Knochen, verfährt. Die Stellen, wo die Löcher gebohrt werden müssen, ergeben sich überhaupt aus der Form und der Gelenkverbindung eines jeden Knochens, so wie die verschiedene Grösse derselben aus der verschiedenen Grösse der Knochen; indem im Allgemeinen kleinere Löcher in kleine und grössere in grosse Knochen gebohrt werden müssen. Nachdem die Löcher gebohrt worden sind, wird der Draht hindurch geführt, mit der Drahtzange zusammen gedreht und mit der Drahtkneipzange abgezwickt. Auf diese Art werden nun die einzelnen Knochenpartien zusammen gefügt, die dann wieder in Verbindung mit einander das Skelet bilden, und ziemlich gleichgiltig ist es, ob man hier-

bei mit den Gliedmassen, mit dem Rumpfe oder mit dem Kopfe den Anfang macht.

Bei der Skeletirung des Kopfes hat man bloss den Unterkiefer wieder anzufügen, indem die übrigen sämmtlichen Knochen bei der Zubereitung vermittels der Suturen in ihrer natürlichen Verbindung bleiben; hierzu hat man durch die Gelenkfortsätze desselben, und diesen gegenüber durch den Gelenkhügel der Schläfenknochen auf beiden Seiten ein Loch zu bohren, durch welches man einen mässig starken Draht von dem erstern zum andern hindurch führt, und diesen nach aussen so zusammen dreht, dass der Unterkiefer auf- und niederwärts bewegt werden kann. Da nun aber der vordere Theil des Unterkiefers herab sinkt, so kann man einen spiralförmig gewundenen Draht, oder eine Stahlfeder von dem Keilknochen zu dem Unterkiefer herab befestigen, wodurch der letztere in die Höhe gezogen wird, aber auch niederwärts bewegt werden kann.

Bei der Zusammensetzung der Knochen des Rumpfes muss zuvor, wenn das Gerippe nicht zum Aufhängen gemacht wird, das Stativ, auf welchem es aufgestellt werden soll, und eine hinlänglich starke und lange Eisenstange, so dass dieselbe um vier Zoll über dem Rumpfe vorragt, vorbereitet seyn. Das Stativ muss entweder von festem Holze oder Eisen und mit hinlänglich ausgebreiteten Füssen versehen seyn, damit es nicht leicht umfällt und dadurch das Skelet beschädigt wird; am zweckmässigsten ist das

von Eisen. Die Eisenstange, welche durch den Rückenmarkkanal geführt wird, muss ebenfalls zuvor in dem Stative befestiget seyn. Nachdem nun einfache Löcher durch die Gelenkfortsätze der sämmtlichen Wirbel, doppelte aber durch die Querfortsätze der Brustwirbel, welche hier an den Gelenkgruben, so wie an den diesen entsprechenden Höckern der Rippen gemacht werden, ferner die durch die Gelenkflächen der Beckenknochen, ebenfalls unten und oben doppelt, gebohrt worden sind, so thut man wohl, zuerst die Knochen der einzelnen Abtheilungen des Rumpfes zu vereinigen. Die Beckenknochen verbindet man zuerst mit dem Kreuzknochen oben und unten, und dann die Schamknochen, wobei man zwischen den Schamknochen eine Scheibe von Korkholz, welche nach hinten dünner ist, legt, um den hier befindlichen Knorpel zu ersetzen; den Steissknochen lässt man bis ganz zuletzt, weil er leicht abgestossen wird; worauf man die Eisenstange durch den Kanal des Kreuzknochens führt, nach welchem nun dieselbe und nach der Krümmung der Wirbelsäule überhaupt gebogen wird; dann vereiniget man die Bauchwirbel unter einander, und nachdem dieselben aufgesteckt worden sind, mit dem Kreuzknochen. Sind nun die Brustwirbel unter einander verbunden, so befestiget man an den Querfortsätzen derselben die Rippen, und an diesen die Knorpel mit dem Brustknochen; dieser wird zuvor eine kurze Zeit in reines Wasser gelegt, damit sich die Knorpel etwas erweichen; dann bohrt man doppelte Löcher, sowohl an dem vordern Ende der Rippen,

als an dem freien Ende der Knorpel, von der innern Fläche zur abgeschnittenen Fläche derselben, und führt den Draht von den Knorpeln zur innern Fläche der Rippen, wo man dieselben zusammen dreht; worauf sich der so zusammen gesetzte Oberleib noch leicht auf die gekrümmte Eisenstange bringen lässt. Eben so werden nun die Halswirbel vereiniget, jedoch wird der Atlas nicht an seinen Gelenkfortsätzen, sondern, indem in der Gegend des vordern Höckers etwas entfernt neben einander zwei Löcher gebohrt werden, und durch diese um den Zahnfortsatz des zweiten Halswirbels herum ein Draht geführet und vorn an dem Atlas befestiget wird, so dass derselbe sich um diesen Fortsatz drehen lässt. Sind nun diese noch locker verbundenen Knochen so auf das Stativ gebracht worden, so legt man zwischen den Wirbelkörpern Scheiben von Kork (Pantoffelholz), welche nach der Grösse der Flächen der Wirbel und Stärke der natürlichen Zwischenknorpel geschnitten worden sind, und wodurch die letztern ersetzt werden; man kann sich auch statt dieser eines starken Leders bedienen. Die noch etwanigen vorragenden Ränder dieser Scheiben werden weg geschnitten und mit einem Kitt aus Quark und Kalk, oder, nachdem die Theile nass gemacht worden sind, mit einem Gemisch aus Mehl und Wasser, das mit etwas Ambra schwach gefärbt worden ist, überzogen, und womit auch alle übrigen Ungleichheiten ausgefüllt werden können. Um nun aber den Rippen in ihrer Verbindung und Lage eine gehörige Festigkeit zu geben, thut man wohl, wenn

man auf beiden Seiten von dem Querfortsatze des sechsten Halswirbels an, dieselben längs ihren Winkeln mit einem doppelten Draht einflechtet, indem man von einer Rippe zur andern den Draht zusammen dreht, und endlich denselben an dem zweiten Bauchwirbel befestiget; hierbei hat man darauf zu sehen, dass die Rippen in ihre natürliche Richtung kommen. Sind die Rippenknorpel bei der Vorbereitung zum Skelet nicht erhalten geblieben, so kann man dieselben durch schmale Streifen starkes Leder, welche nach der Form derselben und an den Enden dünner geschnitten worden sind, ersetzen. Man macht dann in jeder Rippe mit der Säge einen Spalt, worein nun das dünner geschnittene Ende des Streifens eingeleimt oder durch Messingstifte befestiget wird; die andern Enden derselben werden in Löcher, welche man in dem Brustknochen an den Stellen, woran im Leben die Knorpel hingen, macht, eingesteckt und eingeleimt oder mit Stiften befestiget. Um den Streifen ein gefälliges Ansehn zu geben, werden dieselben mit dem gedachten Teige, wie die nachgemachten Zwischenwirbelknorpel, überzogen. Auch schneidet man aus weissen Wachsplatten Formen nach denen der natürlichen Knorpel und fügt solche statt dieser zwischen den Rippen und dem Brustknochen ein, und die für die untersten Rippen an diese an, sie sind aber nicht von der Dauer, als die natürlichen Knorpel; da aber diese nie ihre natürliche Farbe behalten, sondern das Aussehen eines getrockneten Tischlerleims erhalten, so hat man daher dieselben auch mit der er-

wähnten Masse oder mit Streifen von dünner, mit Leim bestrichener Schweinsblase überzogen.

Soll aber das Skelet zum Aufhängen eingerichtet werden, so werden sämmtliche Wirbelkörper in der Mitte durchbohrt, so dass das Loch von der Grösse ist, dass ein Draht von der Dicke eines kleinen Gänsekiels, der nach der Krümmung des Rückgrates gebogen ist, hindurch geführt werden kann. Dieser Draht, welcher unten ein Loch hat, wird in den Kreuzknochen gegen die innere Fläche desselben eingetrieben, und durch einen Stift, welcher durch den Knochen und das Loch des Drahtes geht, befestiget. Das obere Ende des Drahtes, welches oben mit einer Schraube versehen und von der Länge seyn muss, dass es über den Hirnschädel hervor ragt, wird durch eine Schlinge von starkem Draht, welche vorn an dem Atlas gemacht worden ist, gesteckt, dann durch die Schädelhöhle und ein in dem Schädelgewölbe gemachtes Loch hindurch geführt, und mit einer Schraubenmutter bis auf den Schädel zugeschraubt. Ganz oben an dem Schraubenende wird dann durch den Draht ein Ring gebracht, an welchem das Skelet gehängt wird.

Mit dem Rumpfe verbindet man auch gleich die Schulterknochen. Nachdem der Schlüsselknochen mit der Grätenecke (*Acromion*) und dem Hakenfortsatze des Schulterblattes vermittels Drahtes verbunden sind, befestiget man das innere Ende des Schlüsselknochens mit dem Brustknochen; man macht die Löcher von dem Ausschnitte des Brustknochens nach hinten zu,

wo der durchgeführte Draht zusammen gedreht und abgezwickt wird; eben so befestiget man das obere Ende des Schulterblattes an die zweite, und das untere Ende an die siebente Rippe, so dass beide Knochen unbeweglich mit dem Rumpfe verbunden sind.

Nun kann man zuerst sämmtliche Knochen der obern Gliedmassen zusammen setzen, ehe man zur Verbindung des Oberarmknochens mit dem Schulterblatte schreitet. Am einfachsten und haltbarsten vereiniget man auch diese Knochen bloss durch Draht. Nachdem man gleich unter dem kleinen halbmondförmigen Ausschnitt des Ellenbogenknochens vorn und hinten ein Loch durchbohrt hat, führt man einen Draht um den Hals der Speiche und durch die beiden Enden desselben, durch die Löcher des Ellenbogenknochens gegen die innere Fläche desselben, wo er dann zusammen gedreht wird, so dass sich die Speiche in dem auf diese Weise entstandenen Ringe bewegen lässt. Eben so werden die untern Enden der Unterarmknochen befestiget, nur dass der Ring um das untere Ende des Ellenbogenknochens gehen muss. Dann verbindet man die Ellenbogenknochen mit dem Oberarmknochen, indem man einen Draht um die Rolle des letztern, und durch zwei Löcher, welche von dem grossen halbmondförmigen Ausschnitt des Ellenbogenknochens nach hinten gemacht worden sind, führt, und hier die Enden des Drahtes durch Zusammendrehen vereiniget. Man kann auch eine Scheibe von verzinntem oder Messingblech, von etwa einem Zoll im Durchmesser, welches an beiden Enden mit

einem Loche versehen wird, das eine Ende desselben in einen eingesägten Spalt der Rolle und das andere in einen dergleichen Spalt des Ellenbogenknorrens bringen, worauf man einen Stift oben und unten durch den Knochen und die Blechscheibe bringt, und so die Knochen charnierartig mit einander verbindet.

Nunmehr werden die Handwurzelknochen durch dünnere Drähte, welche nach allen Richtungen durchgeführt werden, unter einander, und mit den Mittelhandknochen verbunden. Die Drähte, welche zur Verbindung der letztern dienen, kann man von oben durch beide Reihen der Handwurzelknochen, wodurch diese zugleich zusammen gehalten werden, führen. Die Knochen der Finger verbindet man, indem man das untere Ende etwas einsägt, dann einen Stift durchsteckt, um diesen Stift in dem Einschnitte einen dünnen Draht führt, welcher mit seinen beiden Enden durch die zwei an dem obern Ende von der Gelenkfläche zur Hohlfläche gemachten Löcher des folgenden Knochens gesteckt und befestiget wird, wodurch dann Biegung und Ausstreckung mit den Knochen gemacht werden kann. Auch kann man die Fingerknochen durch kleinere angemessene Bleche und Stifte, wie den Ellenbogenknochen mit dem Oberarmknochen vereinigen. Nachdem nun die Hand zusammen gesetzt ist, verbindet man dieselbe mit den Speichenknochen entweder mit einem ähnlichen Blech und Stifte, wie bei dem Ellenbogenknochen mit dem Oberarmknochen, oder man macht eine Drahtschlinge an der Gelenkgrube der Speiche, durch welche, und durch den

Schief- und Mondknochen ein dünnerer Draht geführt wird, worauf dann beide Enden desselben unter einander befestiget werden.

Hierauf unternimmt man die Zusammensetzung der Knochen der untern Gliedmassen. Man kann zuerst den Wadenknochen an den Schienknochen oben und unten durch Draht fest verbinden, dann bohrt man in jeden Knorren des Schienknochens von der Gelenkfläche zur Seitenfläche zwei Löcher. In die Knorren des Oberschenkelknochens macht man mit einer etwas dicken Säge von vorn nach hinten einen ungefähr $\frac{3}{4}$ Zoll tiefen Einschnitt; bringt durch jeden Knorren der Quere nach einen starken Stift, um welchen dann auf beiden Seiten ein hinlänglich langer Draht herum, aus dem Einschnitt heraus, und durch die Löcher der Knorren des Schienknochens geführt und befestiget wird. Eben so kann man an denselben Stellen diese Knochen mit Blechscheiben und Stiften vereinigen, nur muss dann auch in die Knorren der Schienknochen ein Einschnitt gemacht werden, welcher das untere Ende des Bleches aufnimmt. Die Kniescheibe kann entweder mit dem Oberschenkelknochen durch Draht, welcher durch dieselbe und das untere Ende des Schenkelknochens geht, oder mit dem Schienknochen verbunden werden. Hier ist die Verbindung durch einen Blechstreifen von ungefähr 2 Zoll Länge und $\frac{1}{4}$ Zoll Breite zweckmässiger; das obere Ende desselben wird in den untern Rand der Kniescheibe, und das untere Ende in den obern Theil des vordern Randes des Schienknochens

gesteckt, und oben und unten mit einem Stift, der durch den Knochen und durch das Blech geht, befestiget. Die Knochen des Fusses werden auf ähnliche Weise, wie die der Hand, entweder bloss durch Draht, oder durch diesen, Bleche und Stifte unter einander verbunden. Dann wird der Fuss mit den Unterschenkelknochen vereiniget, indem man in gleicher Richtung ein grösseres Loch durch den innern und äussern Knöchel und den Sprungknochen bohrt und einen starken Draht durchsteckt.

Hat man auf diese Weise die einzelnen Hauptabtheilungen des Skeletes bearbeitet, so hängt man auch diese zusammen. Wenn das Gerippe zum Aufstellen auf ein Stativ bereitet ist, so hat man das obere Ende der durch den Rückenmarkkanal gehenden Eisenstange nur nach hinten um zu biegen, so dass der nun aufgesetzte Kopf nicht nach vorn überfällt; oder man kann auch in das grosse Hinterhauptloch einen Kork einleimen, dann ein Loch darein machen, so dass die Eisenstange etwas gedrängt hindurch geht; in diesen Fällen kann man den Kopf nach Belieben abnehmen, muss aber der grössern Sicherheit wegen, die Gelenkfortsätze des Hinterhauptknochens an die des ersten Halswirbels mit Draht befestigen. Die obere Gliedmasse befestiget man am leichtesten, wenn man einen hinlänglich langen Messingstift, von der Dicke eines kleinen Gänsekieles, welcher an dem einen Ende mit einem Knopfe, an dem andern mit einer Schraube versehen ist, von dem grossen Höcker durch die Mitte des Kopfes des

Oberarmknochens führt, so dass vom Schraubenende ein Theil hervor ragt, welcher dann durch das Loch, das in der Mitte der Gelenkgrube des Schulterblattes schief nach hinten hindurch gebohrt worden ist, gesteckt, und hinten mit der Mutterschraube so befestiget wird, dass der Oberarmknochen beweglich bleibt. Auf ähnliche Weise wird die untere Gliedmasse in die Gelenkpfanne angehängt, indem das aus dem Schenkelkopfe hervor stehende Ende der Schraube durch ein in die Mitte der Gelenkpfanne gemachtes Loch durch gesteckt und mit einer Schraubenmutter befestiget wird. Oder man kann auch für die Oberarm- und Oberschenkelknochen eine Schraube von $2\frac{1}{2}$ Zoll Länge, welche zur Hälfte platt ist und an dem breiten Ende ein Loch hat, bereiten lassen; dann sägt man in den Kopf der genannten Knochen einen Spalt, in welchen man das breite Ende der Schraube bringt, und dieselbe durch einen Stift, welcher quer mitten durch den Kopf des Knochens und durch das Loch der Schraube geht, befestiget; das andere runde Schraubenende wird, wie oben angegeben, durch das Loch der Gelenkgrube des Schulterblattes und des Beckenknochens gesteckt und mit der Schraubenmutter befestiget. Am einfachsten befestiget man die Gliedmassen, wenn man zwei Löcher neben einander durch die Mitte des Kopfes bis zur äussern Fläche der genannten Knochen bohrt, dann einen Draht zu zwei Hälften umbiegt, die beiden Enden durch die Löcher bringt, aber so, dass ein hinlänglich langer Theil über dem Kopfe des Knochen

hervor ragt, dann dieselben aussen an dem Knochen zusammen dreht und befestiget; hierauf dreht man auch den hervor ragenden Theil über dem Kopfe des Knochens so weit zusammen, dass noch eine Mündung übrig bleibt, in welcher man, nachdem dieses Ende durch das Loch der Gelenkgruben gebracht worden ist, einen spiralförmig gewundenen Draht zur Befestigung eindreht. Auf diese angegebenen Verbindungsarten kann man die Gliedmassen nach Belieben abnehmen und abhängen.

2. Epiphysisches Skelet (*Sceleton epiphysicum*), oder ein künstlich verfertigtes Skelet von jungen Körpern, noch vor geendigtem Wachsthume der Knochen, bei welchen die Ansätze mit den Knochen noch nicht völlig verwachsen sind. Hier haben sich die Ansätze während der Maceration gänzlich getrennt, und müssen dann bei der Bearbeitung des Skelets angeleimt werden. Oder bei jüngern Subjecten, wo diese noch ganz oder grössten Theils knorpelig sind, ersetzt man dieselben durch Kork, Wachs oder Leder. Die Zusammensetzung dieser Knochen geschieht, wie beim künstlichen Skelet angegeben worden ist; aber weit zweckmässiger bleibt es, diese in einem natürlichen Skelete darzustellen.

3. Natürliches Skelet, an welchem nämlich die erhaltenen natürlichen Bänder die Stelle des Drahts und anderer mechanischen Kunstmittel vertreten. Bei Verfertigung desselben hat man zunächst alle weiche Theile, ausser den Bändern, vermittels des Messers, auf das Genaueste weg zu nehmen, dann den Kopf

von dem ersten Halswirbel zu trennen und ihn in ein besonderes Gefäss der völligen Maceration zu übergeben. Dagegen wird der übrige skeletirte Körper in ein hinlänglich grosses Gefäss gelegt und einige Tage, durch Erneuerung von frischem Wasser, bis dasselbe nicht mehr blutig ist, gehörig gewässert, worauf man ihn in dem bleibenden Wasser maceriren lässt, während aber öfters nachgesehen werden muss, damit die Fäulniss nicht die Bänder und Knorpel trenne. So bald die Bänder schlaff und aufgelockert werden, so dass sich Wasser aus ihnen pressen lässt, muss das Gerippe heraus genommen und mit Vorsicht gereiniget werden. Man präpariret nun das vorzüglich aufgelockerte Zellgewebe von den Bändern weg, macht einen Schnitt unter und über den Gelenken durch die Knochenhaut, und schabt dieselbe mit den noch daran hängenden Fleisch- und Sehnentheilen von den Knochen rein ab. Das Rückenmark und die feste Rückenmarkshaut sucht man mit einem langen festen Draht, der an dem einen Ende mit einem Haken versehen ist, nach und nach heraus zu ziehen; worauf eine etwas weich geglühete und nach der Krümmung der Wirbelsäule gebogene Eisenstange durch den Rückenmarkkanal gebracht wird, und dann vorzüglich der Wirbelsäule die natürliche Krümmung gibt. Die Stange muss aber oben, zur Ansetzung des Kopfes, und unten, zur Aufstellung auf ein Stativ, bis 4 Zoll hervor ragen. Dann wird das Gerippe in ein hinlänglich grosses Gestelle aufgehängt, die Schulterblätter mit den obern Gliedmassen, so wie die untern

Gliedmassen und die Rippen in ihre natürliche Richtung gebracht und befestiget, und müssen während des Trocknens auch erhalten werden. Man muss aber dasselbe im Schatten und an einem starken luftzugigen Ort trocknen. Sind die Bänder gehörig getrocknet, so kann man auch das Gerippe noch bleichen, jedoch muss es, vorzüglich die Bänder, damit sie nicht zu sehr zusammen trocknen, fleissig begossen werden. Um die Knochen, welche nie ganz weiss werden, weisser zu machen, soll man nach der Maceration und Reinigung des Gerippes, dasselbe einige Zeit in reines Kalkwasser oder in eine Potaschenauflösung legen, und nachdem der Kalk mit reinem Wasser abgewaschen ist, zum Trocknen aufhängen. Die obern und untern Gliedmassen zuvor abzutrennen und dieselben nachher mit Draht an dem Rumpfe wieder zu befestigen, ist unzweckmässig und passt nicht zu einem natürlichen Skelet. Ist nun das Skelet auf diese Weise bearbeitet, so wird es auf ein festes Stativ, so wie der Kopf auf den Rumpf, wie bei dem künstlichen Skelete, befestiget, und entweder mit Firniss überzogen oder ohne diesen Überzug aufbewahrt.

4. Natürliche Skelete von Kindern und Embryonen, aus allen Altern, sind ebenfalls instruktive Präparate, allein sie sind beschwerlicher und nur mit der grössten Vorsicht zu verfertigen, indem man zur Wegnahme der hier sehr weichen Theile vorzüglich ein scharfes Messer bedarf, dieses sehr leicht in die knorpeligen Theile eindringt; man hat bei der Maceration auch fleissig nach zu sehen, damit die

Knochen nicht aus einander fallen. Wenn an den Bändern Luftbläschen entstehen, dann kann man das Gerippe aus dem ersten Wasser heraus nehmen und einen bis zwei Tage in ein verschlossenes Glas mit Kalkwasser legen, und es dann in reinem Wasser mit einem Pinsel abwaschen. Übrigens ist die Bearbeitung dieselbe, welche in dem vorigen angegeben worden ist, nur dass man bei dem Aufhängen und Trocknen der Gerippe der jungen Kinder und Embryonen Brust-, Becken- und Kopfhöhle mit gesottenen Pferdehaaren, um ihnen die gehörige Ausdehnung zu geben, auszustopfen hat, die nach der Austrocknung wieder heraus gezogen werden. Eben so kann man auch während des Trocknens das Gerippe mit Terpentin- oder Rosmarinöl überstreichen, zuletzt mit einem guten, schnell trocknenden Lackfirniss überziehen, und dann auf einem passenden Stativ unter Glas oder in Schränken aufstellen. Vor dem Trocknen muss man durch den Rückenmarkkanal einen hinlänglich langen und dicken, an beiden Enden zugespitzten und hart gehämmerten Messingdraht bringen, um das Gerippe auf einem schicklichen Fussgestelle befestigen zu können. In das Hinterhauptloch des Kopfes wird ebenfalls ein Stück Kork eingefügt, das mit einem kleinen Loch versehen wird, durch welches man das obere Ende des durch die Wirbelsäule geführten Drahts bringt, um den Kopf abnehmen zu können.

m. Einzelne künstliche und natürliche männliche und weibliche Becken sind zum Vergleichen nothwendig. Vorzüglich aber dürfen mehrere natürliche

weibliche Becken von verschiedenen Formen in einer anatomischen Präparatensammlung nicht fehlen, um die Abweichungen der mehr oder minder missgebildeten weiblichen Becken, welche auf die manuale Hilfe beim Geburtsgeschäft einen so wichtigen Bezug haben, mit dem normalen Becken zu vergleichen. Die Bearbeitung der Becken ist die, welche beim künstlichen und natürlichen Skelete angegeben worden ist.

Zubereitung, Aufbewahrung und Erhaltung der Bänderpräparate.

Ligamentöse oder syndesmologische Präparate (*Praeparata ligamentosa s. syndesmologica*) sind solche, an welchen die eigentlichen Knochenbänder theils Kapsel- theils Faserbänder, nach ihrer Form, Lage und ihren Anfügungen aufs Genaueste dargestellt sind, um zum fortgehenden syndesmologischen Unterrichte zu dienen. Sie dürfen um so weniger in einer anatomischen Unterrichtsanstalt fehlen, als die Bänder gewöhnlich mit den Knochen, deren Verbindungsmittel sie sind, in dem Sommersemester, wo Leichname nicht passend benutzt werden können, vorgetragen werden; nicht zu gedenken, dass manche Bänder, z. B. die des Kopfes, der Wirbelsäule, der Hand- und Fusswurzel u. s. w. mühsam und mit Zeitaufwand zu bearbeiten sind. Es müssen daher Bänderpräparate von allen Verbindungsarten der Knochen vorräthig seyn, und in Weingeist theils so aufbewahrt werden, dass sie während des Vortrages der Bänderlehre heraus genommen werden können, theils werden sie in verschlos-

senen Gläsern mit Weingeist und so aufgestellt, dass man die an ihnen dargestellten Bänder deutlich wahrnehmen kann. Eben so lehrreich sind auch einzelne, trockene Bänderpräparate, indem man an diesen die Insertionspunkte der Bänder weit genauer, als an den nassen Präparaten sieht, und daher zur Vergleichung ungemein zweckmässig. Die Präparation oder Darstellung der Bänder ist bereits mit der Darstellung der Muskeln in der zweiten Abtheilung dieses Werkes, von S. 47 an, angegeben worden, daher hier vorzüglich bloss die Verfertigung der verschiedenen Bänderpräparate und ihre Aufbewahrung berücksichtiget wird.

Im Allgemeinen ist hier noch zu erwähnen, dass man zur Zubereitung von Bänderpräparaten Theile von wassersüchtigen und fettlosen Leichnamen wählt, indem die Bänder derselben gewöhnlich die schönste weisse und glänzendste Silberfarbe haben. Nachdem die den Knochen und deren Bänder umgebenden Muskeln vorsichtig vermittels des Messers entfernt worden sind, so werden nun die Bänder durch die genaueste Wegnahme des ziemlich fest anhängenden Zellgewebes und der Muskelsehnen dargestellt; das erstere wird durch etwas starkes Anziehn mit der Pinzette leicht erkannt; dagegen muss man bei der Wegnahme der sehnigen Theile, welche vom Anfange an genau weg genommen werden müssen, sich sehr in Acht nehmen, weil dieselben oft wie mit den Bändern verschmolzen erscheinen, und damit die Bänder nicht durch Verwechselung mit den Sehnen zerschnitten werden. Sind nun die Bänder so weit dargestellt, dass man ihre Anfügungen deutlich erkennen kann, so macht man

nach Umständen die Trennung der Theile; man wählt entweder eine ganze Abtheilung des auf diese Weise gewordenen natürlichen Skeletes, z. B. eine ganze Gliedmasse, den Rumpf, die ganze Wirbelsäule, das Becken u. s. w.; oder man schneidet nur die einzelnen Gelenke heraus, indem man die Knochen in einer kurzen Entfernung von den Gelenken durchsägt, z. B. die Schlüsselknochengelenke, das Achsel-, Ellenbogen-, Schenkel- und Kniegelenk, einzelne Verbindungen der Wirbel, der Rippen u. s. w. An ganzen Abtheilungen bearbeitet man die Bänder gern zum Trocknen, weil diese beim Vortrag zur Vergleichung sehr passend sind; dagegen die Bänder an einzelnen Gelenken zur Aufbewahrung und Aufstellung in Weingeist, weil man dadurch die Grösse der zur Aufbewahrung bestimmten Gefässe und die Menge des Weingeistes erspart.

Nachdem die Bänder an den verschiedenen Theilen frisch dargestellt worden sind, so werden dieselben durch abwechselnde Erneuerung des reinen Wassers, bis es nicht mehr blutig gefärbt wird, gehörig gewässert, dann noch einige Tage in ein verdecktes Gefäss mit stark gesättigtem Salzwasser gelegt, hierauf heraus genommen, und das noch aufgelockerte Zellgewebe von den Bändern, und die über und unter denselben den Knochen überziehende Beinhaut durchs Schaben weg genommen, weil dadurch die Anfügungen der Bänder weit deutlicher in die Augen fallen. Nunmehr legt man die Präparate entweder zur Aufbewahrung in Weingeist, oder stellt dieselben in verschlossenen Gläsern mit Weingeist von 40 Grad auf, oder man bestimmt dieselben zum Trocknen.

In diesem letztern Falle müssen die Bänder vorzüglich an ihrem ganzen Umfange frei gemacht werden; man bringt dann geölte Hölzchen unter oder hinter die Faserbänder, auch wohl zwischen die Knochen; die Kapselbänder stopft man mit Rosshaaren aus, damit durch die Ausdehnung die Bänder deutlicher und sichtbarer werden. Dann hängt man das Präparat zum Trocknen in ein dazu passendes Gestelle auf und befestiget dasselbe oben und unten so, dass dadurch nicht nur die Bänder in ihrem etwas mehr ausgedehnten Zustande, sondern auch die einzelnen Knochen in ihrer natürlichen Lage erhalten werden. Während des Trocknens überstreicht man die Bänder öfters mit Terpentin- oder Rosmarinöl; auch kann man, wenn man beim Trocknen, vorzüglich an den grössern Gelenken der Gliedmassen, die Theile oft bewegt, zum Theil die natürliche Bewegung erhalten; allein dieses ist nicht zweckmässig, weil späterhin durch die häufigen Bewegungen, welche damit gemacht werden, die Bänder mürbe gerieben und durchrissen werden. Sind die Bänder gehörig getrocknet, so werden die Hölzchen und Rosshaare wieder heraus gezogen, und das Präparat mit gutem schnell trocknenden Lackfirniss, besonders wenn die Beweglichkeit nicht erhalten werden soll, überzogen, worauf dasselbe an dem dazu bestimmten Ort hängend oder liegend aufbewahrt wird.

Durch Zeit und Gebrauch, auch durch den Kartoffelspiritus, werden die in Weingeist aufbewahrten und heraus zu nehmenden Bänderpräparate grau, schwarz, die Bänder aufgelockert und dadurch unansehnlich; daher dieselben von Zeit zu Zeit erneuert werden müssen, wel-

ches mit den in verschlossenen, mit gutem Kornspiritus gefüllten Gläsern aufgestellten Präparaten nicht der Fall ist. Die trockenen Präparate, welche mit Lackfirniss überzogen sind, halten sich länger, als die, welche damit nicht überzogen sind; aber diese lassen sich gut und ansehnlich dadurch erhalten, dass man die Bänder zuweilen mit Terpentinspiritus bestreicht und die Knochen mit verdünnter Salpetersäure abwäscht.

Folgende, auf die angegebene Weise bearbeitete Bänderpräparate könnten zum Unterricht in einer anatomischen Unterrichtsanstalt aufbewahrt werden; dass aber solche vervielfacht werden können, bedarf keiner weitern Erwähnung.

a. **Präparate der Bänder der Kiefergelenke.** Hierzu wählt man einen vom Träger getrennten und oben aufgesägten Kopf, mit dem Unterkiefer, an welchem zunächst die Bänder des Kiefergelenkes auf beiden Seiten (s. S. 66), nämlich das **Kapselband** und das **Seitenband des Unterkiefers** dargestellt werden; dann trennt man auf der einen Seite an dem vordern Umfange das Kapselband von dem **Zwischengelenkknorpel**, um diesen zu sehen, los, und legt es nach oben und unten zurück, oder entfernt diese Hälfte des Kapselbandes ganz, wenn besonders dieses ein trockenes Präparat werden soll.

Das in Weingeist aufzubewahrende Präparat, und vorzüglich, wenn es bloss um die Bänder zu thun ist, kann nun bedeutend verkleinert werden, indem man theils den Hinterkopf von den Gelenkfortsätzen desselben, theils das Antlitz von den Flügelfortsätzen des Keilknochens an,

weg sägt. Will man es noch mehr verkleinern, so sägt man eine kurze Strecke vor der Insertion des Seitenbandes den Unterkiefer auf beiden Seiten durch und entfernt das Mittelstück desselben. Man kann auch noch das übrig gebliebene Stück des Kopfes in der Mitte durchsägen, wodurch für jedes Gelenk ein besonderes Stück wird.

b. **Präparate der Bänder des Kopfes, der Wirbelsäule und der hintern Enden der Rippen.** Die Bänder dieser Theile können sehr zweckmässig an einem Stücke vereinigt dargestellt werden. Man wählt hierzu eine ganze Wirbelsäule, in Verbindung mit dem oben aufgesägten Kopfe, oder dem Basilartheil desselben und den hintern Enden der Rippen. Der Unterkiefer wird entfernt, und nach Belieben kann man den Grundtheil des Kopfes gleich hinter den Flügelfortsätzen des Keilknochens durchsägen; eben so werden die Beckenknochen aus ihrer Verbindung mit dem Kreuzknochen getrennt; worauf nun an diesem Stücke folgende Bänder, wie von Seite 128 an angegeben worden ist, dargestellt werden; vorn: das vordere Ausfüllungsband des Kopfes mit dem Träger, das vordere Längenband der Wirbelsäule, die Zwischenwirbelbänder und die übrigen, den Wirbel bedeckenden sehnigen Fasern, und unten die vordern Kreuzsteissknochenbänder; hinten: das Nackenband, das hintere Ausfüllungsband und die Kapselbänder des Kopfes und des Trägers, die Kapselbänder, Zwischendornbänder, Spitzenbänder, gelblichen Bänder und Querfortsatzbänder der

Wirbel; unten: die hintern langen und kurzen Kreuz-Steissknochenbänder; dann stellt man die Rippenkopf-, die innern und äussern Rippenhals- und die äussern Querrippenbänder (S. 131) nach einander dar.

Nun wählt man ein zweites ähnliches Stück, an welchem man die Rippen ganz entfernen kann, und sägt dann den Hinterkopf und die Bogen der Wirbel, bis an die Gelenkfortsätze und bis zum Kreuzknochen herab, heraus; worauf man an diesem Stücke vorzüglich das hintere Längenband der Wirbel und das gemeinschaftliche Band des Hinterkopfes und der zwei ersten Halswirbel (S. 130) darstellt.

Wollte man das obere Stück mit den Bändern trocknen, so hätte man bloss unter den äussern Querrippenbändern kleine geölte Hölzchen anzubringen; oder um es zur Aufbewahrung in Weingeist zu verkleinern, trenne man die Wirbelsäule, die Zwischenwirbelknorpel durchschneidend, zwischen dem siebenten Hals- und dem ersten Brustwirbel; dann zwischen dem zwölften Brust- und dem ersten Bauchwirbel. Diese Stücke können dann beim Vortrag wieder an einander gelegt werden, und ausserdem sieht man noch an den Durchschnitten die Beschaffenheit der Zwischenwirbelknorpel (S. 131), welche man auch dicht von den Wirbelkörpern abgeschnitten in Weingeist besonders aufbewahren kann.

Es wird nun noch ein Präparat nöthig, an welchem die übrigen Bänder des Kopfes dargestellt sind. Hierzu wählt man den Grundtheil des Kopfes, in Verbindung mit den vier ersten Halswirbeln, sägt den Hinterkopf und die

Bogen der Wirbel bis an die Gelenkfortsätze heraus; auch wohl den Antlitztheil des Kopfes weg. Dann stellt man zuerst das gemeinschaftliche Band des Hinterkopfes und der zwei ersten Halswirbel dar, schneidet dasselbe in der Mitte auf der Spitze des Zahnfortsatzes durch, und legt es nach oben und unten zurück, worauf nun das Querband des Trägers, das Aufhängeband und die Seitenbänder des Drehers (S. 130) dargestellt werden. Auch kann man an diesem Präparate, durch die Wegnahme des vordern Ausfüllungsbandes, die Kapselbänder des Kopfes und des Trägers recht deutlich machen.

c. Präparate der Bänder der Brustenden der Schlüsselknochen, der Rippenknorpel und des Brustknochens. Hierzu wählt man einen Brustknochen in Verbindung mit den innern Enden der Schlüsselknochen und den Rippenknorpeln, indem man die Schlüsselknochen in der Mitte, und die Rippen nahe an ihren vordern Enden durchsägt. Dann stellt man zunächst: das Zwischenschlüsselknochenband, das innere Kapselband und das rautenförmige Band der Schlüsselknochen auf beiden Seiten dar; hierauf öffnet man auf einer Seite das Kapselband an dem vordern Umfange, und es zeigt sich der Zwischenknorpel (S. 80). Dann werden die übrigen Bänder bearbeitet: die Knochenhaut, welche von den vordern Enden der Rippen zu den Knorpeln geht, die eignen Rippenknorpelbänder, die strahlenförmigen Bänder, die vordere und hintere eigne Haut des Brustknochens und die Bänder des Schwertfort-

satzes (S. 131, 132). Zur Verkleinerung könnte man auf einer Seite die Rippenknorpel, ungefähr in der Mitte, durchschneiden.

d. Präparate der Bänder des Beckens. Man wählt hier gern, des Ansehns und des Zusammenhanges wegen, das ganze Becken in Verbindung mit den drei letzten Bauchwirbeln und dem obern Ende der Oberschenkelknochen. Man stellt nun an diesem zunächst, das obere und untere Hüft-Bauchwirbelband, die hintern seitlichen Hüft-Kreuzknochenbänder, das lange und kurze hintere Hüft-Kreuzknochenbaud, das Knorren- und das Stachel-Kreuzknochenband, das Ring- und das Bogenband, das Hüftlochband und das Kapselband des Oberschenkelknochens auf beiden Seiten (S. 110) dar; dann nimmt man auf der einen Seite das lange hintere Hüft-Kreuzknochenband hinweg, um das kurze deutlicher zu sehen; eben so das Kapselband des Oberschenkelknochens, um die die Gelenkpfanne umgebende Knorpellippe und das runde Band des Schenkelknochens (S. 112) darzustellen. Auch kann man hieran noch die Bänder des Kreuz- und des Steissknochens darstellen. So bearbeitet, und geölte Hölzchen zwischen die beiden Hüft-Bauchwirbelbänder, die hintern Hüft-Kreuzknochenbänder und hinter die Kreuz-Steissknochenbänder gebracht, kann man dieses Präparat trocknen.

Dieses zum Aufzubewahren in Weingeiste bestimmte Präparat kann man verkleinern, indem man auf der einen Seite den Hüftknochen (*Os innominatum*) aus der Verbin-

dung mit dem Kreuzknochen, und der seines Schamstückes von dem der andern Seite heraus trennt, und man sieht dann die in diesen Verbindungen befindlichen Knorpel. Das losgetrennte Stück kann dann zur Darstellung der Knorpellippe und des runden Bandes des Schenkelgelenkes benutzt werden.

e. **Präparate der Bänder der obern Gliedmasse.** Es ist schon erwähnt worden, dass man zum Trocknen gern die Bänder an einer ganzen Abtheilung des Gerippes darstellt. Daher hier nur die Bänderpräparate der obern Gliedmasse in einzelnen Abtheilungen erwähnt werden. Das Präparat, an welchem die Bänder des innern Endes der Schlüsselknochen mit den Brustknochen dargestellt sind, ist unter *c.* schon erwähnt worden.

1. **Präparate der Bänder des äussern Endes des Schlüsselknochens, des Schulterblattes und des Oberarmknochens.** Zu diesen hat man den Schlüsselknochen aus seiner Verbindung mit dem Brustknochen zu trennen, oder man sägt denselben in der Mitte, so wie den Oberarmknochen ungefähr 2 Zoll unter dem Kopfe, durch; dann stellt man an diesem Präparat, das Schlüsselknochengräten-, das ungleichseitige viereckige und das kegelförmige Band, dann das vordere und hintere eigne Schulterblattband und das Kapselband des Oberarmknochens (S. 81) nach einander dar.

Nun wählt man ein gleiches Präparat, an welchem das Schlüsselknochengrätenband zurück gelegt wird, um

das äussere Kapselband des Schlüsselknochens darzustellen; wird das Kapselband des Oberarmknochens geöffnet, so sieht man die Anfügung der Sehne des langen Kopfes des zweiköpfigen Armmuskels.

2. Präparate der Bänder des Ellenbogengelenkes oder der Verbindung des untern Endes des Oberarmknochens und der obern Enden der Unterarmknochen. Man sägt den Oberarmknochen ungefähr 2 Zoll über dem Ellenbogengelenke und die Unterarmknochen 3 Zoll unter dem Ellenbogengelenke durch, und stellt nun an diesem Stücke, das Kapselband, das äussere und innere Seitenband des Ellenbogengelenkes, das runde Band und den obern Theil des Zwischenknochenbandes des Unterarmes (S. 82) dar.

Hierauf wählt man ein ganz ähnliches Stück, woran man zuerst dieselben Bänder wieder präparirt; dann legt man das Kapselband vorn und hinten, ohne die Seitenbänder zu verletzen, nach oben zurück, wodurch dann nicht nur die Seitenbänder, sondern auch das Ringband der Speiche (S. 83) deutlicher werden.

3. Präparate der Bänder der untern Enden der Unterarmknochen und der ganzen Hand. Die Unterarmknochen werden ungefähr 3 Zoll über dem Handgelenke durchsägt; dann stellt man zunächst an diesem Theile des Unterarmes und der Hand, den untern Theil des Zwischenknochenbandes und

das sackförmige Kapselband der Unterarmknochen, dar; dann die faserigen Rücken-, Hohlhand- und Seitenbänder, so wie die unter diesen liegenden Kapselbänder des Handgelenkes und der Verbindung der ersten und zweiten Reihe der Handwurzelknochen und der Mittelhandknochen; ferner das eigne Handwurzel-Hohlhandband, die Kopfbänder der Mittelhandknochen und die seitlichen und Hohlhand- und Kapselbänder der Finger (S. 84).

Nun bearbeitet man ein ganz ähnliches Präparat und nimmt dann zwischen allen Faserbändern die Kapselbänder heraus, wodurch dann die erstern ganz deutlich dargestellt werden, zugleich wird der dreieckige Knorpel zwischen dem Ellenbogen- und dem dreieckigen Knochen sichtbar.

Eben so kann man noch ein ähnliches Präparat wie das erstere bearbeiten, nur dass die Mittelhandknochen durchsägt und die Finger weggeschafft werden. An diesem legt man an der Rückenfläche der Hand das Kapselband des Handgelenkes und das gemeinschaftliche Kapselband der Handwurzel nach oben zurück, wodurch die innern Schleimbänder und die eignen Bänder der Handwurzelknoochen sichtbar werden.

Zum Trocknen werden die Bänder auf ähnliche Weise bereitet, nur dass man vor der Aufstellung geölte Hölzchen hinter oder zwischen die Faserbänder bringen muss, damit das Zwischenknochen-

band des Unterschenkels in seiner ganzen Ausbreitung dargestellt werden kann.

f. Präparate der Bänder der untern Gliedmasse. Die Bänder des Oberschenkels zur Verbindung mit den Beckenknochen sind unter *d.* schon angegeben worden; es sind also zunächst die des Kniegelenkes hier zu erähnen.

1. Präparate der Bänder des Kniegelenkes oder der Verbindung des untern Endes des Oberschenkelknochens, der obern Enden der Unterschenkelknochen und der Kniescheibe. Der Oberschenkelknochen wird 2 Zoll über, die Unterschenkelknochen werden 3 Zoll unter dem Kniegelenke durchsägt und dann an diesem Gelenke zunächst, das Kapselband, das Kniekehlband, das innere und das äussere lange und kurze Seitenband des Kniees, und das Kniescheibenband, so wie das Kapselband des Wadenknochens, dargestellt (S. 112).

An einem zweiten, gleich bearbeiteten Präparat wird das Kapselband vor den Seitenbändern, von einer Seite nach oben herum zur andern Seite durchschnitten und mit der Kniescheibe nach vorn herab gelegt, wodurch sich die Flügelbänder und das Schleimband, auch zum Theil die sichelförmigen Knorpel zeigen (S. 113). Auch können die Seitenbänder hier genauer dargestellt werden.

An einem dritten Präparat dieser Art lassen sich nun die sichelförmigen Knorpel, die Kreuzbänder und die Bänder der Knorpel, nachdem

die übrigen Bäuder fortgeschafft worden sind, genau nach ihrer Form und Befestigung darstellen.

2. Präparate der Bänder der untern Enden der Unterschenkelknochen und des Fusses. Ungefähr 2—3 Zoll über dem Fussgelenke durchsägt man die Unterschenkelknochen, und stellt an diesem abgesägten Fusse folgende Bänder dar: das obere und untere vordere äussere Knöchelband, das hintere äussere Knöchelband, das vordere und hintere Waden-Sprungknochen- und das Waden-Fersenknochenband, das innere oder dreieckige Band und das zwischen diesem liegende Kapselband des Fussgelenkes; hierauf die eignen Rücken-, Sohlen-, Seiten- und Kapselbänder und den Bänderapparat der Fusswurzel; dann die gemeinschaftlichen Rücken-, Sohlen- und Seitenbänder der Fusswurzel und des Mittelfusses; ferner die eignen Rücken-, Sohlen-, Seiten- und Kopfbänder des Mittelfusses; so wie nun die innern und äussern Seiten, die Hohlfuss- und die Kapselbänder der Zehen; ausserdem, eigne Kapselbänder für die Sesamknöchelchen. Die Darstellung aller dieser Bänder ist von S. 115 an gegeben worden.

An einem ganz ähnlich bearbeiteten Präparat nimmt man nun zwischen den Faser- oder eignen Bändern die Kapselbänder heraus, wodurch die erstern deutlicher in die Augen fallen.

Auch beim Aufstellen zum Trocknen dieser Prä-

parate oder der ganzen untern Gliedmasse, hat man hinter und unter die Faserbänder kleine geölte Hölzer zu bringen.

Ausser den bisher erwähnten Bänderpräparaten, sind auch solche, woran die Bänder fein injicirt sind, sehr lehrreich; jedoch nehmen sich dieselben getrocknet besser, als in Weingeist aus, indem man dann die zarte Verbreitung der Gefässe weit deutlicher wahrnimmt.

Zubereitung der Muskelpräparate, ihre Aufbewahrung und Erhaltung.

Eigentliche Muskelpräparate sind gewöhnlich nur wenige, und zwar nur solche, welche für den Lehrvortrag der allgemeinen Anatomie aufbewahrt werden, indem die Muskeln für den Vortrag der Topographie derselben, theils wegen ihrer leichtern oder weniger mühsamen Bearbeitung stets frisch dargestellt werden können, theils sind dieselben sowohl getrocknet als in Weingeist, weit mehr den Veränderungen ihrer natürlichen Beschaffenheit als andere Organe unterworfen, und können nicht durch gewisse Vorbereitungen oder Hilfsmittel, wie viele andere Organe, in ihrer natürlichen Vollkommenheit, Farbe oder Form, oder dieser nahe kommend, erhalten werden. Beim Trocknen verlieren die Muskeln ausserordentlich an ihren Volumen und so die Theile überhaupt an ihrer natürlichen Form, deren Volumen dieselben meisten Theils bilden; oder werden dieselben an einem Theile nach ihrer Lage präparirt aufgestellt, so entstehen zwischen ihnen bedeutende Zwischenräume. In Weingeist lockert ihr inneres Zellgewebe nach und nach auf, und wenn sie

noch so rein präpariret worden sind; so wie ihre natürliche Farbe ganz verloren geht, indem sie grau und überhaupt unansehnlich werden. Daher Muskeln als getrocknete Muskelpräparate an ganzen Abtheilungen oder an ganzen Körpern (gewöhnlich Muskelmann genannt) wie früher geschah, dargestellt, mehr zu den anatomischen Curiositäten gehören, und nicht die Mühe belohnen, welche die Präparation, die Aufstellung und nachherige Erhaltung derselben verursacht, endlich auch den Nutzen nicht gewähren. Dagegen werden Muskeln meistens in Vereinigung mit den Gefässen und den Nerven oder andern splanchnologischen Theilen getrocknet und in Weingeist aufbewahrt, und liefern mit diesen instructive Präparate. Sie mögen nun mit diesen Organen oder für sich aufgestellt werden, so muss das Zellgewebe und vorzüglich das Fett überall auf das Genaueste weggenommen werden, weil sonst, wie bei dem Trocknen, sich auf der Oberfläche des Präparates ein schmieriges Wesen bildet, welches besonders das Trocknen des Firniss verhindert. Man hat in diesem Falle angerathen, wenn das Präparat trocken ist, dasselbe Ein Mal, auch nach Umständen verschiedene Male mit Seifensiederlauge zu waschen. Da nun dieses Waschen nicht ohne Beschwerde ist, so thut man besser, man wähle zu solchen Präparaten fettlose, aber fleischige männliche Subjecte, indem die weiblichen, selbst dem Ansehn nach hagern Körper, dennoch mit vielem Fett versehen sind. Muskeln, welche in Weingeist und getrocknet aufbewahrt werden sollen, müssen schnell, ehe noch die geringste Fäulniss eintritt, präparirt und aufgestellt werden; im erstern Falle stelle man dieselben,

ohne sie vorher zu wässern, in etwas starkem Weingeist, zu 40—50 Grad, auf, weil dieselben, besonders in verschlossenen Gläsern, die Farbe, welche der natürlichen am nächsten kommt, dann mehr beibehalten, und sich ihr Zellgewebe nicht so auflockert; die zum Trocknen bestimmten können einige Zeit, 24—36 Stunden, gewässert werden, um sie zu einiger Nachgiebigkeit zu bringen.

Nachdem die Muskeln an einer einzelnen Abtheilung oder eines ganzen Körpers kunstgerecht, wie von S. 47 an, gezeigt worden ist, dargestellt und auch gewässert worden sind, so wird das Präparat in ein hinlänglich grosses Gestell, welches aus vier Säulen besteht, und in welche man auf allen Seiten mehrere Querstäbe hoch oder niedrig nach Umständen einschieben kann, woran dann vorzüglich die breiten oberflächlichen und an einem Ende getrennten Muskeln durch Fäden ausgespannt und befestigt werden. Zwischen und unter die rundlichen und langen Muskeln bringt man Rosshaare, so dass dieselben dadurch von einander getrennt, ohne dass dieselben sehr aus ihrer Lage gebracht werden. Nunmehr wird das Präparat an einem schattigen, aber mit einem starken Luftzuge versehenen Ort getrocknet, und nachdem alle Flüssigkeit abgelaufen ist, muss es fleissig, alle Tage 2—3 Mal, mit Terpentingeist bestrichen werden; auch kann man, so bald die oberflächlichen Muskeln bald ganz durchtrocknet sind, die hinter diesen befindlichen Rosshaare nach und nach wegnehmen, damit theils die Luft die tiefern Muskeln besser bestreichen, theils man mit dem Terpentingeist freier hinzu kann; sollte sich

auf der Oberfläche der tiefern Muskeln schon ein schmieriges Wesen gebildet haben, so muss man dieses vor dem Bestreichen mit Terpentingeist, hinweg nehmen. Sind nun die Muskeln gehörig durchtrocknet, so kann man das ganze Präparat mit einem Lackfirniss, durch 2 bis 3 Mal überstreichen, überziehen, um es theils vor Insecten, theils vor der Feuchtigkeit der Atmosphäre, zu bewahren. Die erstere Absicht wird dadurch nicht immer erreicht, daher es gut ist, wenn man in 2 Pfund Firniss ungefähr eine Viertelunze fein gepülvertes ätzendes Quecksilbersublimat mischt; oder noch besser man legt das frische Präparat etwa 24 Stunden in Sublimatwasser, oder man bestreicht das Präparat mit Weingeist, der mit fein gepülvertem Arsenik vermischt ist, oder mit Coloquinten-Abkochung.

Sind nun die Präparate gehörig getrocknet und mit Firniss überzogen, so müssen dieselben in oder auf zweckmässige Stative und gut verschlossene Schränke, oder wenn sie klein sind, besser unter Glaskästen gebracht werden, wodurch sie vor Staub und anderm Schmuz, auch selbst vor Insecten (vorzüglich Speckkäfern) geschützt werden; da nun aber die beste Vorbereitung nicht immer vor diesen Insecten schützt, so ist eine Aufmerksamkeit auf diese Präparate nothwendig, und diese müssen daher von Zeit zu Zeit mit Terpentingeist bestrichen werden.

a. Muskelpräparate zum Lehrvortrag der Topographie der Muskeln, werden stets frisch bearbeitet; es ist dieses immer zweckmässiger, wenn selbst fleischige, dazu passende Leichname fehlen sollten, lieber hagere oder abgezehrte Körper, als trockne oder in Wein-

geist aufbewahrte Präparate zu nehmen. Die Ordnung der darzustellenden Muskeln (s. S. 37) hängt ganz von den Absichten des Lehrers ab, und werden dargestellt wie, von S. 50 an, angegeben worden ist.

b. Muskelpräparate für allgemeine Anatomie. Hierzu wählt man einzelne Muskeln, um an ihnen die einzelnen Fasern zur Erklärung des Muskelgewebes darzustellen, wie bereits S. 245 angegeben worden, nur dürfen dieselben zur Aufbewahrung nicht so lange macerirt werden. Auch kann man fein injicirte auf diese Weise bearbeiten, doch müssen sie, wie die erstern, in Weingeist und zwar in verschlossenen Gläsern aufbewahrt werden. Ausserdem kann man zur Erklärung der Structur der Muskeln einzelne, fein injicirte uud getrocknete Muskeln benutzen, weil an ihnen die netzförmige Verzweigung der Gefässe weit deutlicher als an den in Weingeist aufbewahrten zu sehen ist; oder man kann auch solche Muskeln halb trocknen und dann in Terpentinspiritus setzen. Zu diesen Muskeln muss man breite und überhaupt fettlose wählen, damit sie eine Durchsichtigkeit erhalten, welche, nachdem sie getrocknet sind, mit dem weniger verdeckenden Copallack überzogen und dann an einem vor Staub gesicherten Orte aufbewahrt werden.

c. Muskelpräparat mit sämmtlichen Muskeln (gewöhnlich Muskelmann genannt) entspricht dem Zweck nicht, wie schon oben angedeutet worden ist, daher hier nur seine Bearbeitung im Allgemeinen angegeben werden soll. Man stellt die Muskeln nach den früher angegebenen Regeln und zwar die des Kopfes und des Unterleibes so bald als möglich, um die in den Höhlen

enthaltenen Eingeweide bald möglichst fortschaffen zu können, zuerst dar. Die Schädelhöhle öffnet man, nachdem ein scharfer Längenschnitt von der Mitte der Stirn nach oben, dann nach unten bis an den äussern Hinterhauptshöcker, und einen zweiten halbzirkelförmigen Schnitt von dem vordern Ende zur beliebigen Seite herum bis zum hintern Ende des erstern Schnittes durch die Sehnenhaube gemacht worden ist, sägt dann in denselben Richtungen das Schädelgewölbe durch, und nimmt nun den mit der Sehnenhaube bedeckten und heraus gesägten Theil des Gewölbes, welcher späterhin mit Stiften wieder eingesetzt wird, weg; durch diese gemachte Öffnung wird nun das Gehirn heraus genommen. Dann trennt man auf derselben Seite, wo die Schädelhöhle geöffnet worden ist, und welche man überhaupt zur Darstellung der tiefen Muskeln bestimmt, den äussern schiefen Bauchmuskel von dem Hüftkamme und seine Aponeurose in der Richtung über dem Poupartschen Bande, dem Bauchringe und dem geraden Bauchmuskel los, und legt ihn nach oben bis an seine Zipfel zurück. Den innern schiefen Bauchmuskel legt man auf ähnliche Weise nach unten, und den queren Bauchmuskel nach innen zurück; auf der andern Seite lässt man die Bauchmuskeln ganz in ihrer Lage. Durch die nun halb geöffnete Bauchhöhle nimmt man nun sämmtliche Baucheingeweide, und durch die Wegnahme der Hälfte des Zwerchfelles auch die Brusteingeweide von unten heraus; eben so müssen durch diese Öffnung die andere Hälfte des Zwerchfelles, die runden Lenden- und die Hüftknochenmuskeln dargestellt werden. Den geraden Bauchmuskel dieser Seite stellt man in der

vorn geöffneten Scheide dar. Der breite Hals-, der grosse Brust-, der Kappen-, der breite Rücken-, der grosse und mittlere Gesässmuskel u. s. w. werden an ihren Ursprungsstellen los- und gegen ihre Insertionsstellen hin abgetrennt. Die übrigen tiefern Rückenmuskeln so zu präpariren, dass dieselben alle zu sehen sind, ohne dass dergleichen abgeschnitten werden, hängt mehr von Geduld und Geschicklichkeit als von der Kunst ab.

Sind nun alle Muskeln gehörig bearbeitet, dann stopft man den Kehlkopf, die Luftröhre, den Schlundkopf und Schlund, so wie die halbe Bauchhöhle mit Rosshaaren aus; auch kann man in der letztern einige Bügel (oder Eimerreifen) von Holz anbringen, um die Bauchmuskeln in ihrer natürlichen Ausdehnung zu erhalten; durch den Rückenmarkskanal bringt man ebenfalls eine Stange Eisen, welche nach der Krümmung der Wirbelsäule gebogen wird. Nach dieser Zubereitung wird nun das Präparat zum Trocknen in ein ihm angemessenes grosses Gestell gehängt, alle grössere Abtheilungen des Körpers in ihre Lage gebracht und darin befestiget; die an einem Ende getrennten breiten Muskeln werden nun von dem Körper nach den verschiedenen Richtungen abgezogen und mit Fäden an den verschiedenen, in das Gestelle eingeschobenen Querstäben befestiget und zwischen den übrigen Muskeln Rosshaare gebracht, und überhaupt nun das ganze Präparat so behandelt, wie oben bereits angegeben worden ist; nachdem es gehörig getrocknet und lackirt worden ist, wird es auf ein passendes Stativ aufgestellt.

Zubereitung der Gefässe des menschlichen Körpers.

Wenn schon für den Anfänger der Zergliederungskunst, um zu seiner eigenen Belehrung die Gefässe des Körpers darstellen zu können, diese mit gefärbten, erstarrbaren Flüssigkeiten eingespritzt werden müssen, um dieselben in ihrem Verlaufe deutlicher und sichtbarer zu machen: so wird die Einspritzung (*Injection*) der Gefässe um so nothwendiger, wenn dieselben zu Präparaten, welche zum fortgehenden anatomischen Unterricht und zur genauern Kenntniss derselben dienen sollen, bearbeitet werden. Die Anforderungen an solche Präparate sind nicht nur, dass die Gefässe vollkommen angefüllt und präparirt sind, sondern sie sollen sich auch durch eine gewisse Vollkommenheit, Schönheit und instructive Dar- und Aufstellung auszeichnen. Die einzuspritzenden Gefässe sind bekanntlich Arterien, Venen und Saugadern, so wie man auch die Ausführungsgänge verschiedener Organe durch Injectionen deutlicher macht. Es werden daher dieselben zu gewissen Zwecken nicht nur mit verschiedenen, flüssig gemachten Injectionsmassen, die nach ihrem Erstarren mehr oder weniger fest sind, sondern auch mit verschieden gefärbten Massen, um die verschiedenen Arten der Gefässe sogleich zu erkennen, eingespritzt (injiciret). Zu diesem Behuf wird zunächst ein Injectionsapparat, mehrere Injectionsmassen, eine gewisse Vorbereitung der Leiche oder der Theile, deren Gefässe injiciret werden sollen, so wie gewisse Regeln

beim Injiciren selbst erfordert, wenn der Zweck vollkommen erreicht werden soll.

Injectionsapparat.

Zum Injectionsapparat (*Apparatus injectorius*) gehören theils grosse und kleine, messingene und gläserne Spritzen und Kanäle oder Injectionsröhrchen, theils andere gemischte Geräthschaften zum Fertigen und Schmelzen der Injectionsmassen, als Mörser, Spatel, Tiegel u. s. w., Gefässe zum Erwärmen der Leichen oder der Präparate, Gefässe zu Corrosionen der injicirten Präparate, Instrumente zur Unterbindung der Gefässe und zum Befestigen der Kanäle, Gestelle zum Trocknen und Aufbewahren injicirter Präparate u. s. w.

Die messingene Injectionsspritze (*Sipho injectorius*) wird vorzüglich zur Einspritzung der Blutgefässe mit Wachsmassen und ähnlichen Flüssigkeiten gebraucht. Sie muss stark und dauerhaft gearbeitet sein, und besteht aus dem Cylinder, auf dessen oberes Ende der Kopf, und auf das untere der Boden, zwei runde Platten, die noch mit zwei kleinern, viereckigen, der Schraubenmutter ähnlichen, aber aus Einem Stücke gearbeiteten Platten versehen sind, aufgeschraubt werden können; der erstere hat in der Mitte eine Öffnung für die mit einem Griffe versehene Kolbenstange; der letztere aber geht in eine kurze weite Röhre oder die Spitze aus, welche für alle zur Einspritzung bestimmten Kanäle oder Röhrchen passt. Der Kolben oder der Stämpel besteht aus drei von einander entfernten, messingenen Scheiben, zwischen welchen sich

zwei bis drei mit Öl getränkte Lederscheiben befinden, und die an dem untern Schraubenende der Stange befestiget sind; die mittelste Messingscheibe passt genau in die Weite des Cylinders, die obere und untere aber ist von etwas geringerm Durchmesser; so wie die Lederscheiben von etwas grösserm Durchmesser als die Cylinderweite so gelegt werden, dass ihre Ränder nach oben und unten übergreifen und den Raum, den die obere und untere Messingscheibe leer liess, ausfüllen. Der Kolben muss bis auf den Boden des Cylinders reichen und völlig luftdicht schliessen.

Der messingene Schlüssel von beträchtlicher Dicke und Stärke, welcher die Stelle eines Schraubenziehers versieht, gehört noch zur Spritze, womit der Kopf und der Boden derselben beim Reinigen auf- und abgeschraubt werden können. Er ist an dem einen Ende mit einem grössern, an dem andern mit einem etwas kleinern viereckigen Ausschnitt versehen, welche zu den viereckigen Schraubenmutterplatten, womit der Kopf und der Boden der Spritze versehen sind, passen. Auch kann man die beiden Enden des kleinern Ausschnittes mit stählernen Stiften versehen, welche zwei Löchern, die in der untern Scheibe des Kolbens angebracht sind, entsprechen, um auch diese nach Umständen bequemer an- oder abschrauben zu können.

Die Injectionsröhrchen oder Kanäle (*Tubuli injectorii*) sind messingene Röhren von verschiedener Gestalt und Grösse und müssen aus Einem Stücke gearbeitet seyn. Die einfachsten und bequemsten sind diejenigen von konischer, beinahe trichterförmiger Gestalt, deren

oberes dickeres Ende, die Basis mit einer Öffnung, worein die Spitze der Spritze passt, und einem hervorstehenden Rande versehen ist; hierauf folgt ein breiter Ausschnitt und dann geht der mittlere Theil, der Körper allmälig dünner werdend, in eine konische Spitze, deren Basis als ein scharfer Rand etwas über dem Ende des Körpers hervorragt, damit dieselbe nach der Unterbindung nicht aus dem Gefäss heraus gleiten kann, über. Es sind solche Röhrchen, längere und kürzere, dickere und dünnere, weitere und engere, für weite und engere Gefässe erforderlich. Die grösste Aufgabe bei der Bearbeitung dieser Röhrchen ist, dass diese in einer möglichst kleine konische Spitze ausgehen. Der Kanal derselben ist gegen die Basis bei allen gleich weit, wegen der Spitze der Spritze; dagegen muss er gegen die Spitze, nach der Dicke derselben, oft so eng ausgehen, dass man kaum mit einer Nadelspitze eindringen kann. Man hat auch Röhrchen, wie Fischer in seiner Anweisung zur praktischen Zergliederungskunst abbildet, die am obern Ende mit einem in die Quere gehenden Griff zum Festhalten versehen sind; allein dieser Griff ist mehr hinderlich und unbequem. Es ist besser, wenn das konische Röhrchen nach der Einbindung in das Gefäss mit einer Bandschlinge zum Festhalten versehen wird. Eben so hat man Röhrchen, die mit einem Hahn zum Verschliessen versehen sind, wodurch dieselben aber zu schwer, so wie durch die Erhitzung desselben widernatürliche Bewegungen und Zerrungen, und dadurch leicht Abreissung des Gefässes veranlasst werden; es ist daher weit zweckmässiger, die obigen Röhrchen mit einem leichtern Holz-

stöpsel zu verschliessen. Nur bei der Injection der Hauptstämme, der Aorta, der Hohlvenen u. s. w., sind die mit einem Hahn versehenen Röhren wegen des zu starken Rückwärtsdrängens der Injectionsmasse anwendbar. Die gekrümmten und auch die doppelten Röhrchen gewähren keinen wesentlichen Nutzen, sondern sie sind oft hinderlich, die Spritze in der zweckmässigen geraden Richtung zu halten.

Die Quecksilberspritze (*Sipho pro injectione mercuriali*) wird, wie die folgenden, zur Injection mit Quecksilber gebraucht. Sie besteht aus einem gläsernen Cylinder, in welchem ein mit einer stählernen Kolbenstange versehener Kolben von Kork, feinem Filz oder geöltem dichten Leder, der kein Quecksilber durch sich hindurch lässt, bewegt werden kann. Am obern und untern Ende des Glascylinders sind stählerne Kapseln angekittet, von denen die untere in eine hohle männliche Schraube ausgeht, an welche die verschiedenen Injectionsröhrchen können angeschraubt werden. Zu dem Cylinder passt am besten ein Stück von einer der weitesten Barometerröhren.

Die Fischersche Blasenspritze (*Vesica injectoria*) besteht aus einer kleinen Flasche von Kaoutschouk oder elastischem Harz (*Resina elastica*), an welche vorn ein gewöhnliches gläsernes Injectionsröhrchen gebunden wird. Beim Gebrauch füllt man die Flasche halb mit Quecksilber, bindet das Injectionsröhrchen an, und steckt die Spitze desselben in das zu injicirende Gefäss, nachdem die in der Flasche enthaltene Luft heraus gedrückt worden ist.

Der Monro'sche Injectionscylinder (*Tubulus*

injectorius Monroi) ist ein gläserner, oben etwas trichterförmig sich öffnender Cylinder von etwa $\frac{1}{2}$ Zoll Durchmesser und 6 bis 20 Zoll Länge. An seinem untern Ende ist eine stählerne Kapsel angekittet, in welcher sich ein scharf schliessender Hahn befindet, mit welchem man dieses untere, eben so wie bei der Quecksilberspritze auslaufende Ende öffnen und verschliessen kann. Beim Gebrauche wird dieses Instrument entweder senkrecht aufgehangen oder gehalten, unten ein Injicirröhrchen angeschraubt, und der Cylinder mehr oder weniger hoch mit Quecksilber angefüllt, da dann das letztere beim Öffnen des Hahns durch seine eigne Schwere und mit einer Gewalt, welche der Höhe der Quecksilbersäule proportional ist, in die Gefässe getrieben wird.

Die Quecksilberkanäle oder Röhrchen (*Tubuli pro injectione mercuriali*) sind entweder von Stahl oder Glas. Die stählernen bestehen aus einer kleinen, mit einer Schraubenmutter versehenen Büchse, welche in ein mehr oder weniger langes, gerades oder krummes zartes Röhrchen ausläuft; die gläsernen stellen einen kleinen Trichter vor, an dem oben eine stählerne Kapsel mit Schraubenmutter angekittet ist, und der nach unten in eine möglichst feine Röhre von verschiedener Gestalt und Länge ausläuft. Die Schraubenmutter an beiden Arten der Röhrchen dient dazu, sie an das untere Ende der Quecksilberspritze und des Monro'schen Cylinders anzuschrauben.

Der Injicirtrog (*Arcula injectoria*) dient zur möglichsten Ersparung des Quecksilbers und zur Erleichterung der Arbeit bei den Quecksilberinjectionen. Er be-

steht aus einem viereckigen Kasten von starken Bretern, der etwa 4 Zoll breit, 5 Zoll lang, an drei Seiten $4\frac{1}{2}$ Zoll, an der vordern aber nur 3 Zoll Höhe hat, oben völlig offen ist. Wo sich die Seitenwände mit der vordern Wand verbinden, sind in denselben zwei halbmondförmige Ausschnitte, um bei der Arbeit den vordern Theil der Arme hinein zu legen, gemacht worden. Von der Mitte jeder Seitenwand gehen zwei hölzerne Pfeiler, jeder etwa 24 Zoll hoch, in die Höhe, die in ihrer Mitte durchbrochen sind, und in sich eine sie verbindende Querlatte aufnehmen, welche durch Pflöcke in jeder beliebigen Höhe erhalten werden kann. Alles Holzwerk an dem Kasten muss mit schwarzer Ölfarbe gut überstrichen werden, um die Arbeit in demselben deutlicher sehen zu können. Von der obern Querlatte gehet eine Anzahl kleiner Haken herab, an welche man einen oder mehrere Monro'sche Injectionscylinder hängen, und mit denselben die auf dem Boden des Kastens liegenden Präparate injiciren kann; und da jene Latte höher und tiefer gestellt werden kann, so lassen sich solche Cylinder von sehr verschiedener Länge daran hängen. Im Boden des Kastens befindet sich noch eine stählerne oder hölzerne Abzugsröhre, durch welche man das im Kasten befindliche Quecksilber sammeln und aufbewahren kann; während der Arbeit wird dieselbe mit Kork verstopft.

Den sämmtlichen Injectionsapparat findet man beschrieben und abgebildet in Fischer's Anweisung zur praktischen Zergliederungskunst, Leipzig 1791. Erklärung der 3. 4. 5. und 6. Kupfertafel.

Injectionsmassen.

Der Injectionsmassen (*Massae injectoriae s. pro injectione anatomica*) bedient sich der Anatom, indem er dieselben in die Gefässe treibt, um diese dem Auge deutlicher darzustellen. Ihre Mischung ist nach dem verschiedenen Zwecke, den man bei der Einspritzung erreichen will, und nach den verschiedenen Gefässen, welche injicirt werden sollen, verschieden. Die überhaupt üblichen Injectionsmassen sind: Wachsmassen, geistige und ölige, wässerige und metallene Injectionen, die erstern und letzern werden am häufigsten gebraucht; ausserdem unterscheidet man noch grobe, feine und zarte Injectionsmassen, welche verschiedene Farben erhalten.

Die Wachsmassen werden vorzüglich zur Anfüllung der Gefässstämme, Äste und grössern Zweige gebraucht, und man fordert von einer guten Masse derselben, dass sie leicht flüssig sei, beim Kaltwerden erhärtet, ohne brüchig zu werden, so dass sich die mit ihr angefüllten Gefässe dann nach allen Richtungen biegen lassen, ohne Risse zu bekommen oder zu zerbrechen. Für anatomische Theater, auf denen viel injiciret wird, ist es zweckmässig, einen Vorrath von ungefärbter Masse, oder Grundmasse zu haben, von welchem man in jedem vorkommenden Falle den nöthigen Theil färbt.

Wachsinjectionen.

Man hat mehrere Arten Grundmasse für die Wachsinjectionen, welche auch jedes Mal vor dem Gebrauch

frisch bereitet werden können und wovon die bewährtesten Vorschriften folgende sind:

1. Weisses oder gelbes Wachs 5 Unzen; Schöps- oder (besser) Hirschunschlitt (geschmolzner Talg) 12 Unzen; Baumöl 3 Unzen.

2. Wachs 12 Unzen; venetianischen Terpentin 6 Unzen; Hirsch- oder Schöpsunschlitt 3 Unzen; Terpentinöl 1 Unze.

3. Wachs 3 bis 6 Unzen; Schöpsunschlitt 12 Unzen; Wallrath 4 Unzen; (Wallrath benimmt dem Schöpsunschlitt die Sprödigkeit.)

4. Weisses Wachs 12 Unzen; Hirsch- oder Schöpsunschlitt 6 Unzen; venetianischen Terpentin 4 Unzen.

5. Gelbes oder weisses Wachs 16 Unzen; weisses Geigenharz (*Colophonium*) 8 Unzen; Terpentinfirniss *) 6 Unzen.

6. Wallrath, gut gereinigter, 6 Unzen; Wachs, 3 Unzen; venetianischer Terpentin 3 Unzen. Diese Masse passt zu gröbern und feinern Injectionen.

Für Corrosionspräparate passen vorzüglich:

7. Wachs und Colophonium von jedem gleichviel.

8. Wachs 4 Unzen und Mastix 3 Unzen.

Die Zubereitung dieser Grundmassen ist folgende: man schmelzet zuerst das Wachs, den Unschlitt oder Wallrath, das Harz oder Terpentin in einem irdenen, gut gla-

---

*) Der Terpentinfirniss wird bereitet aus gleichen Theilen Geigenharz und venetianischem Terpentin und dem vierten Theil Terpentinöl; die beiden ersten Stoffe schmelzt man bei gelindem Feuer, das Terpentinöl setzt man dazu, nachdem die Masse vom Feuer genommen ist.

sirten Gefässe bei gelindem Feuer (Kohlenfeuer) und schüttet dann, wenn man Terpentinfirniss nimmt, denselben allmälig zu; worauf die warme Masse, nachdem sie durch Leinwand gepresst worden ist, und dieselbe aufbewahrt werden soll, in mit Öl ausgestrichene, irdene Schalen oder in grössere Pfannen, welche mit hinreichend von Öl gesättigtem Papiere ausgelegt sind, gegossen wird, so dass dieselbe nach Erkaltung eine 1 Zoll hohe Tafel bildet, welche in Stücken oder angeschnitten, und dann in einem kalten Luftzug getrocknet wird. Beim Gebrauch werden diese Stücke, so viel als man zu gebrauchen glaubt, zerbrochen, bei gelindem Feuer wieder aufgelöst und dann dieselben mit der beliebigen Farbe in dem gehörigen Verhältnisse gemischt. Die Farben werden vorher entweder mit Terpentinöl, oder Baumöl, oder Alkohol fein abgerieben, dann mit einem kleinen Theil der warmen Grundmasse gut gemischt, und der übrigen Masse über dem Feuer unter immerwährendem Umrühren mit einem hölzernen Spatel zugethan. Nunmehr probirt man die Injectionsmasse, ob sie die gehörige Farbe hat, oder zu hart oder zu weich ist, indem man etwas von derselben auf eine Steinplatte träufelt und erkalten lässt; ist sie zu weich, so thut man etwas Wachs, ist sie zu hart, mehr oder weniger Terpentinöl, nachdem man dieselbe mehr oder weniger flüssig haben will, allmälig hinzu, und verbraucht sie unmittelbar.

Folgende Farben können den Injectionsmassen nach Belieben zugemischt werden:

1. Zu rother Masse nimmt man auf 30 Unzen Grundmasse 3 Unzen fein geriebenen Zinnober, welchem

man noch ein wenig rothen Karmin zusetzen kann. Zwei Quentchen Karmin würden, wenn er nicht einen zu hohen Preis hätte, wegen seiner Feinheit und schönen Farbe, dem Zinnober weit vorzuziehen seyn.

2. Zu blassblauer Masse nimmt man 30 Unzen Grundmasse, $3\frac{1}{2}$ Unze vom besten Schieferweiss und $3\frac{1}{2}$ Unze feine Smalte, welche zuvor vollkommen unter einander gerieben werden.

3. Zu dunkelblauer Masse nimmt man auf 30 Unzen Grundmasse 10 Unzen Bergblau. Zu einem schönen Mittelblau kann man auch 3 Unzen Berlinerblau nehmen.

4. Zu gelber Masse nimmt man auf 30 Unzen Grundmasse $2\frac{1}{2}$ Unze Königsgelb oder 2 Unzen vom besten Gummigutt, unter welchem man aber die Stücke, die beim Benetzen mit Speichel wenig oder keine Farbe geben, als die bessern aussuchen muss, weil sich nur diese in Öl leicht auflösen lassen; sie werden erst gepülvert und dann mit Öl oder etwas Alkohol abgerieben.

5. Zu grüner Masse nimmt man auf 30 Unzen Grundmasse eine Mischung von $4\frac{1}{2}$ Unze krystallisirten Grünspan, $1\frac{1}{2}$ Unze Schieferweiss und 1 Unze Gummigutt; die drei letzten Ingredienzen werden mit etwas Alkohol zu einem feinen Pulver gemischt, und bei sehr mässiger Erwärmung der Grundmasse allmälig beigemischt.

6. Zu schwarzer Masse nimmt man auf 30 Unzen Grundmasse 1 Unze reines Lampenschwarz, welches besonders mit Terpentinöl oder Firniss angerieben wird.

7. Zu weisser Masse werden auf 30 Unzen weisser Grundmasse $5\frac{1}{2}$ Unze vom besten Schieferweiss oder Mineralweiss genommen.

Gewöhnlich bedient man sich der rothen Masse zu Injectionen der Arterien, der blauen Massen zu den Venen; Manche injiciren die Venen gelb. Die gelbe Masse kann man aber zu Injectionen der Gallengefässe und andern Ausführungsgänge; zu der des Pfortadersystemes die grüne Masse; zu der des Bauchspeicheldrüsenganges die weisse Masse u. s. w., benutzen.

Für feine Injectionen empfiehlt man noch eine Wachsmasse, welche kalt bereitet und eingespritzt wird; man nimmt klein geschabtes Wachs, auf welches man so viel Terpentinöl giesst als nöthig ist, um eine Masse von der Consistenz eines dicken Malerfirnisses darzustellen, welche alle Färbemittel annimmt und sich bis in die feinsten Verzweigungen treiben lässt. Die damit ausgespritzten Gefässe bleiben eine lange Zeit biegsam und erstarren erst dann, wenn sie sehr ausgetrocknet sind. Die Gefässstämme anzufüllen, wozu diese Masse nicht passt, kann man eine der angeführten Wachsmassen nachspritzen.

Im Allgemeinen ist noch zu bemerken, dass die Massen, worein Unschlitt und besonders Terpentinöl kommt, leicht brüchig werden und auch die Farbe nicht recht gut halten; jedoch wird die Brüchigkeit und Sprödigkeit durch den Zusatz von Wallrath und durch eine gute Mischung, das Absetzen der Farben einiger Massen gemindert. Übrigens passen sie vorzüglich zu den Injectionen, welche zur Darstellung der Gefässe für die angehenden Zergliederer (Präparanten) gemacht werden, indem sie

leicht flüssiger und weniger umständlich und klebrig, als die mit Harz und Terpentin bereiteten, sind, auch füllen sie die Gefässe vollkommener an, und trocknen nicht so sehr wie jene zusammen.

Das so genannte eläodorische oder punische Wachs, welches zu Ende des vorigen Jahrhunderts von einem gewissen Maler Kalow bereitet und dessen Bereitung bis jetzt geheim gehalten worden ist, gehört ebenfalls unter die Wachsmassen. Requeno gibt folgende Vorschrift zur Zubereitung desselben an: Man nimmt 5 Unzen Mastix oder statt dessen arabisches Gummi und 2 Unzen weisses Wachs, setzt dieses mit etwas Pottaschenwasser in einem neuen glasirten Topfe über das Feuer, lässt es stehen, bis es siedet, und rührt die Mischung fleissig um. Der Schaum, welcher sich oben als Unreinigkeit zeigt, wird abgenommen, und die Masse während des Siedens in ein mit kaltem Wasser angefülltes Gefäss abgegossen. Nach dem Erkalten wird sie abgetrocknet, auf einem Reibsteine so fein als möglich zerrieben, und ein Theil Farbe, welche zuvor mit dem Wasser, worin das Wachs gesotten, angefeuchtet worden ist, zu zwei Theilen dieses Wachses hinzu gethan. Eine andere Bereitung dieses Wachses gibt Hooker zu Rottingdeam bei Brighton an: in einem glasirten Topfe übergiesst man 4 Unzen arabisches Gummi mit 8 Unzen siedendem Wasser; nachdem sich das Gummi aufgelöst hat, setzt man 7 Unzen fein gepülverten guten Mastix zu, lässt die ganze Mischung über gelinder Hitze eine Zeit lang, unter beständigem Umrühren, bis zur Consistenz eines Teiges kochen, setzt alsdann, ohne die Masse vom Feuer

zu nehmen, 5 Unzen fein geschnittenes weisses Wachs dazu, und rührt nun Alles bis zur völligen Auflösung des Wachses gut unter einander, wobei man die Masse immer noch im Kochen erhält. Man nimmt sie dann vom Feuer und kann sie nun entweder zu anatomischen Arbeiten gleich so verbrauchen, oder dieselbe noch durch heftiges Schlagen in einem glasirten Gefässe mit einer hinreichenden Menge heissem Wasser (etwa zu dieser Menge 16 Unzen) verdünnen, durch Leinwand seihen und in einer Flasche aufbewahren, indem sie dann die Consistenz des Milchrahms haben wird. Durchs Alter wird sie fester, kann aber durch vorsichtiges Anreiben mit lauem Wasser wieder flüssig gemacht werden. Nach Lorgna soll das punische Wachs aus 20 Theilen Wachs und einem Theile Natron bereitet werden.

Das echte punische Wachs soll sich gleich gut in Öl, Weingeist und Wasser auflösen lassen, nicht wieder flüssig werden, wenn es an das Feuer gebracht wird, und selbst das Quecksilber sich mit ihm leicht verbinden lassen, welches hernach in den eingespritzten Gefässen in seinem metallischen Glanze erscheinet, wenn man nämlich mit einer Unze dergleichen Wachs, welches vier Stunden lang in 3 Unzen Wasser eingeweicht worden ist, 6 bis 8 Unzen Quecksilber so lange reibt, bis es sich in sehr kleine Kügelchen getheilt hat. Fischer, welcher von dem Gehilfen des verstorbenen Kolow's solches Wachs erhielt und zu Injectionen versuchte, fand keine Vorzüge vor dem mit Terpentinöl erweichten Wachse, im Gegentheil fand er es ziemlich spröde und zerbrechlich, und dass es auch ziemlich schwierig zu behandeln sei.

Geistige und ölige Injectionen.

Sind diejenigen Firnissmassen, welche zur Anfüllung der feinern Verzweigungen der Gefässe dienen; sie sind an sich weniger consistent als die Wachsmassen, müssen aber dennoch vor dem Gebrauche erwärmt werden, damit sie desto leichter in die engen Gefässe dringen, und die ihnen nachzuspritzende grobe Wachsmasse für die Stämme nicht erkalte, sondern sich an der Gränze mit ihnen einiger Massen mische. Sie sind eigentlich nur für Präparate, die weder corrodirt, noch getrocknet, sondern in Flüssigkeit aufbewahrt werden.

Die Grundmasse für diese Injectionen ist eine Mischung aus 8 Theilen geistigem Firniss und einem Theil Terpentinfirniss.*) Die Färbung dieser Grundmasse geschieht mit denselben Farben wie bei den Wachsmassen. Das Verhältniss, in welchem die Farbe diesen Massen beigemischt werden muss, ist folgendes: auf 9 Unzen Grundmasse nimmt man zum Roth 1 Unze Zinnober (oder besser 1 Quentchen Karmin); zum Blassblau eine Mischung aus 1½ Unze feiner Smalte und 1 Unze Schieferweiss; zum Dunkelblau 4 Unzen Bergblau; zum Gelb 1 Unze Gummigutt oder Königsgelb; zum Grün eine Mischung aus 3 Unzen Bergblau (oder Berlinerblau)

---

*) Die Bereitung des Terpentinfirnisses ist bereits S. 423. angegeben worden, zu der des geistigen Firnisses hat man mehrere Vorschriften, unter welchen die beste, die ihn am hellesten und geschmeidigsten macht, ist, nämlich: man nimmt Sandarak, Mastix und Olibanum von jedem 2 Unzen, Gummilack in Körnern und Elemi von jedem 1 Unze, das Ganze wird mit 20 Unzen Alkohol übergossen und öfters umgeschüttelt.

und 1 Unze Gummigutt (oder Königsgelb), Grünspan ist hier nicht anwendbar; zum Schwarz 1 Unze Lampenschwarz; und zum Weiss 1 Unze Schieferweiss. Andere gefärbte geistige oder ölige Flüssigkeiten werden nur selten zum Einspritzen, da die hier angegebenen alle ersetzen, gebraucht. Die geistigen sind überhaupt weniger brauchbar, weil sie die beigemischten Farben nicht gut behalten, als die öligen; unter diesen ist das Terpentinöl das wohlfeilste und hat die Eigenschaft bald zu verfliegen, und sich mit allen Farben zu verbinden. Daher es für sich mit Farbe vermischt oder noch besser mit etwas Harz, als Kopal, Mastix, Bernstein, gereinigtem Gummi Elemit u. s. w., nachdem sie geschmolzen worden sind, verbunden, zu feinen Injectionen den ersten Platz verdient.

Ausser diesen Injectionen rechnet man noch hieher die Einspritzung mit Amylum, Stärke oder dem so genannten Kraftmehle, welches vorzüglich zum Einspritzen des Milchbrustganges gebraucht wird. Es wird das Amylum mit Alkohol eingerührt und unter beständiger Bewegung der Flüssigkeit eingespritzt; diese Injectionsflüssigkeit nimmt übrigens alle Farben, welche man zusetzt, sehr gut an.

Wässerige Injectionen.

Dieses sind die Leimmassen, welche zum Einspritzen der zartesten Gefässverzweigungen bestimmt sind, sie dienen zu getrockneten Präparaten und solchen, welche in Alkohol aufgehoben werden sollen. Die Grundmasse dazu wird auf folgende Weise bereitet: 1 Pfund feiner

und durchsichtiger Tischlerleim wird in kleine Stückchen zerbrochen, mit 3 Pfund Wasser übergossen, und die Mischung 24 Stunden lang stehen gelassen und bisweilen umgerührt; dann wird die Mischung über ein gelindes Feuer so lange gekocht, bis sich alle Stückchen Leim ganz aufgelöst haben, und sodann seihet man dieselbe durch Flanell und setzt die beliebige Farbe hinzu. Statt des Leimes nimmt man auch eine dicke Abkochung von Pergamentspänen; auch Fischleim (*Ichtycolla*). Die Farben werden, fein gerieben, in folgendem Verhältniss zugesetzt: auf 1 Pfund Grundmasse nimmt man zu Roth $3\frac{1}{2}$ Unze Zinnober oder 1 Drachma rothen Karmin; zum Gelb 2 Unzen Gummigutt oder Königsgelb; zum Blau 6 Unzen feine Smalte oder Berlinerblau; zum Grün eine Mischung aus 2 Unzen krystallisirtem Grünspan, 2 Drachmen Schieferweiss und 1 Drachme Gummigutt; zum Schwarz 1 Unze Lampenschwarz, und zum Weiss $3\frac{1}{2}$ Unze Schieferweiss. Zu feinen Injectionen ist der Zinkoxyd, der rothe und blaue Karmin, oder auch der Indigo vorzuziehen. Alle diese Farben müssen sehr fein mit etwas Alkohol abgerieben werden, welcher aber vor der Mischung mit der Grundmasse völlig wieder verdampft seyn muss, weil er diese sonst zur Gerinnung bringen würde.

Von diesen Massen muss man nicht mehr bereiten, als man gleich zu verbrauchen glaubt, weil sie sich im aufgelösten Zustande nicht lange halten; werden sie aber abgeraucht und in kleinen Tafeln getrocknet, so kann man auch diese lange aufbewahren. Noch gehören unter die Wassermassen die Einspritzungen mit gefärbten

wässerigen Flüssigkeiten, z. B. mit der Abkochung des Fernambucks, der Anchusa, der Cochenille u. s. w., und mit verschiedenen gefärbten Tinten; alle diese Flüssigkeiten werden jedoch selten oder nicht angewendet.

Die Einspritzung mit Gyps, welcher mit Wasser angemacht und zu Injectionen grosser Gefässstämme und des Herzens benutzt wird, hat vor andern keine Vorzüge.

Metallinjectionen.

Die beste und auch gebräuchlichste Metallinjectionsmasse ist, wenn das Präparat nicht corrodirt werden soll, das reine Quecksilber, obgleich es viel Unbequemes hat, wohin besonders sein bleibend flüssiger Zustand und seine grosse specifische Schwere zu rechnen ist; daher die Injectionen mit Quecksilber viel Sorgfalt kosten und leicht verdorben werden. Aber eben diese beiden Eigenschaften machen es geschickt, in die feinsten Verzweigungen der Gefässe einzudringen, daher es vorzüglich zur Injection der lymphatischen und absondernden Gefässe verwendet wird.

Für corrodirte Präparate bereitet man eine Metallmasse, welche leichtflüssig genug ist, um die Gefässhäute nicht zu zerstören und nach dem Erkalten vollkommen erstarrt. Blosses Zinn und Blei ist noch zu streng flüssig; daher macht man eine Mischung aus mehreren Metallen, nämlich: Zinn und Blei von jedem 4 Unzen und Wismuth 8 Unzen; oder Zinn 3 Unzen, Blei 2 Unzen, Wismuth 5 Unzen, welche zusammen geschmolzen, in kleinen Stücken ausgegossen und zum künftigen Gebrauche aufbewahrt werden können. Von

dieser Masse wird alsdann so viel als nöthig wieder geschmolzen, welches, besonders bei der letztern Masse, schon bei 216½ Grad Fahrenheit geschieht; folglich ist die Injectionsmasse beim Gebrauch nur 4½ Grad heisser, als siedendes Wasser, und gibt, wo sie angewendet werden kann, z. B. bei der Luftröhre, sehr schöne Präparate; auch kann man die Leber-, Milz- und Nierenarterien, wenn sie sehr gut vom Blut und Wasser befreit und abgetrocknet sind, mit dieser Masse ausspritzen, jedoch gelingt dieses nicht immer; die Spritze muss man hierbei sehr warm machen und behende bei dem Einspritzen seyn.

Vorbereitung der Leiche oder der Theile, welche injicirt werden sollen.

Zu den Gefässinjectionen wählt man im Allgemeinen (s. S. 27.) gern junge und fettlose Leichen, auch kleine Körper, wegen der leichtern oder bequemern Behandlung überhaupt, und weil, je jünger das Subject ist, desto weiter die Injectionsmasse, wegen der grössern Nachgiebigkeit der Gefässe, eindringt; daher wählt man zur Einspritzung der Blutgefässe des ganzen Körpers, auch wegen der Schwierigkeit bei Erwachsenen die Gefässe ganz anzufüllen, und wegen der Zeit und Mühe diese zu bearbeiten u. s. w., lieber Kinder von der ersten Jugend an bis ungefähr zum 14. Jahre. Auch dienen zu dieser Absicht wassersüchtige vorzüglich männliche Körper, die ausserdem noch zu Injectionen der Saugadern passen.

Sollen nun entweder die Arterien des ganzen Körpers allein, oder auch zugleich die Venen injicirt werden,

so hat man am Tage vor der Injection, nachdem der Leichnam gehörig gereiniget (s. S. 31.) worden ist, die Injectionskanäle in die Gefässe, von wo aus man injiciren will, einzubinden (einzusetzen). Diese kann man nun, wenn man bloss Arterien, welche wegen ihres Mangels an Klappen keine Schwierigkeit darbieten, ausspritzen will, entweder in mehrere Stämme, z. B. in die gemeinschaftliche Carotis der einen Seite, in die Schenkelarterie der andern Seite auf- und abwärts u. s. w., oder in die Hauptstämme, in die Aorta und Lungenarterie einsetzen. Die Venen dagegen, vorzüglich die der Gliedmassen, die äussern des Rumpfes und die des Kopfes, bieten mehrere Schwierigkeiten wegen ihrer gegen das Herz hin gerichteten Klappen dar; daher hier Injectionsröhren an den Endpunkten der genannten Theile in mehrere kleine Zweige eingesetzt werden müssen. Nicht nur die Klappen, sondern auch ihre Anfüllung mit Blut, auch Luft, sind dem guten Gelingen der Injection der Venen sehr hinderlich. Man hat daher vorgeschlagen, durch Einspritzung vom Wasser und durch das Wiederherausdrücken desselben das Blut auszuleeren; eben so die zurückgebliebene Luft, durch eine mit einem Hahne versehene Injectionsspritze heraus zu saugen, man hat auch hierzu ein eignes Instrument, die Mai'sche Saugspritze, angegeben. Allein bei Injection des ganzen Körpers kann man weder das Blut noch die Luft auf diese Weise heraus schaffen, sondern man muss das Vertreiben derselben der eindringenden Injectionsmasse überlassen. Nur bei einzelnen heraus- und abgeschnittenen Theilen lässt sich das Blut und die Luft theils durch Wärme, theils durch Drücken

zum Theil entfernen. Um die Luft aus den Gefässen zu entfernen, eignet sich am besten eine Luftpumpe, besonders wenn sie eigens zu anatomischen Injectionen eingerichtet ist, so dass sie dieselben durch den Druck der Luft selbst verrichtet.

Zur Ausspritzung der Arterien von den Hauptstämmen aus, nimmt man zunächst auf der linken Seite in der Gegend von dem dritten bis sechsten Rippenknorpel und von der Mitte des Brustknochens bis über die genannten Knorpel nach links, die Haut in einem Quadrat von 5 bis 6 Zoll im Durchmesser weg, entfernt dann den sichtbar gewordenen Theil des grossen Brustmuskels in demselben Umfange, und schneidet ebenfalls in dieser Richtung die Knorpel und die linke Hälfte des Brustknochens heraus; dann öffnet man den Herzbeutel, und nachdem die Lungenarterie und die Aorta nahe an ihrem Ursprunge frei gemacht worden sind, so dass man mit einer krummen anatomischen Nadel herum kommen kann, öffnet man von vorn die Lungen- und die Aortenkammer des Herzens durch einen Längenschnitt, worauf nun von der linken Herzhöhle aus eine starke, weite, etwas gekrümmte, (besser) mit einem Hahn versehene Injectionsröhre in die Aorta, auch nach Belieben eine zweite von der rechten Herzhöhle in die Lungenarterie gebracht und nahe über dem Herzen mit einem starken, doppelten gewichsten Faden in denselben befestiget werden. Wollte man die obere und untere Hohlvene und die Lungenvene der Vollständigkeit wegen zugleich mit injiciren, in welchen auf ähnliche Weise nach Eröffnung der Hohlvenenkammer Injectionsröhren oder auch bloss in das rechte Herzohr ein-

gebunden werden, so müsste aber wegen hinlänglichen Raumes, auch der rechte Theil des Brustknochens in der angegebenen Richtung weggenommen werden. Wenn schon die äussern Venen der verschiedenen Abtheilungen des Körpers nicht angefüllt werden, so werden doch die wenigen Klappen in den Stämmen von der Injectionsmasse überwältigt, und diese dringt oft (wenn kein Extravasat entsteht) in die innern Venen ziemlich weit; so werden z. B. die tiefern Venen des Halses, die Blutleiter der harten Hirnhaut, die Venen des Gehirnes, nach unten bis zu den Venen des Beckens leicht angefüllt; oder man kann auch bei einem hinlänglich starken, festen Herzen in beide Herzohren, wenn man das ganze Blutgefässsystem injiciren will, ein Injectionsrohr einsetzen. Setzt man nun noch Injectionsröhrchen in die Äste der Schläfen- und der Stirnvene; am Arme: in die Hautvene des Daumens und des kleinen Fingers; und am Fusse: in die kleine und grosse Rosenader ein, und injicirt den erstern entgegen, so kann man bei glücklichen Injectionen ein ziemlich vollständiges Präparat erhalten; nur die eignen Gefässe des Herzens und die Lungenvenen bleiben bei der Injection von den Gefässstämmen aus (obgleich der sichersten) unangefüllt. Nachdem man auf diese Weise die Röhren in die Gefässstämme eingesetzt hat, hat man die innern Brustgefässe (*Art. et Ven. mammariae internae*) oben und unten, und die verletzten Intercostalgefässe zu unterbinden.

Hat man zur Absicht, das Herz und die eignen Gefässe desselben, auch die Lungengefässe anzufüllen, so ist es zweckmässiger und am sichersten, von den Hals- und

den Schenkelgefässen aus zu injiciren. Zu diesem Behuf macht man, um in die erstern einzusetzen, seitlich ungefähr von der Mitte zwischen dem Unterkiefer und dem Brustknochen, in der Gegend des Kehlkopfes und wo sich der Rückwärtszieher des Zungenknochens mit dem Kopfnicker durchkreuzt, durch die Haut und die Mitte des Kopfnickers einen von oben nach unten und etwas nach innen schief gehenden Längenschnitt von ungefähr 3 Zoll Länge bis auf die Gefässe hindurch, worauf man, indem die Schnittflächen durch einen Gehilfen oder zwei Muskelhaken aus einander gezogen und gehalten werden, die gemeinschaftliche Kopfvene und Carotis hier an ihrem Umfange frei macht; dann wird, nachdem man Arterien allein oder diese und die Venen injiciren will, entweder in die letzteren allein oder in beide, nachdem man unter sie einzeln einen Messerstiel untergeschoben und sie aus ihrer Lage heraus gehoben hat, ein ungefähr halbzolllanger Längenschnitt in die vordere Wand derselben gemacht; hierauf zieht man erst unter jedem einzelnen Gefässe einen ungefähr 1 Elle langen gewichsten doppelten Faden über und unter dem Längenschnitt durch, bringt nun ein angemessenes weites Injectionsrohr durch das obere Ende des Einschnittes in den obern Theil des Gefässes und bindet es über seine konische, mit einem hervorstehenden Rande versehene Spitze, so dass es nicht heraus gleiten kann, fest, dann wird ein zweites Rohr in den untern Theil des Gefässes eben so eingebracht und fest gebunden. Um nun diesen Röhren eine grössere Festigkeit zu geben, damit sie sich nicht leicht aus dem Gefäss heraus ziehen lassen, kann man die Enden des Doppelfadens,

nachdem sie zusammen geschlungen sind, nochmals in den Einschnitt der Basis oder um den Griff des Injectionsrohrs binden, und dann die noch übrig gebliebenen Enden des Fadens zu einer Schlinge vereinigen. Eben so kann man noch das obere Ende des Rohres einsweilen an der benachbarten Haut befestigen, damit bei der weitern Behandlung des Leichnames dasselbe nicht gezerrt oder abgerissen, aber beim Injiciren wieder getrennt werde; bei den Venen, vorzüglich bei den kleinern, hat man diese Befestigungsart ganz besonders nöthig. Auf dieselbe Weise werden die Injectionsröhren in die Schenkelgefässe eingesetzt und befestiget; die zweckmässigste Stelle für diese ist die Gegend ungefähr, innen in der Mitte des Oberschenkels, da, wo sich der Schneidermuskel mit dem langen Schenkelanzieher durchkreuzt; der Schneidermuskel wird hierbei ebenfalls gespalten. Bei der Spaltung der genannten Muskeln wird das Durchschneiden grösserer Äste oder Zweige mehr verhütet, als beim queren Durchschneiden oder Zurücklegen derselben; auch erhalten die Injectionsröhrchen eine sichere Lage. Wenn man die Injectionsröhre in die Halsgefässe der rechten Seite einsetzt, so kann man die in die Schenkelgefässe auf der linken Seite einsetzen; die Einsetzung der letztern dient mehr als Reserve, für den Fall, wenn eine Stockung der Injectionsmasse von oben Statt finden sollte; denn oft werden, vorzüglich die Arterien, bloss von der Carotis oder Schenkelarterie sämmtlich angefüllt. Eben so werden hierbei, um die oberflächlichen Venen anzufüllen, die Injectionsröhrchen in die Hautvenen des Kopfes und der Gliedmassen, welche oben angegeben worden

sind, eingesetzt. Bei dieser Injection werden die halbmondförmigen Klappen der Aortenkammer leicht überwältigt und die Arterienmasse füllt die ganze linke Hälfte des Herzens und die Lugenvenen an; dagegen wird die ganze rechte Herzhälfte und die Lungenarterien von der Venenmasse angefüllt.

Sind nun die Injectionsröhren gehörig, vorzüglich Tags vor der Injection, eingebunden, und lässt man den Leichnam in einem mässig warmen Zimmer liegen, so löst sich in den Venen viel Blut auf, welches zum Theil durch die Röhren ausfliesst, oder durch die Aussaugungsspritze ausgezogen werden kann. Dann werden die Röhren, wenn sie nicht mit einem Hahn versehen sind, durch hölzerne, vorher in Wasser ausgequollene Stöpsel zugestöpselt, damit weder Wasser noch Luft eindringen kann, und der Leichnam behutsam in den Wärmekasten (s. S. 20.), welcher mit so vielem, scharf lauwarmem Wasser, dass es über demselben wegsteht, angefüllt ist, 6 Stunden lang hinein gelegt; diese Temperatur des Wassers muss aber durch allmäliges Hinzugiessen von kochendem Wasser erhalten werden; wobei man sich aber in Acht nehmen muss, dass das kochende Wasser nicht auf die eingebundenen Gefässe gegossen wird. Während des Erwärmens des Leichnames müssen die Injectionsmassen bereitet und die Injectionsspritze gehörig erwärmt werden.

Will man einzelne Stücke oder Abtheilungen des Körpers injiciren, so hat man zunächst auf die zweckmässige Trennung derselben zu sehen. Man muss dieselben so trennen, dass man die für diesen Theil bestimmten Gefässstämme mit erhält, in welche dann die

Injectionsröhrchen eingesetzt werden. Dann unterbindet man, welches auch vor der Einsetzung geschehen kann, die über der Einsetzung abgehenden Äste, welche mit denen der unterhalb entstehenden Äste anastomosiren; eben so diejenigen, welche von diesen Stämmen sich weiter, als man das Präparat haben will, verbreiten. Es ist immer zweckmässiger, die Abtheilungen entweder höher oder tiefer, als man sie eigentlich injiciren oder das Präparat haben will, zu trennen, und eben so muss man die Röhren entfernter einsetzen, weil in der Nähe derselben sehr leicht, zum Nachtheil des Präparates, Extravasat entsteht. Wollte man z. B. die Gefässe des Kopfes und die der nächsten Halstheile injiciren, so würde man weit zweckmässiger den Hals zwischen den zwei ersten Brustwirbeln und Rippen mit Durchsägung des Brustknochens trennen; dann in die gemeinschaftliche Kopfschlagader und die Vene, und noch der Sicherheit wegen, in die Wirbelarterie und Vene, welche auch unterbunden werden können, Injectionsröhrchen einsetzen; hier hätte man bloss die untere Schilddrüsenarterie und die absteigende Schilddrüsenvene zu unterbinden.

Eben so müsste man die obere Gliedmasse, wenn ihre Gefässe besonders injicirt werden sollen, von der Gegend über dem Schlüsselknochen und dem Schulterblatt mit Durchschneidung der sich an diesen sämmtlich ansetzenden Muskeln und der diese bedeckenden äusseren Haut, trennen. Zu diesem Behuf hätte man zunächst einen vordern Längenhautschnitt auf die Mitte des Brustknochens bis zum Schwertfortsatze, und einen hintern Längenhautschnitt von dem Dornfortsatze des siebenten Hals - bis zu dem

des achten Brustwirbels herab; dann einen obern queren, welcher über den Schulterknochen, und einen untern queren, der eine Strecke unter der Achselgrube von dem obern und untern Ende des vordern zum hintern Längenhautschnitt geht, zu machen. In dieser Richtung der Hautschnitte werden nun die Muskeln, welche sich an die Schulterknochen, mit Einschluss des grossen Brust- und des breiten Rückenmuskels, welche sich am Oberarm befestigen, durchschnitten, der Schlüsselknochen von dem Brustknochen getrennt und nun sämmtliche genannte Muskeln mit der sie bedeckenden Haut losgeschält; die Schlüsselknochenvene und Arterie werden nahe am Eingange der Brusthöhle mit den Nerven durchschnitten und so die obere Gliedmasse abgenommen. Noch besser ist, wenn man ohne Trennung des Schlüsselknochens, der Länge nach den halben Brustknochen mit den in dem genannten Umfange befindlichen Rippen, dann ohne Abschälung der Muskeln von diesen, mit wegnimmt. Man kann dann hier die Injectionsröhre in die Stämme und an der Hand in die Hautvenen bequem einsetzen, und man hat nur die quere Hals- und Schulterblattarterie und Vene zu unterbinden; die etwanige, bei einer feinen und glücklichen Injection aus den Muskelzweigen hervor quellende Injectionsmasse lässt sich bald durch Drücken oder durch Herumlegen von kalten nassen Lappen um die Durchschnitte, zum Gerinnen bringen.

Dessgleichen bei der Injection der Gefässe der untern Gliedmasse hat man von den Hüftgefässen, oder wenn beide injicirt werden sollen, unter dem Ursprunge der untern Gekrössarterie, von dem untern Ende der Haupt-

stämme aus zu injiciren. Zu diesem Behuf trennt man zunächst mit Durchschneidung der Bauchmuskeln unter dem Nabel, mit Wegschaffung der Verdauungsorgane und der Durchschneidung zwischen dem dritten und vierten Bauchwirbel, den untern Theil des Körpers. Soll nur eine untere Gliedmasse injicirt werden, dann hat man noch die andere, mit Zurücklassung der innern Beckentheile, weg zu nehmen, indem man vorn neben der Schamknochenvereinigung die vordere Wand des Beckens durchsägt und den Hüftknochen der nicht zu injicirenden Gliedmasse aus der Verbindung mit dem Kreuzknochen trennt, und die sämmtlichen Muskeln in dieser Richtung zuvor durchschneidet. Die Injectionsröhren werden dann in die genannten Gefässstämme eingesetzt und die epigastrischen Gefässe am Durchschnitt der Bauchmuskeln unterbunden; das Ausfliessen der Injectionsmasse aus den übrigen durchschnittenen Muskelzweigen lässt sich hier ebenfalls durch kalte Lappen hemmen.

Diese Abtheilungen des Körpers müssen ebenfalls Tags vor der Injection getrennt werden, welche man dann so aufhängen kann, dass die Gefässstämme nach unten gerichtet werden, wodurch viel Blut ausfliesst und die Gefässe durch Einspritzung von Wasser und durch das wieder Ausdrücken desselben vom Blute gereiniget werden können. Jedoch halte ich dieses nicht für zweckmässig, indem man theils die Venen widernatürlich ausdehnt und erschlafft, theils bekommt man das Wasser nie wieder ganz heraus und wird diess der Injection hinderlich. Dann werden auch diese Theile vor der Injection, aber nur 2 bis 3 Stunden, in eine angemessene grosse Wanne mit

mit warmem Wasser gelegt. Mit der Vorbereitung zum Injiciren der andern innern Theile, z. B. der Brust- oder Unterleibsorgane u. s. w., verfährt man eben so, wie im Vorigen angegeben worden ist.

Um das Pfortadersystem zu injiciren, welches erst nach der Einspritzung und Erkaltung der übrigen Gefässe geschieht, öffnet man die Bauchhöhle in der Gegend des Nabels, indem man hier die Bauchdecken in vier kurze Lappen zurück legt, damit dieselbe noch warmes Wasser aufnehmen kann; dann setzt man in die grosse Gekrösvene oder sonst in einen beliebigen Ast des Systemes ein Injectionsröhrchen auf- und eins abwärts ein, und erwärmt durch Eingiessen von warmem Wasser in die Bauchhöhle die Verdauungsorgane; man kann auch diese aus der Bauchhöhle heraus nehmen und dann injiciren.

Um die Blutgefässe eines Fetus zu injiciren, hat man nur in die Venen und Arterien des Nabelstranges die Injectionsröhrchen einzusetzen, indem man zunächst diese Gefässe eine kurze Strecke frei macht, jedoch ohne gänzliche Wegnahme des sie umgebenden übrigen Gewebes, welches man bei dem Einbinden der Röhrchen mitfasst, damit die Gefässe nicht so leicht zerreissen. Zur Injection des Mutterkuchens werden ebenfalls in die Nabelgefässe die Röhrchen eingebunden.

Regeln, welche beim Injiciren zu beobachten sind.

Bevor man ein Präparat oder einen Leichnam einspritzt, muss alles dazu Nöthige in Bereitschaft gesetzt werden,

der zu injicirende Leichnam oder Theil muss gehörig durchwärmt, die Injectionsmassen geschmolzen, die Spritzen erwärmt und mit einem Tuch umwickelt, und die Gehilfen gehörig instruirt seyn. Während des Durchwärmens des Präparates werden die beliebigen Injectionsmassen entweder aus den S. 423 angegebenen Grundmassen oder dieselben frisch, so viel als man glaubt zu gebrauchen, geschmolzen und bereitet, dann die beliebigen Farben, wie S. 424 f. gesagt worden ist, beigemischt, und nachdem man die Masse mehr oder weniger flüssig haben will, Terpentinöl hinzu gegossen, wo die Masse dann gleich verbraucht werden muss; jedoch darf sie weder zu heiss noch zu kalt seyn, ungefähr so, dass man die Spitze des kleinen Fingers ein Weilchen darin halten kann; worauf sie in die Nähe des einzuspritzenden Präparates gebracht wird. Dann wird der Leichnam oder der zu injicirende Theil entweder aus dem warmen Wasser heraus genommen oder so weit heraus gehoben, dass man die Spritze in das Injectionsrohr bringen kann, welches der eine Gehilfe wegen der Wärme mit einem Tuche anfassend, theils so entgegen hält, dass man die Spitze der Spritze in die obere Öffnung desselben bequem und leicht bringen kann, theils nach der Herausnahme der Spritze, dasselbe entweder mit dem Holzstöpsel oder durch das Zudrehen des Hahns verschliesst, und eben so wieder öffnet und schliesst, wenn man mehrere Male die Spritze einsetzt. Beim Füllen der erwärmten Spritze muss man die Spitze derselben tief in die flüssige Injectionsmasse stecken, mit welcher sie durch ein gleichförmiges, nicht zu rasches in die Höhe-ziehen des Kolbens voll gezogen wird. Damit nun keine

atmosphärische Luft in der Spritze bleibt, so thut man wohl, dieselbe vor dem Einspritzen heraus zu drücken, indem man das untere Ende der Spritze in die Höhe hält, den Kolben zudrückt, bis etwas Masse heraus kommt. Dann steckt man die Spitze der angefüllten Spritze in das Injectionsrohr, nimmt die an das letztere gemachte Fadenschlinge in die linke Hand um einen Finger, hält mit dieser und der rechten Hand (oder bloss mit der erstern) die Spritze mit dem Injectionsrohre und dem Gefässe in gleicher Richtung und drückt nun mit der Brust oder der rechten Hand die mit einem Griff versehene Kolbenstange, und durch diese den Kolben mit einer gleichförmigen mässigen Gewalt hinunter. Auf den Grad der hier angewendeten Gewalt kommt gar sehr viel an, und er lässt sich nur durch Übung lernen. Ist die Gewalt vorzüglich zu Ende der Injection zu gross, so werden entweder die Gefässe widernatürlich verlängert und nehmen eine geschlängelte, unnatürliche Form an, oder sie werden zu sehr ausgedehnt, oder sie zerreissen, und die Masse tritt in das Zellgewebe der benachbarten Theile, wo dann alle Mühe die Gefässe anzufüllen vergebens ist. Überhaupt kann man beim Injiciren, z. B. der Gefässe der Gliedmassen, eine grössere Gewalt als bei denen der Lungen, der Milz, des Mutterkuchens u. s. w. anwenden; eben so bei den Arterien mehr als bei den Venen. Wenn man bei den grössern Gefässstämmen durch weite Röhren anfänglich unbesorgt einspritzen kann, so hat man, wenn sich die baldige Anfüllung des Systemes vermuthen lässt, den Kolben mit Vorsicht fortzudrücken und genau auf den Widerstand der Masse zu achten. Sind die Gefässe ihrer

völligen Anfüllung nahe, so fühlt man beim Herabdrücken des Kolbens mehr Widerstand, der aber, sobald eine Zerreissung der Gefässe geschehen ist, auf einmal völlig nachlässt; ein Widerstand in der Masse selbst oder an der Spritze hebt sich zuweilen durch schraubenartiges Fortbewegen des Kolbens, oder bei einer Gerinnung der Masse im engen Röhrchen, wenn man eine Sonde durch das Injectionsrohr bis in das Gefäss führt, und dann mit der Einspritzung wieder versucht. Ist aber der Widerstand ohne grosse Gewalt nicht mehr zu überwinden, so nehme man die Spritze hinweg und lasse durch den Gehilfen das Injectionsrohr schnell verschliessen; worauf man nun sogleich den injicirten Körper in ganz kaltes Wasser bringt, damit die Masse im Innern der Gefässe so schnell als möglich erkalte, und nicht Zeit habe ihre Farbe abzusetzen. Bei sehr kalter Witterung ist diese Vorsicht unnöthig. Bei Injectionen durch sehr enge Röhren täuscht man sich oft durch das langsame Fortschreiten der Masse, und glaubt einen wirklichen Widerstand zu fühlen, während sich die Gefässe aufs beste anfüllen, worauf also Rücksicht zu nehmen ist.

Beim Injiciren mit verschiedenen gefärbten Massen mehrerer Arten von Gefässen, z. B. Arterien, Venen, Ausführungsgängen u. s. w., verfährt man überall auf die angegebene Weise. Eben so beim Injiciren einzelner Theile, nur muss hier die Vorrichtung mit noch mehr Achtsamkeit und Vorsicht gemacht und meistens im warmem Wasser liegend eingespritzt weren. Von welchen Gefässen aus bei den einzelnen Theilen des Körpers injicirt werden soll, wird der erfahrne Zergliederer sehr

leicht durch eigne Überlegung und Vorsicht finden. Will man die feinern Blutgefässe anfüllen, so muss man eine feinere Injectionsmasse, entweder die aus Wachs und Terpentinöl bereitete (S. 427), oder eine Firnissmasse (S. 429), oder auch eine Leimmasse (S. 430), voraus und eine gröbere Wachsmasse hinten nach schicken. Man rechnet zu einer ganzen Leiche ungefähr einen Theil feine und zwei Theile grobe Injectionsmasse.

Sollen die eingespritzten Gefässe macerirt oder corrodirt werden, so wählt man zur Injection die Masse S. 423 Nr. 7 oder 8, und legt das Präparat vor der Einspritzung in ein gläsernes oder irdenes Geschirr von passender Grösse, welches einige Querfinger hoch mit feinem geschwemmten Flusssand angefüllt ist, damit hernach die angefüllten Gefässe darauf ruhen können; hierauf giesst man das Gefäss mit heissem Wasser ziemlich voll und verrichtet nun die Injection. Sodann lässt man das Ganze ruhig stehen, bis Alles um die Gefässe abgefault ist, oder man setzt statt des blossen Wassers etwas corrodirende Säure Salz- oder (besser) Salpetersäure dazu. Ausserdem macht man zu Corrosionen die Injectionen mit Metallmasse aus Zinn, Blei und Wismuth (s. S. 432), welche in einem Schmelztiegel oder Topfe flüssig gemacht wird, auf dieselbe Weise, nur dass die Masse mit einer erwärmten stählernen Spritze und schnell eingespritzt werden muss, damit sie nicht zu früh erkaltet; vorzüglich passen zu dieser Einspritzung die Luftröhre, ihre Äste und Zweige, weniger die Leber, Nieren u. a. Organe.

Zur Injection der Saugadern, der Ausführungsgänge der Drüsen und Absonderungs-

organe bedient man sich gewöhnlich des zuvor durch Leder gepressten und gereinigten Quecksilbers (S. 432), wegen seiner Theilbarkeit und beständigen Flüssigkeit, wodurch aber auch sein Gebrauch beim Präpariren der damit angefüllten Gefässe höchst schwierig ist, indem durch die geringste Verletzung des Gefässes dasselbe, wenn es nicht gleich unterbunden wird oder werden kann, ganz heraus fliesst und die ganze Arbeit vergeblich macht; eben so verderben auch die Präparate, indem die Gefässe durch das eigne Gewicht des Quecksilbers schon beim Injiciren oder während des Aufbewahrens zerreissen. Sowohl wegen der Schwierigkeit des Injicirens, als auch des Präparirens der mit diesem Metall angefüllten Gefässe, werden nur einzelne Theile des Körpers gewählt, an welchen die genannten Gefässe mit demselben eingespritzt werden. Die Vorbereitung der zu injicirenden Theile besteht bloss in der Trennung derselben, in der noch grössern aufmerksamen Unterbindung der durchschnittenen Gefässe, und in der Aufsuchung derselben, von wo aus man injiciren will. Die Injection der Saugadern kann meisten Theils nur von mehrern Zweigen oder Ästen wegen der zahlreichen Klappen in die Stämme geschehen; man sucht daher entfernte und nach und nach mehrere oberflächliche Äste auf, und vernichtet durch diese die Injection, und wodurch sich gewöhnlich auch die tiefer liegenden mit anfüllen. Beim Injiciren selbst bringt man in die mit der Spitze des Scalpels gemachte kleine Öffnung des Gefässes das an der Quecksilberspritze oder dem Monro'schen Cylinder (s. S. 420) angeschraubte Injectionsröhrchen ein, nachdem der Glascylinder mit

Quecksilber mehr oder weniger angefüllt worden ist, und drückt das Gefäss entweder bloss mit dem Finger an das Röhrchen an oder bindet es fest. Der Cylinder wird nun in gleicher Richtung in die Höhe gehalten und der Hahn aufgedreht, wo dann das Quecksilber entweder durch den Kolben der Spritze getrieben oder bei dem Monro'schen Cylinder durch seine eigne Schwere sogleich in das Gefäss dringt. Nun hat man an der Glasröhre zu sehen, ob das Quecksilber nach und nach sinkt oder vollkommen stille steht, oder zu schnell sinkt; im erstern Falle füllen sich die Saugadern gut an, und man hält die Röhre in der gehörigen Lage so lange als das Quecksilber sinkt, worauf man das Röhrchen heraus nimmt und das Gefäss unterbindet. Im zweiten Falle ist ein Hinderniss und man setzt nun in einen andern Zweig ein; im dritten Falle ist entweder das Gefäss sehr gross oder es ist zerrissen, und muss, auch wenn das Quecksilber durch einen Seitenast entweichen sollte, ohne Verzug unterbunden werden. Am bequemsten und sichersten, so wie mit der möglichst grössten Ersparniss an Quecksilber wird diese Injection in dem Injicirtrog (S. 420) gemacht; zu grössern Präparaten kann man dazu gemachte, mit Leisten versehene Breter gebrauchen. Man vergesse bei diesen Injectionen nicht, dass der Druck, den die Quecksilbersäule auf die Wände der Gefässe ausübt, sich vorzüglich nach ihrer Höhe richtet, und sehr leicht die Gefässe zerreissen kann. Nachdem nun die Saugadern möglichst angefüllt worden sind, muss man das Präparat entweder sogleich in Weingeist legen oder trocknen. Die Quecksilberinjectionen erfordern im Allgemeinen viel Zeit und Geduld,

und man darf sich durch misslungene Versuche nicht abschrecken lassen. Der Fall ist nicht selten, dass selbst bei der grössten Sorgfalt ein fast fertiges Präparat durch einen unbedeutenden Umstand im Augenblick zu Grunde gerichtet wird. Die Injectionen der Ausführungsgänge mehrerer Organe mit Quecksilber bieten keine grosse Schwierigkeit dar.

Zubereitung der Gefässpräparate, ihre Aufbewahrung und Erhaltung.

Nachdem nun die verschiedenen Arten von Gefässen entweder des ganzen Leichnames oder der einzelnen Abtheilungen des Körpers oder einzelner Organe injicirt worden sind, müssen die Gefässe und die mit ihnen im Zusammenhang bleibenden Theile durch die Präparation d. h. durch die Wegnahme des Zellgewebes, der Drüsen oder der andern Theile, welche nicht mit ihnen in Verbindung bleiben sollen, deutlich gemacht und aus den letztern heraus präparirt werden. Die Vertheilung des injicirten Körpers unter die Präparanten und die Darstellung der Gefässe nach ihrer Lage ist bereits von S. 234 an gelehrt worden; daher hier nur von der Bearbeitung der Gefässpräparate, ihrer Aufstellung und Aufbewahrung zum anatomischen Unterricht die Rede seyn kann. Sie sind die zahlreichsten unter allen anatomischen Präparaten, indem alle Theile des Körpers mit Gefässen versehen sind und selbst zur Struktur derselben gehören; daher nicht nur injicirte Knochen, Bänder, Muskeln, Eingeweide, Drüsen, Nerven und Haut,

sondern auch Gefässe mit Gefässen (*Vasa vasorum*) als Präparate zum vollkommen anatomischen Unterricht bereitet und aufgestellt werden.

Eigentliche Gefässpräparate sind solche, welche eigens zur Topographie der Gefässe dienen und meistens getrocknet, indem sie sich hier am schönsten und deutlichsten dem Auge darstellen, aufbewahrt werden; in Weingeist verlieren dieselben an Schönheit, vorzüglich wenn sie häufig zu Demonstrationen heraus genommen werden. Sie werden gewöhnlich in Arterien-, Venen- und Saugaderpräparate eingetheilt. Die erstern, welche zwar am leichtesten vollkommen injicirt dargestellt werden können, sind desshalb die wichtigsten, weil die Arterien nicht nur in physiologischer und praktischer Hinsicht vor allen Gefässen eine Wichtigkeit haben, sondern auch eine genaue topographische Kenntniss derselben erleichtert das Studium der übrigen Gefässe, welche sie meistens begleiten, so wie sie zur Erklärung der Struktur, vorzüglich der Drüsen, Eingeweide u. s. w., wesentlich beitragen. Die Venenpräparate sind gewöhnlich, wegen der grössern Schwierigkeit, die Venen vollständig zu injiciren, weniger vollkommen; doch werden an ihnen auch gewöhnlich die Arterien zugleich dargestellt. Die Saugaderpräparate bestehen meistens nur in einzelnen Abtheilungen des Körpers oder einzelner Organe desselben, weil die Anfüllung der Saugadern die schwierigste und mühsamste ist, ja selbst wenige Leichen zu dieser Injection passen. An ihnen sind gewöhnlich entweder Arterien oder Venen, oder beide zugleich dargestellt. Da nun an diesen Präparaten oberflächliche,

tiefe und die tiefsten Gefässe dargestellt werden sollen und müssen, aber nicht an einem Präparate können gesehen werden, so müssen dieselben an mehreren gleichen Theilen verschiedener Körper präparirt werden, wodurch nicht nur, sondern auch dadurch, dass theils bei ziemlich glücklichen Injectionen nicht alle Gefässe angefüllt werden, theils so häufig bei den Gefässen Abweichungen von der Normalform vorkommen, sich die Zahl der Gefässpräparate ausserordentlich vermehret und vermehrt werden kann; eben so werden die Gefässe von verschiedenen Seiten der Theile zur Ansicht gebracht, welches ebenfalls zur Vermehrung derselben beiträgt.

Nachdem nun die injicirten Gefässe des ganzen Körpers oder einzelner Abtheilungen, und die Theile, z. B. Knochen, Muskeln, Eingeweide u. s. w., welche nach den Absichten des Verfertigers im Zusammenhange bleiben sollen, gehörig rein und frei dargestellt worden sind, so werden die Präparate einige Tage in reinem Wasser, welches täglich erneuert wird, bis es nicht mehr blutig ist, gewässert und dann entweder in Weingeist aufgestellt und aufbewahret, oder sie werden getrocknet. Gewöhnlich wählt man für die in Weingeist aufzubewahrenden Präparate meistens nur kleinere und fein injicirte, auch mehr dünnere oder häutige Präparate; auch kann man dergleichen halb trocknen und in Terpentinspiritus aufstellen. Zum Trocknen kann man grössere und kleinere Präparate wählen, sie werden, nachdem sie gewässert und das Wasser abgelaufen ist, entweder wenn es häutige und geschlossene Theile sind, z. B. Magen, Darmkanal,

Harnblase u. s. w., aufgeblasen und unterbunden; oder sind es feste hohle Theile, z. B. Kehlkopf, Luftröhre, Schlundkopf, Herz (wenn es nicht injicirt ist) u. s. w., so werden diese mit zubereiteten (gesottenen) Rosshaaren, kleinere zartere Theile mit Baumwolle, ausgestopft u. s. w. Sind diese einzelnen Theile mit dem übrigen Körper oder grösseren Abtheilungen noch in Verbindung, so werden sie ebenfalls zuerst aufgeblasen oder ausgestopft u. s. w. Dann wird das Präparat in ein dazu passendes Gestelle (wie S. 410 angegeben ist) aufgehängt, die verschiedenen, an den Gefässen hängenden Theile werden durch Fäden befestiget, und zwischen den übrigen Theilen, namentlich den Muskeln und den Gefässen Rosshaare gebracht, um dieselben aus einander zu bringen, damit sie nicht an einander kleben. Alle daran befindlichen Theile müssen so viel als möglich in die Richtung nach ihrer natürlichen Lage und so gebracht werden, dass man nachher den Ursprung und Verlauf der Gefässe gehörig sehen kann. Worauf die fernere Behandlung beim Trocknen und auch die Aufbewahrung und Erhaltung ganz, wie bei den Muskeln S. 410 angegeben worden ist, Statt findet. Häutige und andere dünnere Theile, welche nicht aufgeblasen oder ausgestopft werden können, kann man auf geölte Brettchen von Linden- oder Tannenholz ausspannen und mit Stiften befestigen, oder man legt zwischen dem Präparate und dem Brettchen geöltes Papier, um das Ankleben zu verhüten. Nachdem nun diese Präparate getrocknet sind, werden sie von dem Brettchen genommen und in Kästen aufbewahrt. Das bisher Gesagte bezieht sich mehr auf die injicirten Blutgefässpräparate.

Die Saugaderpräparate, deren Behandlung im Allgemeinen die der Blutgefässpräparate ist, müssen aber schneller und vorsichtiger (S. 447 f.) behandelt werden. Wegen der leichtern Verletzung der Saugadern nehme man das sie umgebende Gewebe nicht so rein, oder nach Umständen gar nicht weg, wodurch sie nachher mehr Festigkeit erhalten. Sie müssen nach ihrer Injection und vorsichtigerem Wässern sehr bald in Weingeist gebracht oder getrocknet werden. Beim Trocknen, welches in freier Luft und im Schatten geschehen muss, muss man dieselben gerade aus legen, oder z. B. die Gliedmassen in dieser Richtung schwebend aufhängen; sind sie gehörig trocken, so überzieht man dieselben mit einem Lackfirniss und bewahrt sie unter einem Glaskasten auf.

Die Corrosionspräparate, wozu sich Herz, Lungen, Leber, Milz, Nieren und der Mutterkuchen eignen, lässt man, nachdem die Gefässe der genannten Theile gehörig injiciret (s. S. 445) worden sind, in einem Gemisch aus drei Theilen Salz- oder Salpetersäure und einem Theil Wasser bestehend, 3, 4 bis 6 Wochen lang, nachdem die Temperatur der Luft das Faulen des übrigen Gewebes begünstiget, stehen, oder so lange bis alles Gewebe um den Gefässen in eine breiartige Masse verwandelt worden ist. Dann nimmt man das Präparat behutsam aus der Säure heraus und legt es in ein mit reinem Wasser gefülltes Gefäss, und lässt (am besten vermittels eines Hahnes oder einer Spritze) einen schwachen Wasserstrom, um die breiige Masse abzuspülen, darüber gehen. Ist der grösste Theil der Masse weggespült, so fasst man es bei dem grössten Gefässstamme und lässt

von hier den Wasserstrom zwischen den Gefässen, um alle übrige noch anklebende Masse wegzuspülen, hindurch gehen. Sollte sich die breiige Substanz noch nicht ganz wegspülen lassen, so muss das Präparat noch einige Zeit in die saure Flüssigkeit gelegt und nachher das Waschen wiederholt werden Ist nun das Präparat ganz rein, so wird es, nachdem man an dem grössten Gefässstamme einen Streifen weiche Leinwand oder Band gebunden hat, in die Luft und Schatten, und an einem nicht zu warmen Ort zum Trocknen aufgehängt, oder besser, man legt es auf ein weiches, mit Leinwand überzogenes Polster von Baumwolle. Nachdem es nun gehörig getrocknet ist, wird es mit einem Lackfirniss (Bernstein- oder Copallack) überstrichen, und dann unter einem Glaskasten liegend, oder auf einem zweckmässigen Gestelle befestiget unter einer Glasglocke gestellt und an einem Orte, wo weder Sonne noch Wärme die Injectionsmasse erweichen kann, aufbewahrt. Überhaupt brauchen diese Präparate viel Zeit und Mühe, und sind der Zerstörung, wenn sie nicht sehr in Acht genommen werden, leicht ausgesetzt, und müssen vorzüglich vor Staub und Verletzungen sehr geschützt werden.

Die Macerationspräparate werden im Allgemeinen wie die Corrosionspräparate behandelt, nur mit dem Unterschied, dass statt der Säure bloss reines Wasser (am besten Regen- oder Flusswasser) angewendet wird. Übrigens werden die macerirten Präparate noch schöner als die corrodirten, nur ist ihre Arbeit langwieriger und wegen des üblen Geruches beschwerlicher und unangenehmer. — Endlich ist noch zu bemerken, dass

Metallinjectionen wegen der Säure sich nicht für Corrosion, sondern bloss für Maceration eignen.

Bei Bearbeitung der Gefässpräparate suche man ebenfalls so bald als möglich zu den Gefässstämmen (s. S. 234) zu gelangen und dann von diesen aus die oberflächlichen und tiefen Äste und Zweige nach und nach zu verfolgen, wobei man die nicht bleibenden Theile allmälig fortschafft, nachdem man die in sie übergehenden Zweige heraus präparirt hat, z. B. wenn die tiefern Zweige dargestellt werden sollen, legt man die oberflächlichen nach ihrer Präparation zurück, und entfernt die übrigen, diese Gefässe bedeckenden Theile; worauf bei der Aufstellung zum Trocknen die zurück gelegten Gefässe wieder so viel als möglich in ihre Lage gebracht werden. Bei Bearbeitung ganzer Abtheilungen des Körpers, z. B. des Kopfes u. s. w. kann man auf einer Seite die oberflächlichen, auf der andern die tiefen Gefässe darstellen, je nachdem der Zweck es erheischt, oder die Gefässe angefüllt sind. Dessgleichen bei den Gliedmassen, wo an der einen Seite die oberflächlichen, an der andern die tiefen Äste zur Ansicht gebracht werden. Gewöhnlich wählt man von injicirten ganzen Körpern diejenigen Theile zu Präparaten, an welchen die Gefässe am vollkommensten angefüllt sind. Zu diesem Behuf trenne man die Theile alle Mal da, wo sich die Stämme befinden, z. B. man wollte den Kopf trennen, so wähle man die Gegend der Mitte der gemeinschaftlichen Carotis und Kopfvene, und schneide diese, die Luftröhre und den Schlund durch, nachdem die Gefässe präparirt und durch zwei Ligaturen, damit nicht zu viel Injectionsmasse heraus quelle, unter-

bunden worden sind. Dann kann man nach der Absicht, welche man hierbei mit dem Präparate hat, entweder hier zwischen dem fünften und sechsten Halswirbel durchschneiden, oder man trennt die Gefässe und die übrigen Halstheile von der vordern Fläche der Halswirbel bis unter die Basis des Schädels, nachdem die Gefässe bis dahin verfolgt worden sind, los, legt sie zurück, und trennt nun den Kopf aus seiner Verbindung mit dem ersten Halswirbel, z. B. wenn man die Gefässe des Schlundkopfes und der übrigen Halstheile von hinten recht frei haben wollte u. s. w. Überhaupt kann man ganze Abtheilungen da trennen, wie bei der Vorbereitung der einzelnen Theile des Körpers zum Injiciren S. 439 angegeben worden ist. Alle nur mögliche Gefässpräparate, welche bearbeitet und aufgestellt werden können, hier aufzuführen, würde die Gränzen dieses Werkes bei weitem überschreiten, daher ich nur einige der vorzüglichsten aufführen werde. Der erfahrne Zergliederer wird durch eigne Überlegung und Versuche deren Darstellung und instruktive Aufstellung selbst finden.

a. „Gefässspräparate des ganzen Gefässsystemes dienen mehr zur allgemeinen Übersicht der Blutgefässe, indem die sämmtlichen Saugadern, welche von allen Theilen aus eingespritzt werden müssten, der Schwierigkeit der Injection wegen, wohl nicht so leicht mit den übrigen Gefässen dargestellt werden könnten; eben so wenig ist man im Stande, sämmtliche Blutgefässe vollständig an einem Leichname darzustellen, indem mehrere Theile fortgeschafft werden müssen. Man stellt überhaupt an einem solchen Präparate nur die Hauptstämme,

die Äste und die grössern Zweige der Blutgefässe dar, wobei manche übrige Theile weggeschafft werden müssen, um die vorzüglichsten Gefässe zur Ansicht zu erhalten. Am zweckmässigsten wählt man zu solchen Präparaten lieber junge, fettlose, nicht allzu grosse, männliche, als ganz erwachsene, alte oder weibliche Subjecte, indem bei den letztern gewöhnlich das Fett der Bearbeitung sehr hinderlich ist. Die Darstellung eines solchen Präparates gehört zu den beschwerlichsten und mühsamsten wegen der Zeit und Mühe dergleichen zu bearbeiten, der Schwierigkeit sämmtliche Gefässe anzufüllen, des beschwerlichen Haltens und Drehens um die Gefässe zu verfolgen, der Langwierigkeit beim Trocknen u. s. w. Um ein solches Präparat darzustellen hängt es vorzüglich von dem Gelingen der Injection ab. Zu diesen Behuf kann man, wenn das Herz von der gehörigen normalen Festigkeit ist, von den Herzohren aus die Injectionen machen, indem sich durch das rechte Herzohr die Venen des grossen und die Arterien des kleinen Kreislaufes, durch das linke Herzohr die Venen des kleinen und die Arterien des grossen Kreislaufes und das Herz selbst anfüllen, zur erstern wählt man Venen-, zur letztern Arterienmasse; wobei, um die Hautvenen anzufüllen, zugleich von diesen aus (s. S. 436) injicirt werden muss. Wenn aber das Herz nicht von der gehörigen Festigkeit ist, so würden die Vorkammern den Andrang der Injectionsmasse nicht aushalten, und es ist dann zweckmässiger, von den Stämmen aus, wie S. 435 angegeben worden ist, zu injiciren; in diesem Falle bleibt dann das Herz leer, und dieses müsste nach Erkaltung der Injectionsmasse mit Gips oder fester Wachsmasse an-

gefüllt werden, oder man stellt die geöffneten Höhlen desselben dar; oder man injicirt vom Anfange an die Gefässe von den Hals- oder Schenkelgefässen aus (s. S. 436), wo dann die durchschnittenen Enden der Gefässe leicht wieder an einander gebracht werden können. Will man das geöffnete Herz mit Gips oder Wachsmasse anfüllen, so werden beide, nachdem das Herz bis auf die Stelle, von wo aus man dasselbe anfüllen will, vernäht worden ist, der erstere durch Wasser, die zweite durch Wärme mässig flüssig gemacht und eingespritzt. Nachdem nun die Injection gehörig gemacht worden ist, öffnet man so bald als möglich die Brust- und Unterleibshöhle, indem beim Öffnen derselben, nachdem die Haut und die Brustmuskeln so weit als nöthig zurück gelegt worden sind, den Brustknochen gleich über der Anfügung der zweiten Rippenknorpel, und die Rippen von der zweiten an, auf beiden Seiten in einiger Entfernung von ihrer Verbindung mit den Knorpeln längs herab durchsägt, und in derselben Richtung auch die Bauchmuskeln durchschneidet und beides wegnimmt. Hierauf werden nun die Gefässe in den Höhlen nach den gegebenen Regeln präpariret (s. v. S. 234), die Lungensubstanz, so wie die Verdauungsorgane, aus welchen die Gefässe und aus den Nieren zum Theil heraus präpariret werden, werden fortgeschafft, selbst die Harnblase und der Mastdarm, um die Beckengefässe übersehen zu können. Die Schädelhöhle öffnet man, nachdem die oberflächlichen Gefässe dargestellt worden sind, auf der beliebigen Seite, da, wo vielleicht die Injection nicht oder weniger gut gelungen ist, indem man entweder die eine seitliche, oder die hintere Hälfte der Calva heraus

sägt, und hier mit Zurücklassung der Gefässe das Gehirn allmälig heraus nimmt oder spült. Dann werden an dem übrigen Kopfe, dem Rumpfe und der Gliedmasse auf der einen Seite die oberflächlichen Gefässe mit den Muskeln, und auf der andern Seite die tiefen mit Wegschaffung der oberflächlichen Muskeln dargestellt. Die zurückgebliebene Luftröhre, der Schlund, der Kehl-, und Schlundkopf werden mit Rosshaaren ausgestopft (welche nach dem Trocknen wieder heraus gezogen werden); worauf nun die fernere Behandlung (s. S. 452), wie im Allgemeinen angegeben worden ist, Statt findet.

b. **Gefässpräparate einzelner Abtheilungen des Körpers**, sowohl, bloss mit Arterien, als auch, mit Venen und Arterien sind im Allgemeinen leichter zu bearbeiten, und auch zu Demonstrationen bequemer, nur müssen dieselben der Vollständigkeit und des Anschliessens (Fortsetzung) wegen, immer von Hauptpunkten an, dargestellt seyn, nämlich:

1. **Gefässpräparate des Halses und des Kopfes** beide in Verbindung ist zweckmässiger als getrennt. Nachdem die Gefässe des Halses unten dargestellt sind, trenne man diesen mit Durchsägung des Brustknochengriffes und der Mitte der Schlüsselknochen, und Durchschneidung zwischen der ersten und zweiten Rippe und des ersten und zweiten Brustwirbels, wobei die ungenannte Arterie und Venen, die linke gemeinschaftliche Carotis und Schlüsselknochenarterie durchschnitten wird; oder man kann auch mit diesen Gefässen den Aortenbogen und den obern Theil der obern Hohlvene in Verbindung lassen. Worauf nun

die sämmtlichen Gefässe, wie von S. 236 an gelehrt worden ist, dargestellt werden, wobei man nach der Absicht, die man mit diesem Präparate hat, andere Theile mit darstellt, oder diese ganz oder zum Theil wegschafft.

2. **Gefässpräparate des Rumpfes.** Es ist der Vollständigkeit wegen instruktiv, den Rumpf mit einem Theile des Halses oder auch dem ganzen Hals, und dem obern Theil der obern und untern Gliedmassen in Verbindung darzustellen. Nachdem die untern Gefässe des Halses (s. S. 236—239), die äussern des Oberleibes und die obern der obern Gliedmasse (s. S. 249—253), so wie die der Bauchbedeckungen (S. 259—261) und die obern der untern Gliedmassen (s. S. 266—269) präpariret worden sind, so werden nun die Gliedmassen in der Mitte des Oberarmes und Schenkels abgesägt, und die Brust- und Bauchhöhle von vorn von der Gegend der zweiten Rippen geöffnet, wie bei dem Präparat des ganzen Gefässsystemes angegeben worden ist. Dann werden die Gefässe der Brust- (s. S. 257) und der Unterleibshöhle (s. S. 261) nach der Ordnung mit Wegnahme der Substanz der drüsigen Organe, so wie die des hintern Umfanges des Rumpfes mit theilweiser Wegschaffung der Muskeln dargestellt. Vor der Aufstellung zum Trocknen trennt man den Dünndarm von der Gegend des Zwölffingerdarmes bis kurz vor der Einsenkung desselben in den Dickdarm, dicht von dem Gekröse los, und heftet das letztere an einem weich geglühten Drath, welchem man die Biegungen des Darmes gibt, fest. Nachdem

man das obere Ende des Schlundes und das untere Ende des Mastdarmes unterbunden oder dieselben um einen eingebrachten geölten Stöpsel fest gebunden hat, so werden von dem Zwölffingerdarm aus, dieser, der Magen und der Schlund, und der Dickdarm von dem untern Ende des gewundenen Darmes aus, so wie die Harnblase aufgeblasen; die Harnleiter, Samenbläschen, die Zellkörper der Ruthe können von ihren Wurzeln aus injicirt oder aufgeblasen werden; die Luftröhre, und beim weiblichen Präparate die Scheide werden mit Rosshaaren ausgestopft u. s. w. Übrigens werden bei der Aufstellung und dem Trocknen die hier früher angegebenen Regeln beobachtet, welche bei allen übrigen Präparaten gelten.

Bei einem zweiten Rumpfpräparate kann man die noch an dem vorigen gebliebenen Theile der Brust- und Unterleibshöhle wegnehmen, um bloss die Hauptstämme und die grössern Äste der Gefässe deutlich zu machen. Der grosse Brustgang (*Ductus thoracicus*), welcher an diesem Präparate besonders dargestellt werden kann, wird, vor der gänzlichen Präparation der Blutgefässstämme, von seinen Wurzeln oder seiner Cisterne aus injiciret.

An einem dritten Präparate öffne man die Brust- und Unterleibshöhle von der (besser linken) Seite, indem man etwas mehr links den Brustknochen, die Bauchmuskeln neben der weissen Linie, und das Becken neben der Schamknochenvereinigung, dann die Rippen nahe neben der Wirbelsäule durchsägt und schneidet, und den Hüftknochen dieser Seite aus sei-

ner Verbindung trennt; wobei man aber die in den Höhlen befindlichen Organe durch das Zurückdrängen und Abschälen schonen muss. Dann werden die beiderseitigen Gefässe und übrigen Organe präpariret und zum Trocknen aufgestellt, wie beim ersten Rumpfpräparate gesagt worden ist.

Eben so öffne man an einem **vierten Rumpfpräparate** die Brust- und Bauchhöhle von hinten, indem man die ganze Wirbelsäule wegnimmt; die Rippen werden 2 bis 3 Zoll von der Wirbelsäule, und die Hüftknochen neben ihrer Verbindung mit dem Kreuzknochen durchsägt, die Bauchmuskeln in derselben Richtung durchschnitten, und die Gefässstämme und alle übrigen Organe losgeschält; worauf nun die Gefässe und die übrigen Organe, wie bei den vorigen Präparaten, präpariret und aufgestellt werden.

An dieses Präparat schliesst sich ein **fünftes instruktives Rumpfpräparat** an; an welchem man, nachdem die Höhlen von hinten wie bei dem vorigen geöffnet worden sind, die Aorta bis zu ihrer Spaltung in die Hüftarterien mit Zurücklassung des Aortenbogens und der obern Hohlvene und die zunächst aus diesen entstehenden Äste, so wie die untere Hohlvene bis zu den Hüftvenen und sämmtliche in der Brust- (auch das Herz) und Unterleibshöhle befindlichen Organe wegnimmt, und dann die von oben herab steigenden innern Brust- und die von unten diesen entgegen gehenden epigastrischen Gefässe nebst den übrigen Beckengefässen darstellt.

3. Gefässpräparate der obern Gliedmassen.

Diese kann man mit oder ohne die Hälfte des Oberleibes, auch dann beide in Vereinigung darstellen. Ihre Trennung ist, nachdem die Gefässe um der Achsel herum präpariret (s. S. 249) worden sind, diejenige, welche bei der Vorbereitung der Leiche zum Injiciren S. 440, oder die, welche S. 252 angegeben worden ist; worauf die übrigen Gefässe, wie von S. 252 an gelehret worden ist, verfolgt werden.

4. Gefässpräparate der untern Gliedmassen.

Bei diesen ist der Vollständigkeit und der Übersicht wegen, weit zweckmässiger, das Becken mit ihnen in Verbindung darzustellen, entweder beide in Zusammenhang oder getheilt. Die Trennung derselben von dem übrigen Körper, und auch beide getheilt, ist dieselbe, welche S. 441 zum Injiciren angegeben, und welche erst vorgenommen wird, nachdem die in der Bauchhöhle befindlichen Gefässe (s. S. 263) präpariret worden sind, worauf die übrigen Gefässe, wie von S. 266 gelehrt worden ist, dargestellt werden.

c. Gefässpräparate von Unterabtheilungen des Körpers. Hieher gehören z. B. die des Kopfes, des Oberleibes, des Unterleibes, des Oberarmes mit der Achsel, des Unterarmes mit der Hand, des Oberschenkels mit dem Fuss u. s. w., welche auch in die rechte und linke, oder in die obere und untere Hälfte getheilt, oder auch die eine oder andere grössten Theils weggenommen wird, um die tiefen und die tiefsten Gefässe darzustellen. Eben so gehören hieher die Gefässpräparate herausgenommener innerer Theile, z. B. die Luftröhre in Verbindung mit dem Herzen, den Lungengefässen und den Haupt-

stämmen der Gefässe; die Verdauungs- und Harnorgane; die Genitalien u. s. w. Gewöhnlich wählt man zu solchen Präparaten diejenigen Theile, an welchen die kleinern Gefässzweige gut angefüllt sind, und daher diese auch beim splanchnologischen Unterricht gebraucht werden können.

d. **Gefässpräparate einzelner Organe.** Man wählt dazu gewöhnlich solche, an welchen die feinsten Gefässzweige und Netze injiciret worden sind, namentlich fein injicirte Knochen (s. S. 452), Bänder (S. 403 fgg.), Muskeln (S. 411. 12.) und Nerven; Segmente vom Kopfe (S. 456), um die fein injicirte Schleimhaut der verschiedenen Höhlen des Kopfes und die nächsten zu ihnen gehenden Äste zu zeigen, die letztern müssen immer zuvor präpariret seyn, ehe man die Höhlen aufsägt oder dieselben durch den Meissel öffnet, wobei die Gefässe allmälig verfolgt werden. Ferner die Zunge in Verbindung mit dem Kehlkopf und einem Theile der Luftröhre, auch noch mit dem Schlundkopfe und einem Theile des Schlundes; die ganze Luftröhre mit den Bronchialgefässen; das Herz mit den eignen Gefässen und Gefässstämmen; den Magen; einzelne Stücke des dünnen und des dicken Darmes aufgeblasen und aufgeschnitten; die Leber mit der Gallenblase, den injicirten Gallengefässen und Gängen und sämmtlichen Blutgefässen; auch Saugadern; die Milz; die Nieren (welche auch corrodirt worden sind); die Harnblase, diese auch mit den Samenbläschen und der Vorsteherdrüse; verschiedene Stücke der Haut; den Mutterkuchen u. s. w. Diese Theile werden theils getrocknet, theils in Weingeist aufbewahret, und dienen vorzüglich zum splanchnologischen

Unterricht, um durch die Injection selbst die Struktur derselben zu erklären.

e. **Saugaderpräparate**, welche im Allgemeinen sehr schwer darzustellen sind, gehören theils zu den Gefässpräparaten der einzelnen Abtheilungen, theils meistens zu denen der einzelnen Organe (*d*), deren Trennung dieselbe ist, wie bei diesen angegeben wurde, und an welchen die Saugadern und Saugaderdrüsen gewöhnlich mit Quecksilber injicirt werden. Die Bearbeitung und Behandlung dieser Präparate überhaupt ist S. 447 und 454 gelehrt worden. Die Saugadern, welche an Wassersüchtigen am leichtesten aufgefunden werden, sind dennoch an manchen Theilen schwer aufzufinden, zu injiciren und injicirt zu erhalten, wie z. B. am Herzen; leichter dagegen sind sie aufzufinden und zu injiciren am Halse und an den Gliedmassen; am leichtesten aber an der Leber und überhaupt an den Theilen in der Bauchhöhle.

f. Hierher gehören auch die **Präparate**, an welchen in Beziehung auf die Struktur der Gefässe, die verschiedenen Häute, Klappen u. s. w. der Gefässe dargestellt sind. Nachdem die Gefässe, wie von S. 332 an gelehrt, bearbeitet worden sind, werden dieselben in Weingeist, nachdem man die Klappen mit Hölzchen ausgespannt hat, aufgestellt und aufbewahrt.

Zubereitung der Nervenpräparate, ihre Aufbewahrung und Erhaltung.

Eine vorausgehende Bereitung oder Vorbereitung, z. B. durch Injiciren wie bei den Gefässen, findet bei den

Nerven nicht Statt, indem sie als solide, aus mehreren Fasern bestehende Stränge erscheinen und verlaufen. Instruktive Nervenpräparate, an welchen die Nerven fein und vollständig dargestellt sind, gehören nicht nur zu den mühsamsten und feinen Arbeiten, sondern sie erfordern auch eine genaue Kenntniss von dem Verlaufe, der Verzweigung und der gegenseitigen Verbindung der Nerven, so wie der Anatomie der übrigen Theile, auch erfordert ein jedes Präparat seine eignen Cautelen. Sind die Nervenpräparate nur von einiger Grösse und die Nerven sollen in ihrer feinern Vertheilung und Verbindung dargestellt werden, so kann die Darstellung derselben an einem frischen Leichname oder einer Abtheilung desselben nicht vollendet werden; man muss daher entweder an einem Präparat nur die Verfolgung einzelner Nerven und einzelner Nervenpartien sich zur Aufgabe machen, oder man legt dasselbe bei Zeiten, nachdem es einige Tage gewässert hat, in Weingeist, aus welchem es abwechselnd genommen und die Nerven nach und nach vollständig dargestellt werden; übrigens lassen sich die Nerven aus dem Weingeist, wodurch sie eine gewisse Festigkeit erhalten, besser präpariren als frisch. Ausserdem ist noch im Allgemeinen zu bemerken, dass, wenn gleich die Absicht wäre, die tiefern Nerven darzustellen, dennoch die oberflächlichen zuerst präpariret werden müssen, um einen gewissen Zusammenhang zu behalten. Mit den Nerven verbindet man gern die Darstellung der injicirten Arterien, der Muskeln und überhaupt der Theile, in welchen sie sich verbreiten; dagegen werden gewöhnlich die Venen, Drüsen u. s. w., welche meistens hinderlich sind und die

deutliche Darlegung der Nerven verhindern, weggenommen. Die zur Nervenpräparation passenden Leichname, sind S. 28 angegeben, so wie das Präpariren der Nerven und nach welcher Ordnung sie dargestellt werden sollen, ist von S. 272 an gelehret worden, daher hier nur in Beziehung auf Nervenpräparate Einiges gesagt werden soll.

Die sämmtlichen Nerven an einem ganzen Körper fein und vollständig darzustellen, ist nicht nur unmöglich, sondern es sind auch solche Präparate beim anatomischen Unterricht höchst unbequem, daher auch hier, um instruktive und vollkommene Präparate zu erhalten, die Nerven an verschiedenen einzelnen Abtheilungen und Unterabtheilungen des Körpers, sowohl die oberflächlichen, als auch die tiefen und tiefsten Nerven dargestellt werden müssen. Die Trennung dieser Abtheilungen muss an solchen Stellen gemacht werden, wo man die Stämme oder die grössern Äste der Nerven so nahe als möglich an ihrem Ursprunge oder Hervortritt aus den Höhlen oder Kanälen erhält; daher man bei der Präparation der Nerven so bald als möglich die Stämme derselben zu erreichen sucht, dann erst die Trennung der Abtheilungen vornimmt und die gesonderten Theile noch vor dem Eintritt des geringsten Grades von Fäulniss, und nachdem sie gewässert worden sind, sie mögen vollendet oder nicht vollendet seyn, in Weingeist von einigen 30 Graden legt, und nach und nach ihre Präparation vollendet.

Nervenpräparate zu trocknen oder zu skeletiren, wie es früher geschah, oder dieselben in verschlossenen Gläsern aufzustellen, gewähren gar keinen oder nur sehr geringen Vortheil, indem sie theils ihre Form, theils

ihre natürliche Lage verlieren, theils nicht gehörig betrachtet und in ihrem Verlaufe verfolgt werden können. Daher die Nervenpräparate nach ihrer Grösse, in Gläsern oder zinnernen Kästen, welche man bequem öffnen und die Präparate zum anatomischen Unterricht leicht heraus nehmen kann, am zweckmässigsten aufbewahrt werden. Diese Kästen, welche länglich viereckig und von verschiedener Grösse seyn können, müssen von reinem engländischen Zinn gearbeitet, mit einem dergleichen sich gut schliessenden Deckel versehen, und von einem genau anpassenden, von starkem Eichenholz gearbeiteten Kasten umgeben seyn. Sie gewähren gegen die Gläser den Vortheil, dass man nicht nur Präparate von allen Grössen, sondern auch mehrere in ihnen bequem aufbewahren kann, wodurch ausserordentliche Ersparniss an Weingeist gemacht wird, nur müssen die Präparate einzeln in weicher Leinwand (wozu schon gebrauchte, aber noch dichte Leinwand am passendsten ist) eingewickelt seyn, um das Häkeln an einander und dadurch das Zerreissen der Nerven zu verhindern. Eben so wird viel an Weingeist erspart und das Verschmuzen der Präparate verhütet, wenn man dieselben bei dem Herausnehmen, nicht auf Bretter, sondern entweder wie kleinere, auf porzellanene oder steingutene Teller, oder grössere Präparate in von Eisenblech gearbeitete und gut verzinnte Pfannen legt, damit man den ablaufenden Weingeist abgiessen und sammeln kann. Ausserdem dass die Präparate gehörig eingewickelt sind, gehört noch zur Erhaltung derselben, dass die Teller oder Pfannen, auf welche dieselben zur Demonstration gelegt werden, stets reinlich sind, eben so die Tücher, mit

welchen die Präparate bedeckt werden, ferner müssen dieselben immer mit gutem, reinem Kornspiritus ganz bedeckt seyn; Kartoffelspiritus macht dieselben grau und schwarz; eben so auch, wenn sie von Spiritus entblösst sind, dessgleichen werden die Präparate von Staub und Schmuz ganz unansehnlich und die Nerven undeutlich; endlich gehört noch eine vorsichtige Behandlung beim Demonstriren hierher.

a. **Nervenpräparate für die Struktur der Nerven.** Sie können, nachdem dieselben, wie S. 337 gelehrt, bearbeitet worden sind, in guten durchsichtigen, mit klarem Weingeist angefüllten Gläsern aufgehängt werden. Sie sind theils verschiedene **Nervenstücke**, welche mit und ohne Salpetersäure und Kaliauflösung behandelt worden sind; theils **Nervengeflechte**, welche auf rothen oder blauen Wachstafeln ausgebreitet und mit Nadeln festgesteckt werden können; eben so **Nervenknoten**; auch sind diese Präparate sehr instruktiv, wenn sie fein injiciret worden sind.

b. **Nervenpräparate für den Ursprung der Nerven.** Zu diesen kann man theils ein frisches, theils ein in Weingeist aufbewahrtes Gehirn und Rückenmark wählen, theils einzelne zubereitete Abtheilungen derselben, an welchen die Centralenden der Nerven bis in die innere Substanz des Gehirnes verfolgt worden sind. Über die Zubereitung des Gehirnes und Rückenmarkes s. m. Gehirnpräparate.

c. **Nervenpräparate des ganzen Nervensystemes.** Sie dienen vorzüglich zur allgemeinen Übersicht der Nerven, an welchen jedoch nicht alle Nerven

auf das Genaueste dargestellt werden können. Hierzu wählt man am zweckmässigsten, wegen der Handhabung, Kinder (wo möglich abgezehrte) bis zum 12. Jahre, an welchen sich überdiess die die Nerven umgebenden und wegzunehmenden Theile, besonders in der Brust- und Unterleibshöhle, weit leichter trennen lassen, als bei Erwachsenen. Nachdem die Brust- und Unterleibsmuskeln mit ihren Nerven zurück gelegt worden sind, muss man zunächst die drei grossen Körperhöhlen, wobei man, wie bei der Zubereitung des Präparates des Gefässsystemes verfährt, öffnen, und die Theile, welche der Fäulniss leicht ausgesetzt, oder dem Sehen hinderlich sind, bald möglichst wegschaffen, nämlich: das Gehirn nimmt man ganz aus seiner Höhle heraus; die Lungen kann man durch einen Längenschnitt grössten Theils wegnehmen, und den Leer- und gewundenen Darm von seinem Gekröse lostrennen. Nun können die sämmtlichen Nerven, die oberflächlichen auf der einen, die tiefen auf der andern Seite (wo die Schädelhöhle geöffnet ist), nach der von S. 272 an gegebenen Regel und Ordnung dargestellt werden; nur lassen sich hier die tiefsten Nerven nicht mit darstellen.

d. **Nervenpräparat der ganzen Rückenmarksnerven von ihrem Ursprunge an.** Diess ist ein sehr instruktives Präparat, zu welchem man ebenfalls ein Kind passend wählen kann. Nachdem die Äste der Halswirbelnerven, welche sich nach vorn am Halse verbreiten, die äussern Brustnerven mit ihren Muskeln präpariret und zurück gelegt worden sind, wird die vordere Wand der Brust-, der Unterleibs- und der Beckenhöhle,

dann die sämmtlichen Theile derselben bis zum Kopf herauf, mit Zurücklassung der Stämme des Gangliensystemes, weggenommen, und der Kopf dicht vor dem ersten Halswirbel nach oben durchsägt und der vordere Theil desselben weggeschafft. Sind nun die Stämme der Ganglienerven, ihre Verbindungen mit den vordern Ästen der sämmtlichen Rückenmarksnerven und diese selbst bis an ihren Hervortritt aus dem Rückenmarkskanale längs herab präpariret und zurück gelegt worden, so wird der Rückenmarkskanal von vorn durch die Wegnahme der Wirbelkörper mit dem Meissel geöffnet, wobei man sich vor einer Verletzung der Nerven sehr in Acht nehmen muss; worauf man nun auf der einen Seite die oberflächlichen, auf der andern Seite die tiefen Nerven des Rumpfes, und der obern und untern Gliedmassen nach den gegebenen Regeln darstellt.

e. **Nervenpräparate einzelner Abtheilungen des Körpers.** Sie sind sehr instruktiv, indem man an diesen, wegen ihrer leichtern Handhabung, die Nerven weit feiner und genauer als an den vorigen Präparaten verfolgen kann, und indem sie dabei noch einen gewissen Zusammenhang haben. Hierher gehören:

1. **Nervenpräparate des Kopfes und des Halses.** Nachdem man die Nerven am untern Theile des Halses bis zum Armgeflechte präpariret hat, kann man den Hals in der Gegend zwischen dem ersten und zweiten Halswirbel von dem Rumpfe trennen, so dass die ersten Rippen und der Griff des Brustknochens, auch die innere Hälfte der Schlüsselknochen mit ihm in Verbindung bleiben. Worauf nun, nach-

dem die eine Hälfte der Schädeldecke (*Calva*) weg- und das Gehirn heraus genommen worden ist, die weitere Präparation der Nerven, wie von S. 275 an gelehrt worden ist, fortgesetzt wird; wobei nach den Absichten des Verfertigers auf der einen Seite die mehr oder weniger tiefen Nerven verfolgt und manche Theile, welche dieselben verdecken, weggeschafft werden.

2. **Nervenpräparate des Rumpfes.** Sie sind sehr verschieden, indem man hier theils die äussern Nerven desselben, welche sich an der Oberfläche und in den Muskeln des Rumpfes, theils diejenigen, welche zu den in den Höhlen befindlichen Organen sich verbreiten, darzustellen hat, und lassen sich nur an verschiedenen Stücken oder Segmenten des Rumpfes darstellen. Es ist auch hier wie bei den Gefässen, der Vollständigkeit wegen, sehr zweckmässig, die obere Hälfte der Oberarme und der Oberschenkel, ja selbst den Kopf mit dem Rumpfe in Verbindung zu lassen. Sie sind:

3. **Nervenpräparate der äussern Nerven des Rumpfes.** Nachdem die Oberarme und Oberschenkel amputirt, die Schädeldecke und das Gehirn weggenommen, die oberflächlichen Nerven des Halses präpariret, die Geschlechtstheile und der After im Ausgange des Beckens entweder auf der einen Seite oder rund herum losgetrennt worden sind, so wird zunächst genau in der Mitte ein vorderer Längenschnitt von dem Kopfe bis zur Schamknochenvereinigung herab, durch die weichen und festen Theile des vordern Umfanges gemacht; eben so ein hinterer Längenschnitt durch die Wirbelsäule, so, dass der ganze Rumpf in

zwei gleiche Hälften getheilt wird, wobei nach und nach die Eingeweide des Unterleibes und der Brust auf die eine Seite geschoben und nachher ganz weggenommen werden; die Halstheile kann man entweder spalten, oder man lässt sie auf der Seite, wo man die oberflächlichen Nerven darstellen will, ganz hängen. Nachdem nun diese Trennung gemacht worden ist, stellt man an der einen Hälfte des Rumpfes die oberflächlichen oder Hautnerven, nämlich: die des Halses (S. 275), des Oberleibes (S. 296), des Unterleibes (S. 305) und des Gesässes (S. 320), dar. An diesem Präparate können nun noch die Stämme der genannten Nerven, welche an der innern Fläche verlaufen, durch die Wegnahme der innern Zwischenrippenmuskeln, des queren Bauch- und des grossen runden Lendenmuskels dargestellt werden.

An der andern Hälfte des Rumpfes werden nun, nachdem wieder die oberflächlichen Nerven präpariret und zurück gelegt worden sind, von aussen die zwischen den Muskeln und zu diesen verlaufenden Ästen der oben angegebenen Nerven, deren weitere Präparation unter den angeführten Seiten oder Artikeln zu finden ist, dargestellt.

4. Nervenpräparat der innern Nerven des Rumpfes. Bei diesem ist es besonders zweckmässig, den Kopf mit dem Rumpfe in Verbindung zu lassen, dagegen können die Schulterknochen mit den zunächst anhängenden weichen Theilen, dann die Schädeldecke und das Gehirn, die vordere Wand der Brust- und Unterleibshöhle, nachdem die Haut und Muskeln so

weit als nöthig zurück gelegt worden sind, weggenommen werden, so aber, dass das Armgeflecht und die sämmtlichen Hals-, Brust- und Unterleibseingeweide zurück bleiben; eben so muss man auf der einen Seite den Hüftknochen und die ihn umgebenden Muskeln, mit Zurücklassung der innern Beckentheile wegnehmen. Worauf man überhaupt die Nerven des Halses und die tiefen des Kopfes (S. 275), ferner die der Brust-, der Unterleibs- und der Beckeneingeweide (S. 308), also vorzüglich das Gangliensystem mit den Verbindungen der andern Nerven, darstellt. Nachdem nun alle Nerven der beiden Seiten dargestellt worden sind, kann man noch auf der einen Seite durch das Öffnen des carotischen Kanales den obersten Theil des Ganglienerven bis zu seiner Verbindung mit dem 3., 5. und 6. Hirnnerven verfolgen, so dass er von seinem obersten bis zum untersten Ende zu sehen ist. Es ist dieses ein sehr instruktives aber mühsames Präparat.

5. **Nervenpräparate der obern Gliedmassen.** Ihre Trennung von dem übrigen Körper kann, nachdem die Nerven und Muskeln des untern Theiles des Halses und die um die Achsel und den Oberleib herum (s. S. 296) präpariret und vorzüglich die vier untern Halswirbelnerven bis an ihren Hervortritt dargestellt worden sind, gemacht werden; indem man entweder die Halsnerven dicht an den Halswirbeln abschneidet und dann die obere Gliedmasse wegnimmt, oder man trennt zwischen dem dritten und vierten Halswirbel, und nachdem die Brustmuskeln, der vor-

dere grosse Sägemuskel bis zur ersten Rippe, so wie der breite Rückenmuskel und die Rautenmuskeln losgeschält worden sind, dann zwischen dem ersten und zweiten Brustwirbel, so dass die ersten Rippen, der Griff des Brustknochens und die Schlüsselknochen mit einander in Verbindung bleiben, wodurch beide obere Gliedmassen zugleich getrennt werden. Hierauf kann man dieselben entweder in Verbindung lassen oder der Bequemlichkeit wegen den Griff des Brustknochens und die Halswirbel in der Mitte durchsägen und die beiden Gliedmassen sondern. Eben so kann man auch den ganzen Oberleib mit den Gliedmassen in Verbindung lassen. Dann stellt man an der einen Gliedmasse die oberflächlichen, an der andern die tiefen Nerven (s. S. 296) dar.

6. Nervenpräparate der untern Gliedmasse. Bei diesen ist es ebenfalls zweckmässiger, die Bauchwirbel, auch wohl noch die zwei letzten Brustwirbel und das Becken mit den untern Gliedmassen in Verbindung zu lassen, indem man, nachdem die Bauch-eingeweide weggeschafft worden sind, und die zwei untersten Brustwirbel-, oder die obersten Lendenwirbelnerven bis an ihren Hervortritt dargestellt sind, die genannten Wirbel in dieser Gegend von dem übrigen Körper trennt, und stellt nun die sämmtlichen Nerven der untern Gliedmassen (s. Präp. der Nerven des Ober- und Unterleibes und der untern Gliedmassen) dar, entweder an beiden im Zusammenhange, oder man durchsägt in der Mitte das Becken und die Wirbel und trennt auf diese Weise beide untere Gliedmassen.

f. **Nervenpräparate der einzelnen Unterabtheilungen des Körpers, z. B. des Kopfes, des Ober- und des Unterleibes, der heraus genommenen Brust-, der Verdauungsorgane u. s. w. werden nach den allgemeinen Regeln bearbeitet und die Trennung dieser Theile wird der geübte Verfertiger leicht auffinden.**

g. **Nervenpräparate einzelner Organe, z. B. des Gehör-, des Gesichts-, Geruchs- und Geschmacksorganes, so wie des Stimmorganes, des Herzens, der Leber u. s. w. sind, wie bei den vorigen, Präparate, an welchen man auf das feinste und vollkommenste die Nerven sucht darzustellen (s. Präp. des Gehör-, des Gesichtsorganes u. s. w.) Auch hier sind die Cautelen anwendbar, erst die Stämme der Nerven für diese Organe aufzusuchen und dann dieselben zu trennen, welches der geübte Verfertiger ebenfalls aufzufinden wissen wird.**

h. **Trockne Nervenpräparate, wozu sich allenfalls die Gliedmassen eignen, und an welchen dann die Nerven mit den Muskeln und Arterien zweckmässig dargestellt werden, sind beim Aufstellen und Trocknen ganz wie Gefässpräparate zu behandeln, nur müssen die Nerven nach dem Trocknen mit weisser Lackfarbe, um sie dem Auge deutlicher zu machen, überstrichen werden, indem dieselben beim Trocknen bernsteinfarbig werden, oder eine dem trocknen Leim ähnliche Farbe erhalten.**

Eingeweide- oder splanchnologische Präparate, ihre Aufbewahrung und Erhaltung.

Zu ihnen gehören nicht nur die Organe, welche sich in den drei grossen Körperhöhlen, sondern auch diejeni-

gen, welche sich theils in kleineren Höhlen, wie die Sinneswerkzeuge, befinden, theils äussere Theile, die mit den erstern in Beziehung stehen, selbst die äussere Haut, die ganz Gegensatz von Eingeweide ist, also überhaupt alle Organe, welche nicht Knochen, Bänder, Muskeln, Gefässe und Nerven, und daher sehr zahlreich sind, und wegen ihrer Zusammensetzung selbst in das Gebiet der Gefäss- und Nervenpräparate kommen. Wenn schon die meisten splanchnologischen Theile nach ihrer Lage, Form, sichtlicher äusserer Struktur und ihrem Zusammenhang an dem frischen Leichname zum anatomischen Unterricht können dargestellt werden, so kann doch ihre eigentliche innere Struktur nicht ohne künstliche und oft viel Zeit erfordernde Vorbereitung, z. B. durch Injection, Maceration u. s. w., so wie durch eine sehr genaue Darstellung der Gefässe und Nerven vollkommen vorgezeigt werden. Es müssen daher nicht nur der Zusammensetzung und der mühsamen Bearbeitung wegen, sondern auch wegen des Fortganges des Lehrvortrages für den Fall, wenn Leichname mangeln sollten, von allen diesen Organen Präparate in einer anatomischen Unterrichtsanstalt vorräthig seyn. Da das ganze Eingeweidesystem nach seiner Lage, Form u. s. w., zum Vortrage an frischen Leichnamen leicht dargestellt werden kann, so bearbeitet man gewöhnlich nur einzelne Abtheilungen und Organe als Präparate zur Aufbewahrung, obgleich nicht unzweckmässig ist, auch Präparate von dem ganzen Eingeweidesystem zu haben, wozu man Kinder, wegen des Aufwandes, den Erwachsene verursachen, wählen kann.

Zu splanchnologischen Präparaten eignen sich am

besten die Theile von jungen Leichnamen beider Geschlechter, von dem Kindes- bis zum Mittelalter, welche mit keinen organischen Fehlern (s. S. 26) behaftet, und muskulös, aber nicht fett sind. Wie und nach welcher Ordnung die sämmtlichen Eingeweide untersucht und präpariret werden sollen, ist bereits von S. 137 an gelehrt worden; aus diesen ergibt sich auch zugleich die Anwendung zur Darstellung der verschiedenen Organe als Präparate, welche der Geübte, je nach seinen Absichten zur Aufbewahrung für den Unterricht leicht finden wird; daher soll hier nur in Beziehung auf die Zubereitung der Präparate, deren Aufbewahrung und Erhaltung, dasjenige, was hierbei noch zu bemerken wäre, aufmerksam gemacht werden. Diese Präparate sind im Allgemeinen einfache und zusammen gesetzte, nachdem die mit ihnen in Verbindung stehenden Theile anderer Systeme mit dargestellt werden. Die erstern sind solche, an welchen Eingeweide bloss nach ihrer äussern Form, z. B. der Magen, die Leber, Milz, Bauchspeicheldrüse u. s. w., oder auch diese im Zusammenhange, ohne weitere Vorbereitung, dargestellt worden sind. Bei den zusammen gesetzten Präparaten sind die Eingeweide in Verbindung mit den injicirten Gefässen, Nerven, Drüsen u. s. w., welche vorzüglich Beziehung auf ihre Struktur haben, dargestellt. Wenn schon manche einzelne Organe besonders injiciret werden können, so nimmt man doch meisten Theils diese aus allgemein injicirten Leichnamen, und zwar diejenigen Theile, deren Gefässe am vollkommensten angefüllt worden sind.

Diese Präparate, welche theils in Weingeist, theils

getrocknet aufbewahrt werden, müssen immer schnell, noch vor dem Eintritt der Fäulniss, bearbeitet seyn, und solche, welche zur Darstellung viel Zeit erfordern, z. B. Sinneswerkzeuge, müssen schon zuvor, oder auch manche ihrer Natur nach vom Anfange an, z. B. das Gehirn, in Weingeist gelegt, und deren Bearbeitung nach und nach aus diesem vollendet werden. Bei der Bearbeitung derselben ist die grösste Reinlichkeit zu beobachten, daher auf reine Hände, Schwämme und Bretter, worauf dieselben präpariret werden, vorzüglich zu sehen ist. Nachdem die Theile des Präparates gehörig bearbeitet worden sind, werden dieselben einige Tage hindurch in frischem, reinem Wasser, womit man täglich wechselt, gewässert und dann getrocknet oder in Weingeist aufgestellt oder aufbewahret. Zuvor aber muss man hohle Theile aufblasen oder ausstopfen, und in die Ausführungsgänge oder nicht injicirten Gefässe u. dergl. Sonden oder Stäbchen bringen. Beim Trocknen verfährt man eben so, wie schon bei den Gefässpräparaten, und beim Aufbewahren in Weingeist zum Herausnehmen, wie bei den Nervenpräparaten angegeben worden ist. Werden sie dagegen in verschlossenen, mit Weingeist angefüllten Gläsern aufgestellt, so müssen sie zuvor in halb Wasser und Weingeist eine Zeit lang, bis sich diese Flüssigkeit nicht mehr färbt, gelegt werden. Die hohlen Theile, welche vorzüglich mit Luft angefüllt sind und schwimmen, versieht man mit einem Gewicht (am besten kleine Kieselsteine), welches entweder unten angehängt oder in den hohlen Theil gebracht wird, oder man füllt dergleichen mit Weingeist an, nachdem dieselben eine Zeit lang ausgestopft in Wein-

geist, bis sie dicht geworden sind, gehängt haben, und die Baumwolle oder Rosshaare wieder heraus genommen worden sind. Man braucht zum Aufstellen der splanchnologischen Präparate Weingeist von verschiedener Stärke, nachdem es die Natur des Präparates verlangt, z. B. zum Gehirn, Alkohol; zu andern dickern Präparaten rectificirten Weingeist, welcher sich, wegen seiner Durchsichtigkeit zu den meisten Präparaten eignet; zu dünnern häutigen Präparaten kann man halb Weingeist halb Wasser nehmen; auch bedient man sich anderer Flüssigkeiten, z. B. des Terpentingeistes, des Weinessigs, der Alaun- oder Kochsalzauflösung und des Kalkwassers. Von der Erhaltung der in Weingeist aufbewahrten Präparate gilt im Allgemeinen das, was schon bei den Nervenpräparaten (S. 466), und der trocknen dasjenige, was bei den Muskel- und Gefässpräparaten gesagt worden ist.

a. Hautpräparate. Sie sind mannichfach, indem nicht nur Hautstücke von den verschiedenen Schichten der Haut mit ihren Anhängen, den Nägeln und Haaren, sondern auch aus den verschiedenen Gegenden des Körpers genommen, injicirt und nicht injiciret, trocken und in Weingeist aufgestellt und aufbewahret werden. Die Präparation der verschiedenen Lagen der Haut ist bereits von S. 230, so wie die des Hautgewebes S. 349, im Allmeinen gelehrt worden.

1. Zu Präparaten des Oberhäutchens wählt man grössere und kleinere Stücke der Haut, von welchen man die Oberhaut entweder am besten durch Maceration oder durch Kochen in Wasser oder Milch trennt; und nachdem sie herab gezogen ist, kann man dieselbe

in schwachem Weingeist (2 Drittel Weingeist und 1 Drittel Wasser), zu welchem man ein Fünftheil Salmiakgeist setzen kann, oder in destillirtem Kalkwasser in verschlossenen Gläsern aufstellen und aufbewahren. Soll die Oberhaut durchsichtig seyn, so kann man dieselbe zwischen weissem Druckpapier, oder auf einem geölten Brettchen ausgebreitet und mit Nadeln befestiget, mässig trocknen und dann in Terpentingeist aufstellen; auf diese Weise kann man sie ganz trocknen und zwischen Papier gelegt aufbewahren. Die Oberhaut der Hände und Füsse mit den Nägeln lässt sich bei einer Behutsamkeit nach der gehörigen Maceration ganz herab ziehen, welche dann am zweckmässigsten mit Baumwolle, die aber zuvor mit Öl gekrempelt worden ist, gelinde ausgestopft, dann getrocknet, und nach diesem einige Mal mit Terpentinöl überstrichen wird.

2. Zu Präparaten der Nägel wählt man theils einzelne, theils mit der Oberhaut noch in Verbindung stehende Nägel; in Hinsicht der Struktur vorzüglich den Nagel der grossen Zehe. Die Nägel lassen sich mit der Oberhaut der Finger und Zehen leicht durch die Maceration trennen; worauf man dergleichen, um die Wurzel zu sehen, die Oberhaut umwendet, und dann in Weingeist aufhängt oder mit Baumwolle ausgestopft, trocknet. Auch kann man an einem Finger oder einer Zehe den Nagel und die Haut der Länge nach durchschneiden und die eine Hälfte wegnehmen, um überhaupt die Verbindung des Nagels mit der Haut zu sehen.

3. Zu Präparaten der Haare und vorzüglich zu Betrachtung der Haarwurzeln und deren Säcke, schneidet man Streifen von der Kopfhaut oder den Augenbraunen in schiefer Richtung heraus und bewahret dieselben in Weingeist zum Herausnehmen auf. Auch fein injicirte Kopfhaut wählt man, aus welcher dünne Streifen zur Betrachtung unter dem Vergrösserungsglase geschnitten werden, oder man bewahrt ein grosses Stück in Weingeist auf, von welchem beim Gebrauch jedes Mal Streifen abgeschnitten werden; man kann auch dergleichen auf geöltem Papier halb trocknen und dann in Terpentingeist aufstellen, oder ganz trocknen und auf geschliffenen Glasplatten mit Kopallack aufkleben und überziehen. Zu den feinen Injectionen in dieser Beziehung passen vorzüglich Subjecte, welche an dem Weichselzopf gelitten haben, weil die zu den Haarwurzeln gehenden Gefässe mehr erweitert sind und leichter angefüllt werden. Das übrige noch an den Haaren Bemerkenswerthe ist an den frischen Haaren durch das bewaffnete Auge zu betrachten.

4. Zu Präparaten des Schleimnetzes wählt man Theile der Haut, wo diese am dicksten ist, z. B. an der Zunge, Hohlhand, dem Hohlfuss u. s. w., oder wo das Schleimnetz gefärbt ist, wie bei den Mohren. Von diesen Letztern nimmt man ein Stück der mit dem Schleimnetze noch überzogenen Lederhaut, welches man nach vorsichtiger Wegnahme der Oberhaut in der oben angegebenen Flüssigkeit aufgestellt, aufbewahrt; um es noch recht deutlich zu machen, kann man das-

selbe an einer Stelle von der Lederhaut abnehmen. An den Theilen, wo die Gefühlwärzchen stark hervor treten, z. B. an der Zunge, zieht sich das Schleimnetz über dieselben zurück und bildet eine durchlöcherte Schicht, welche sich, nachdem die Zunge eine Zeit lang macerirt und dann ein wenig gekocht, oder in Alkohol getaucht worden ist, abschälen lässt; worauf man das Stück Schleimnetz entweder in Weingeist aufhängt oder auf geöltem Papier getrocknet, aufbewahret; eben so verfährt man auch mit andern Hautstücken, von welchen man das Schleimnetz nehmen will.

5. Zu Präparaten der Lederhaut wählt man theils fein injicirte, theils nicht injicirte, grössere oder kleinere Stücke der Haut, welche getrocknet und in Weingeist aufgestellt werden; bei allen wird die Oberhaut zuvor weggenommen. Fein injicirte Häute, so dass die Haut ganz roth erscheint, erhält man leichtesten von Kindern; jedoch gelingt auch zuweilen bei Erwachsenen diese feine Injection, so dass die Injectionsmasse von den Arterien in die Venen übergeht. Solche Präparate werden am besten getrocknet aufbewahrt; nachdem man die in der Fetthaut (welche weggeschafft wird) verlaufenden Gefässe bis zur Lederhaut verfolgt hat, wird dieselbe auf einem geölten Brette gespannt, oder wenn man die ganze Haut eines Theiles, z. B. des Kopfes, der Gliedmassen u. s. w., darstellen will, wird dieselbe (auch kann sie vorher umgekehrt werden) mit Rosshaaren ausgestopft, dann getrocknet und mit Terpentingeist bestrichen und zu-

letzt, nachdem die Rosshaare wieder heraus gezogen worden sind, mit einem Lackfirniss überzogen. Man kann auch einzelne, fein injicirte, getrocknete Stücke in verschlossenen, mit Terpentingeist angefüllten Gläsern, oder nicht getrocknete, vorzüglich wegen der Hautwärzchen, in Weingeist mit Salmiakgeist vermischt, oder in verdünntem Weingeist, dem man einige Tropfen Salpetersäure beimischt, wodurch die Farbe der Injectionsmasse erhöht wird, aufgestellt, aufbewahren. Die Hautdrüschen sieht man auch an getrockneten, nicht injicirten Hautstücken, oder man kann diese frisch, nachdem die Fetthaut bis an die innere maschige Fläche der Lederhaut weggenommen worden ist, in destillirtem Kalkwasser aufstellen. In Beziehung der Hautwärzchen und der Hautnerven wähle man solche Theile, wo die Wärzchen stark hervortreten, z. B. die Zunge, die Haut der Brust mit der Warze, die Finger u. s. w.; die in der Fetthaut verlaufenden Nerven werden bis zur Lederhaut und in die Wärzchen bestmöglichst verfolgt und in Weingeist zum Herausnehmen aufbewahrt. Hautstücke mit der Fetthaut stellt man in einer gesättigten Auflösung des Alauns in verschlossenen Gläsern auf.

b. Gehirnpräparate. Wenn auch zur Demonstration des Gehirnes und des Rückenmarkes nach der Lage, dem Zusammenhang und der äussern Struktur derselben gewöhnlich frische genommen werden, so werden doch zu manchen Zergliederungen derselben, z. B. nach Reil und zur nähern Erklärung der Struktur, der Entwickelung u. s. w. vorräthige Präparate, welche einer besondern Vorbereitung

bedürfen, nothwendig. Im Allgemeinen müssen zu diesen Präparaten ganz frische Gehirne gewählt werden, indem schon bei einem mindern Grade von Fäulniss der weitern Verderbniss nicht Einhalt gethan wird, daher die Gehirne, welche zur Aufbewahrung bestimmt werden, sogleich in Weingeist gelegt werden müssen. Sind die Gefässe des Gehirnes nicht injiciret, so ist es am sichersten, wenn man zuvor die Spinn- und Gefässhaut herab zieht, welches sogar zur Zergliederung nach Reil immer nothwendig ist. Nach diesem wird das Gehirn, nachdem die Gefässhaut sorgfältig herab gezogen worden ist, entweder abwechselnd in Alkohol erhärtet und in einer Auflösung von kohlensaurem oder reinem Kali wieder erweicht, oder es wird dem Alkohol, worin man das Gehirn härten will, gleich Kali zugesetzt, oder man kann dem Alkohol auch Ammonium zusetzen. Der Alkohol allein macht es bröcklich. Fest und käsehart wird das Gehirn, wenn man dem Weingeiste ein Sechstheil Salpeter- oder Salzsäure zusetzt, so dass es sich bequem schneiden und sogar austrocknen lässt. Auch wird das Gehirn biegsam, wenn man es abwechselnd in Alkohol und minder starken Weingeist (40gradigen) legt, und es kann dann zu verschiedenen Segmenten verbraucht werden. Man kann ungefähr folgende Gehirnpräparate aufbewahren:

1. Gehirn mit injicirten Gefässen. Dieses muss sehr bald nach der Injection aus der Schädelhöhle (s. S. 186) heraus genommen (s. S. 194) und in Alkohol, oder, ist es noch hinlänglich fest, in 80gradigen Weingeist gelegt werden. Auch kann man auf der einen Seite die Halbkugel bis auf den Hirnbacken; an einem

zweiten Präparat aber beide Halbkugeln bis dahin wegnehmen und die Seitenhöhlen öffnen, um die Gefässgeflechte zu sehen. Übrigens lassen sich mehrere Präparate dieser Art, um die Gefässe in ihrem verschiedenen Laufe zu sehen, darstellen. Hat man diese Darstellungen zur Absicht, so ist es zweckmässig, die Schnitte bald möglichst zu machen, damit der Weingeist eindringen kann.

2. Ganzes Gehirn mit den Anfängen der Nerven. An diesem muss man frisch die Spinnweben- und die Gefässhaut wegnehmen, wobei man, wie S. 195 angegeben worden ist, verfährt. Es werden dadurch nicht nur die Nerven und überhaupt die an der Grundfläche des Gehirnes befindlichen Theile deutlich, sondern es kann auch der Weingeist besser eindringen und das Gehirn vor Fäulniss schützen. Man kann auch hier die grössern, nicht injicirten Arterien mit darstellen.

3. Der Perpendikulär-Durchschnitt des Gehirnes ist sehr instruktiv. Nachdem das Gehirn durch den Weingeist eine gewisse Festigkeit erlangt hat, macht man von der Gegend neben der Mitte des Hirnbalkens an, einen scharfen Schnitt nach unten durch alle übrigen Theile durch, so dass die Scheidewand auf der einen Seite ganz bleibt.

4. Verschiedene Präparate des grossen Gehirnes. Z. B. so stellt man an einem den Hirnbalken zugleich mit dem halbeiförmigen Mittelpunkt dar; an einem zweiten Präparate öffnet man bloss von oben die Seitenhöhlen; an dem dritten legt man

den Hirnbalken mit dem Gewölbe von vorn nach hinten zurück, um die Gefässgeflechte zu sehen; sind diese injiciret, so ist es um so viel instruktiver; an einem vierten entfernt man den Hirnbalken ganz, und an einem ähnlichen Präparate auch die Gefässgeflechte mit Zurücklassung der Zirbeldrüse und stellt hier die dritte Hirnhöhle, den Vierhügelkörper und den Anfang der vierten Hirnnerven dar; an diesen letztern kann man auf der einen Seite so viel Hirnmasse wegnehmen, dass das absteigende Horn zu sehen ist. Will man den zurück gelegten Hirnbalken erhalten, so muss dieser frisch zurück gelegt und das Gehirn nie gewendet werden, weil es sich sonst abdrückt. Bei diesen Präparaten hat man nicht nöthig von aussen die Gefässhaut wegzunehmen. Über die Darstellung dieser Theile s. m. v. S. 189 an.

5. Präparate des kleinen Gehirnes. Bei diesen lässt man meistens den Hirnknoten und das verlängerte Mark mit dem kleinen Gehirne in Verbindung, indem man dasselbe vermittels der Durchschneidung der Schenkel des grossen Gehirnes trennt. Man muss mehrere solche kleine Gehirne, welche nach Reil in Weingeist vorbereitet sind, haben, um nun an dem einen die verschiedenen Lappen des äussern Umfanges; an einem zweiten die Markstämme; an einem dritten den Ciliarkörper und den Lebensbaum; an einem vierten den untern Wurm und das hintere Marksegel darzustellen u. dergl. m. Bei dem letztern schneidet man die mittlern und untern Schenkel des kleinen Gehirnes scharf durch und nimmt den Hirn-

knoten und das verlängerte Mark weg, welches wieder beim Gebrauch angepasst werden kann. (M. s. S. 199.)

6. Präparate der faserigen Struktur und zur Entwickelungsgeschichte des Gehirnes. Zu diesen Präparaten müssen mehrere Gehirne vorzüglich nach Reil so vorbereitet werden, dass sie eine biegsame, elastische Festigkeit erhalten, und sich, ohne zu zerreissen, bedeutend ausdehnen lassen. Worauf man mit dem Stiel des Scalpels, oder besser mit einem elfenbeinernen Messer von dem Rückenmarke aus, die Fasern des strangförmigen Körpers zum kleinen Gehirn, und die des Pyramiden- und des Olivenkörpers, nachdem die oberflächlichen queren Fasern des Hirnknotens weggenommen worden sind, durch diesen zum grossen Gehirn verfolgt, wobei man aber nicht die Theile, die man darstellen will, sondern diejenigen, die diese bedecken, mit dem Instrumente allmälig vorsichtig abdrückt; auf diese Weise stellt man alle Theile, z. B. den Stabkranz im grossen Gehirn, die Centralenden der Nerven u. s. w., an mehreren Präparaten nach Reil dar, welche der Geübte leicht auffinden wird; Mehreres hierüber s. m. in Reils Archiv für Physiologie 8. u. 9. Bd.

7. Gehirn mit dem Rückenmarke. Nachdem die Schädelhöhle und der Rückenmarkskanal (s. S. 202) geöffnet worden sind, nimmt man das Gehirn und Rückenmark auf die S. 205 angegebene Weise heraus, so dass die Wurzel bis mit den Knoten daran bleiben.

8. Rückenmarkspräparate. Man stellt das Rückenmark injiciret und nicht injiciret in seiner Lage in

dem Kanale von vorn und von hinten dar. In dieser Beziehung wird die ganze Wirbelsäule von dem Körper sehr bald getrennt, nach den gegebenen Regeln geöffnet, und nachdem die überflüssigen Theile weggeschafft worden sind, in 40gradigen Weingeist, welcher das Rückenmark hinlänglich verdichtet, gelegt; denn Alkohol zieht es zu stark zusammen. Übrigens zeigen diese Präparate zugleich den Ursprung der Nervenwurzeln; so wie es hier zweckmässig ist, einen Theil der Basis des Schädels an der Wirbelsäule, und das kleine Gehirn mit den Hirnknoten an dem Rückenmarke zu lassen.

c. **Präparate der Hirnhäute** bewahrt man, injicirte und nicht injicirte, theils in schwachem Weingeist, theils getrocknet auf. Die festen Hirnhäute werden zur Demonstration ihrer Struktur besonders in Weingeist aufbewahrt. In Hinsicht ihrer Form kann man dieselben an andern Präparaten, z. B. an Nerven-, getrocknet, an Gefässpräparaten sehen; oder man sägt die eine Hälfte der Schädeldecke (*Calva*) etwas neben der Mitte heraus, wodurch sich die wahren Fortsätze darstellen. Eben so ist ein perpendikulärer Schnitt durch die Schädelhöhe instruktiv. Die **Spinnweben-** und **Gefässhaut** sieht man an einem vorzüglich injicirten ganzen Gehirne deutlich. Die fein injicirte Gefässhaut kann man theils durch das Herabziehen derselben, theils durch das Auswaschen des Gehirnes trennen, und dann dieselbe in gewöhnlichem Weingeist aufhängen.

d. **Gehörpräparate.** Diese sind künstliche und mannichfache Präparate, indem dergleichen in verschiede-

nen Ansichten dargestellt werden müssen, und sind theils bloss knöchern und werden dann getrocknet, theils sind sie mit den weichen Theilen als Gefässen, Nerven u. s. w., verbunden, und werden dann in Weingeist aufbewahrt. Zu den erstern wählt man einzelne Schläfenknochen. Um den äussern Gehörgang und den Grund der Paukenhöhle zu sehen, sägt man in schiefer Richtung die Paukenhöhle nach ihrer Lage durch. Auch kann man frisch bearbeitet mit dem Schläfenknochen den äussern Ohrknorpel, den knorpeligen Theil des äussern Gehörganges und die Eustachische Röhre in Verbindung lassen und den vorigen Schnitt machen; dann wird der Gehörgang und die Eustachische Röhre mit Rosshaaren ausgestopft und getrocknet und dieselben nachher wieder heraus gezogen. Will man die Paukenhöhle mit den Gehörknöchelchen darstellen, so nimmt man das Dach derselben von oben behutsam weg, wodurch auch das Paukenfell sichtbar wird; dieses wird weit deutlicher, wenn man die vordere Wand des äussern Gehörganges wegnimmt. Das Labyrinth arbeite man an Schläfenknochen von Kindern und Erwachsenen aus; an den erstern lässt sich vorzüglich die Schnecke deutlich darstellen, da dieses an den letztern nur künstlich geschehen kann, indem das Labyrinth mit der übrigen Knochenmasse verschmolzen ist. Die Labyrinthe lassen sich am besten mit schmalem, hinlänglich starkem Messer (alle Federmesser passen dazu) schneidend ausarbeiten, worauf durch kleine Feilen dem Ganzen ein glattes, gefälliges Ansehn gegeben wird. An ähnlich bearbeiteten Präparaten öffnet man verschiedentlich durch das fortgesetzte

Schneiden den Vorhof, die Bogengänge und die Schnecke; vor der Bearbeitung lege man die Knochen in Wasser, um das Springen der Späne zu verhüten. Ausserdem sind Segmente von den Schläfenknochen, welche man in verschiedenen Richtungen mit dünnen Uhrfedersägen macht, so dass man die verschiedenen Höhlen wahrnehmen kann, sehr instruktiv. Fein injicirte Schläfenpräparate kann man auf ähnliche Weise zum Trocknen, wie die bisherigen bearbeiten, nur müssen zuvor die nächsten Gefässstämme, von welchen aus sich die Zweige zu ihnen verbreiten, präpariret und bei der übrigen Bearbeitung sehr vorsichtig geschont werden. Gehörpräparate, vorzüglich mit Muskeln und Nerven, werden in Weingeist aufbewahrt und meistens in der Lage mit andern Theilen des Kopfes und ebenfalls in verschiedenen Ansichten dargestellt. Der Geübte wird leicht aus dem, was über die Untersuchung des Gehörorganes von S. 206 an gesagt worden ist, die verschiedenen Darstellungen auffinden. Auch hier müssen zuerst die um das Gehörorgan liegenden Theile, und selbst, wenn dasselbe aus seiner Lage soll heraus genommen werden, präpariret werden, worauf man der angegebenen Ordnung folgt. An Präparaten von jungen Subjecten lassen sich bei einer mechanischen Geschicklichkeit und Vorsicht beinahe sämmtliche, zum Gehörorgane gehörigen Theile ausarbeiten und darstellen, ein Präparat, welches zur allgemeinen Übersicht desselben höchst instruktiv ist. Die Behandlung der Schläfenknochen mit verdünnter Salpeter- oder Salzsäure (s. S. 339), worin sie so lange liegen bleiben, bis dieselben weich sind und sich bequem schneiden lassen, liefert

keine ansehnlichen Präparate, indem die weichen Theile auflockern und das Ganze ein schlechtes, gekautes Ansehn erhält; in Weingeist bleiben sie weich, und getrocknet verlieren dieselben ihre Form.

e. **Gesichtspräparate oder Präparate des Sehorganes.** Zum Sehorgan gehören äussere oder entfernte, und innere oder nähere Theile, daher auch hier die Präparate derselben mannichfach sind; jedoch lassen sich die Theile dieses Organes mehr im Zusammenhange unter einander und zugleich mit andern Sinneswerkzeugen an einem und demselben Kopfe darstellen. Die Darstellung dieser Theile ergibt sich, was schon bei der Präparation derselben von S. 210 an gelehrt worden ist. Die **Augenbraunen** und **Augenlieder** lassen sich, ihrer äussern Form nach, auf der einen Seite, die **Thränendrüsen** und **Thränenwege** auf der andern Seite eines Kopfes darstellen; bei den letztern, wo man die Augenlieder von oben und unten gegen den Augenliederspalt zurück legt, muss man die Verbindungshaut schonen, und die zu erreichenden vordern Theile der Augenhöhle präpariren. — An einem **zweiten Präparate** legt man die Augenlieder mit den Thränendrüsen nach innen herüber, meisselt so viel von dem Oberkieferknochen in der Richtung des **Thränenganges** weg, dass dieser sichtbar und mit dem **Thränensack** dargestellt wird; in die Ausführungsgänge der Thränendrüsen und die Thränenröhrchen bringt man Haarsonden; an diesem Präparate kann man zugleich von vorn herein die in der Augenhöhle befindlichen, injicirten Gefässe, Nerven, Muskeln und den Augapfel darstellen. An einem ähnlichen **dritten Präparate** öffnet man den

Thränensack und Gang; auch kann man hierzu ein perpendikuläres Segment eines Kopfes nehmen, um den Ausgang der Thränenwege zu sehen; so wie man auch hieran die Augenliederknorpel präpariren kann. — An einem vierten Präparat stellt man, nachdem die obere oder die äussere Wand der Augenhöhle oder verschiedentlich beide weg genommen worden sind, sämmtliche Gefässe, Nerven, Muskeln, Thränendrüsen und den Augapfel mit den Augenliedern im Zusammenhange dar. — Ein querer perpendikulärer Schnitt durch die Mitte der Augenhöhlen und deren weiche Theile, so dass der Schnitt hinter dem Augapfel fällt, mit gehöriger Präparirung sämmtlicher Theile, liefert ein sehr instruktives Präparat. Alle diese Präparate werden in Weingeist zum Herausnehmen aufbewahrt, und indem der Augapfel beim Gebrauch derselben mit der Zeit zusammen fällt, so kann man denselben, nachdem vermittels eines vorn spitzigen Drahtes, welcher der Länge nach durch den Sehnerven in ihn hinein geführt und eingebohrt ist, aufblasen und ihm wieder seine Form geben.

Der Augapfel und seine Zusammensetzung wird gewöhnlich und auch zweckmässiger an frischen menschlichen Augen, und wo diese mangeln oder nicht hinreichend vorhanden sind, um bei Demonstrationen sämmtliche Theile zu zeigen, an Kalbs- oder Schweineaugen dargestellt; bei den letztern ist zu erwähnen, dass dieselben, ehe das Schwein gebrüht wird, ausgestochen werden müssen. Es können nur die häutigen Theile des Augapfels aufbewahrt werden, indem die durchsichtigen, mit Feuchtigkeit angefüllten Körper des Augapfels, selbst

in Weingeist zusammen fallen. Die fein injicirte Regenbogenhaut und den Strahlenkörper des Augapfels, welche man hinter dem Strahlenbande oder Ring abschneidet, kann man auf ein blaues Wachstäfelchen ausgebreitet und mit kurzen Nadeln befestiget, in Weingeist aufbewahren; eben so die ganze Gefässhaut. Die Markhaut stellt man an der einen Hälfte des Augapfels über dem Glaskörper ausgebreitet, mit dem Sehnerven, dessen Scheide geöffnet wird, dar, legt dann den Augapfel mit der unpräparirten Hälfte in eine Vertiefung einer Wachstafel, und diese in ein mit 40gradigem Weingeist angefülltes flaches, oben mit einer Glasscheibe versehenes Glas, so dass man von oben herein die Markhaut sehen kann. — Die Nerven der Regenbogenhaut stellt man ebenfalls an einer Hälfte des Augapfels dar, indem man die Hälfte der festen Augenhaut und Hornhaut weg nimmt, dann die durchsichtigen Körper heraus schüttet und beim Gebrauch den Augapfel mit klarem Weingeist wieder anfüllt, und unter diesem auch vorzeigt; ist die Gefässhaut injicirt, so sind die Nerven deutlicher und richtiger zu zeigen.

Trockene Präparate dieser Art stellt man bloss in Beziehung der Gefässe auf, und werden auch wie die Gefässpräparate behandelt. Die Gefässe der Augenhöhle kommen gewöhnlich bei den Gefässpräparaten des Kopfes vor, und hier wird vor dem Trocknen der Augapfel, wie oben angegeben worden ist, aufgeblasen. Fein injicirte häutige Theile des Augapfels breitet man entweder auf Glastafeln aus, oder zieht dieselben auf Glaskugeln, z. B. von Thermometern, woran man ein

Stück von der Röhre zum Angreifen lassen kann; um diese Häute anzukleben, braucht man sie nur nass auf zu legen, und nachdem dieselben getrocknet sind, werden sie mit Kopallack überstrichen.

f. **Präparate des Geruchsorganes.** Zur Darstellung des Geruchsorgans kann man mehrere Köpfe oder Segmente derselben, an welchen schon Theile anderer Sinneswerkzeuge dargestellt worden sind, benutzen, indem, um das Innere dieses Organes, namentlich die mit der Schleimhaut ausgekleidete Nasenhöhle und Nebenhöhlen gehörig übersehen zu können, Segmente in verschiedenen Richtungen gemacht werden müssen, welche von S. 221 an angegeben worden sind. Die Gefässe (s. S. 248) und Nerven (s. S. 293), welche von aussen in die Höhlen eindringen, müssen zuvor dargestellt werden. Bei der Darstellung der äussern Nase hat man vorzüglich die obern und untern Knorpel derselben an einem Kopfe darzustellen; der Knorpel der Scheidewand wird an den Segmenten gesehen. Dann stellt man an einem andern Kopfe die Muskeln dar, und die Gefässe und Nerven finden sich an Gefäss- und Nervenpräparaten; über die Darstellung dieser Theile s. S. 220 u. f. Alle diese Präparate werden in Weingeist zum Herausnehmen aufbewahrt.

Zur nähern und vollständigern Beschreibung des Geruchsorganes dienen auch trockene, im Vorigen bemerkte Segmente, theils mit fein injicirter Schleimhaut, theils von macerirten und gebleichten Köpfen, welche so behandelt werden, wie früher bei den Gefäss- und Knochenpräparaten im Allgemeinen angegeben worden ist.

g. **Präparate des Geschmacksorganes.** Zur Darstellung des Geschmacksorganes kann man zugleich alle Präparate, welche für das Geruchsorgan gemacht worden sind, benutzen. Die vorzüglichsten sind: wenn man an einem oben geöffneten und von der Wirbelsäule getrennten Kopfe, an welchem sämmtliche weiche Theile, so wie die Halstheile bis unter dem Kehlkopf, den queren, mitten durch die Nasenhöhle gehenden Schnitt macht, jedoch so, dass derselbe auf beiden Seiten nahe vor der Einmündung des Stenonischen Ganges in die Backenhöhle herab geht; worauf die hinter und unter dem Unterkiefer liegenden Theile, z. B. die Muskeln, Speicheldrüsen, Schlundkopf u. s. w., dargestellt werden. An einem zweiten Kopfe, ohne den Querschnitt, kann man die sämmtlichen, an dem Umfange der Mundhöhle befindlichen und zum Geschmacksorgan gehörigen Theile, z. B. die Lippen, Speicheldrüsen, Muskeln u. s. w. (s. S. 224), darstellen, und den Schlundkopf der Länge nach spalten; instruktiv ist, wenn man an einem ähnlichen Präparat die Gaumenmuskeln auf einer Seite darstellt; in die Ausführungsgänge der Speicheldrüsen werden Haarsonden gebracht. Ausserdem sieht man die injicirten Gefässe und die Nerven an Gefäss- und Nervenpräparaten. An einzelnen Zungen kann man theils die Nerven, theils die injicirten Gefässe so genau als möglich, so wie an einer mit dem Gaumenvorhange in Verbindung gelassenen Zunge die Mandeln darstellen. Alle diese Präparate werden in Weingeist zum Herausnehmen aufbewahrt. Auch stellt man einzelne Zungen mit ausgezeichneten Geschmackswärzchen, den Unterkiefer- und Unterzungendrüsen und

deren Ausführungsgängen, worein Haarsonden gebracht werden, in Weingeist auf.

Trockne Präparate dieser Art bestehen vorzüglich in Gefässpräparaten, in fein injicirten Häuten derselben an Segmenten, und vorzüglich in injicirten Ausführungsgängen der Speicheldrüsen, an welchen die Wurzeln derselben genau dargestellt worden sind; sie werden wie die übrigen trocknen Präparate behandelt.

h. Präparate der Eingeweide des Rumpfes in ihrer natürlichen Lage. Diese Präparate von einem Erwachsenen genommen, würden den Aufwand für eine anatomische Anstalt sehr vermehren, da dieselben im Allgemeinen ohne grosse Vorbereitung frisch bearbeitet werden können; indem aber dergleichen Präparate unter gewissen Umständen dennoch von grossem Nutzen seyn können, so wählt man dazu Kinder aus den frühen Altern. An einem Kinde kann man daher die oberflächlichen Halstheile (s. S. 50), den Rippenfellsack, das Mittelfell, den Herzbeutel und die Theile der Mittelfellhöhlen (am besten) von der rechten Seite (s. S. 168), und den Bauchfellsack (s. S. 137 u. 92) darstellen. An einem zweiten Kinde können die tiefern Halstheile (s. S. 153), die sämmtlichen Brusteingeweide (s. S. 172) und die Unterleibseingeweide ohne Trennung (s. S. 139) in ihrer Lage dargestellt werden. Zur Darstellung der hinter dem Bauchfellsacke liegenden Theile wählt man ein drittes Kind, woran man noch die tiefsten Hals- und Brusttheile darstellen kann. Bei dem zweiten Kinde lässt man den Brustknochen an dem Zwerchfelle hängen, und bei dem dritten stellt man das Zwerchfell genau dar.

Jedoch ist instruktiv ein Präparat von den sämmtlichen Halstheilen eines Erwachsenen, an welchem aber der Kopf mit dem Hals bis unter den ersten Rippen und den innern Hälften der Schlüsselknochen in Verbindung gelassen worden ist, und an welchem die Theile, wie von S. 50 an gelehrt worden ist, mit dem Unterschied dargestellt werden, dass die Muskeln der einen Seite an ihren Insertionen bleiben, die der andern Seite zurück gelegt werden. Auf dieser letztern Seite kann man auch den aufsteigenden Ast des Unterkiefers, den man neben dem Winkel und unter dem Gelenkfortsatz durchsägt, wegnehmen. Sind an allen diesen Präparaten die Blutgefässe, wenigstens die Äste injiciret, so sind dieselben um so viel instruktiver.

i. **Präparate der Brusteingeweide.** Gewöhnlich werden die Respirationsorgane, womit das Stimmorgan, der Kehlkopf genau verbunden ist, mit den Organen des Kreislaufes, dem Herzen und den Gefässstämmen, dem Schlundkopf und Schlund heraus genommen, im Zusammenhange, theils mit, theils ohne injicirte Gefässe und Nerven dargestellt und aufbewahrt, und im letztern Fall gehören sie zu den Gefäss- und Nervenpräparaten. Auch werden die einzelnen Theile derselben, vorzüglich in Beziehung ihrer Zusammensetzung, theils trocken, theils in Weingeist aufbewahrt.

1. **Kehlkopfpräparate.** Den Kehlkopf stellt man gern in Verbindung mit der Zunge, dem Zungenknochen, dem obern Theil der Luftröhre, der Schilddrüse und dem Schlundkopf dar. An einem solchen Präparate spaltet man hinten den Schlundkopf, um die

Falten der Schleimhaut zum Kehlkopf zu sehen; an einem ähnlichen Präparate kann man auch die innern Nerven und Gefässe genau darstellen. An einem zweiten ähnlichen Präparate durchschneidet man in der Mitte der Länge nach, hinten den Ringknorpel; eben so an einem dritten vorn, den Schild- und Ringknorpel, um die Taschen und die Höhle zu übersehen. An einem vierten Präparat stellt man die Muskeln (s. S. 57), und an dem fünften die Bänder der Knorpel (s. S. 183), indem alle übrigen weichen Theile weggeschafft werden, dar. Die einzelnen Knorpel nimmt man von einem sechsten Kehlkopfe, indem man denselben so lange maceriren lässt, bis sich alle weichen Theile herab ziehen lassen. Alle diese Präparate werden zum Gebrauch in Weingeist aufbewahrt; jedoch kann man sie, wie das erste mit den injicirten Gefässen, und wie das fünfte mit den Bändern, trocknen, nachdem dieselben mit Rosshaaren ausgestopft worden sind, welche nachher wieder heraus gezogen werden.

2. Luftröhrenpräparate. Die Luftröhre stellt man immer gern in Verbindung mit dem Kehlkopfe, und theils mit den Lungen, theils ihre Äste aus den Lungen heraus präparirt, dar. An dem ersten Präparate dieser Art präpariret man die Luftröhre bis auf die sie umgebende Faserhaut rein, und an einem zweiten die Muskelfasern der hintern weichen Wand; an einem dritten schneidet man vorn, und an einem vierten hinten, die Luftröhre in der Mitte der Länge nach auf. Um die einzelnen Knorpelringe der Luft-

röhre aufzustellen, präparirt man dieselbe, vorzüglich von einem erwachsenen Manne, zuerst an ihrem Umfange rein und übergibt dann dieselbe in einem länglichen Gefäss der Maceration, bis alle noch anhängenden weichen Theile fast schleimig werden; worauf man die einzelnen Ringe behutsam nach einander heraus nimmt und an Fäden anreiht, sie dann gehörig wässert und abspült und hierauf in Weingeist aufhängt. Auch kann man die Luftröhre bis mit ihren grössern Zweigen, nachdem die letztern aus den Lungen heraus präpariret, und das Ganze mit Rosshaaren ausgestopft worden ist, trocknen, oder will man die Verzweigung der Luftröhre vollständig haben, so muss dieselbe vor der Präparation mit fester Wachsmasse ausgespritzt und der Maceration oder Corrosion (s. daselbst) übergeben werden; indem die grössern Zweige zwar sich leicht, aber die kleinern Zweige dagegen schwer und mühsam, selbst wenn sie injiciret worden sind, mit dem Messer darstellen lassen. Beim Trocknen wird die Luftröhre in einem Gestelle aufgehängt, und die Äste und Zweige werden durch Fäden und Rosshaare in ihre vorige Lage gebracht.

3. Lungenpräparate. Wenn diese von jungen Personen genommen werden müssen, so beziehen sie sich mehr auf die innere Struktur der Lungen, indem sie nach ihrer äussern Form, theils bei den vorigen Präparaten zu sehen sind, theils und meistens frisch dargestellt werden. In dieser Beziehung der Struktur werden die injicirten Blut- und Luftgefässe, welche noch mit dem Herzen zusammen hängen, vermittels des Messers aus

der Lungensubstanz heraus präpariret, oder wenn man diese vollkommener haben will, durch Maceration oder Corrosion dargestellt, und nachdem dieselben in ihre vorige Lage gebracht worden sind, getrocknet; theils wählt man, um die Lungenzellen zu sehen, noch ganz unverletzte Lungen, an welchen vorzüglich die Blutgefässe fein injicirt worden sind, bläst dieselben durch die Luftröhre auf und trocknet sie so schnell als möglich; da aber die Luft sich oft zum Theil wieder heraus schleicht, so muss man das Einblasen zuweilen wieder erneuern; zu diesem Behuf bringt man eine cylindrische Röhre, welche durch einen Holzstöpsel oder Hahn genau verschlossen werden kann, in die Luftröhre oder in einen Ast derselben ein, welche aber um die Röhre fest gebunden seyn muss. Nachdem die Lungen gehörig getrocknet worden sind, kann man dieselben in verschiedenen Scheiben und Richtungen zerschneiden und entweder trocken oder in Terpentingeist aufbewahren.

4. **Herzpräparate.** Hierzu wählt man mehrere und verschiedene injicirte und nicht injicirte Herzen, von ungebornen und gebornen Subjecten aus allen Altern, welche theils in Weingeist, theils getrocknet aufbewahrt werden, an allen lässt man gewöhnlich die nächsten Gefässstämme. In Beziehung der **Struktur des Herzens** wählt man einige starke muskulöse Herzen, welche man entweder in Wasser oder besser in Essig etwas kocht, und dann an diesen die verschiedenen Lagen der **Muskelfasern** präpariret und in Weingeist mit etwas Salmiak vermischt aufstellt; oder man

stellt die Muskelfasern an ganz frischen Herzen dar, und hängt dieselben, ohne sie lange auszuwässern, in Weinessig oder Weingeist, dem man etwas gesättigte Salpeterauflösung beigemischt hat, auf. Eben so werden an einigen Herzen die Höhlen in verschiedenen Richtungen geöffnet (s. S. 175), so dass man die Klappen, welche durch Hölzchen oder Stifte von Fischbein ausgespannt werden, deutlich sieht, und in Weingeist aufgestellt, oder zum Herausnehmen aufbewahrt werden. An einem vollkommenen, mit Injectionsmasse angefüllten und getrockneten Herzen wird die Form desselben deutlich wahrgenommen. Auch kann man die Höhlen desselben an einem nicht injicirten Herzen auf folgende Weise darstellen, indem man dieselben von vorn öffnet, sie vom Blute gehörig reiniget und auswässert, dann die am Herzen befindlichen Gefässe und die Höhlen mit Rosshaaren so ausstopft, dass die venösen Klappen ausgedehnt werden; dagegen werden die den halbmondförmigen Klappen entsprechenden Sinus mit geölter Baumwolle ausgefüllt; hierauf werden die Höhlen wieder vernäht und auf die gewöhnliche Weise getrocknet. Nach diesem aber werden sie wieder geöffnet, die Haare und Wolle heraus gezogen und so viel von den Wänden des Herzens weggeschnitten, dass man die Höhlen und Klappen gut übersehen kann.

5. Der Herzbeutel und der Rippenfellsack sind an den Präparaten unter *h* zu sehen, können auch bei den Brusteingeweiden der Kinder besonders dargestellt werden, wobei man zugleich, indem man die

Wirbelsäule wegnimmt, die hintere Mittelfellhöhle öffnen kann. Auch stellt man fein injicirte Stücke dieser Häute, welche mit Fischbeinstäbchen ausgespannt werden, in Weingeist, oder erst getrocknet in Terpentingeist auf.

6. Die Schild- und die Brust- oder Thymusdrüse. Die Zubereitung derselben ist sehr einfach, indem man nur das sie umgebende Zellgewebe genau weg zu nehmen hat, wodurch sich ihr lappenartiger Bau schon zeigt. Um ihre Blutgefässe, welche, wenn sie gut injiciret sind, sich nicht alle darstellen lassen, vollkommener zu zeigen, hängt man dieselben in Wasser und lässt sie so lange (mehrere Wochen) maceriren, bis das sie verbindende Zellgewebe zerstört ist; hierauf bewegt man die Drüsen auf und ab, wodurch sich die Gefässe aus einander legen und sichtbar werden. Diese Präparate hängt man dann in Weingeist, zu welchem einige Tropfen Salzsäure gemischt sind; denn dadurch wird die Farbe der Gefässe erhöht.

7. Präparate der Brüste oder Milchbrüste. Zu diesen wählt man in Hinsicht der Form Brüste von Jungfrauen, dagegen zur Darstellung der Milchgänge kann man nur Brüste von Frauen nehmen, welche während dem Säugen oder in der letzten Schwangerschaftszeit gestorben sind; von den erstern bewahrt man die Milchbrustdrüse, von den letztern die Drüse mit den präparirten und mit geronnener Milch oder Brüstesaft angefüllten Milchgängen (s. S. 166) in etwas starkem Weingeist (40 bis 50gradigem) auf; sind die Milchgänge und die Gefässe injiciret worden,

so ist es zweckmässiger, diese Präparate zu trocknen. Bei dem Injiciren der Milchgänge mit Quecksilber muss die Brust zuvor in laues Wasser gelegt und nachher mit warmen Umschlägen warm erhalten werden, damit die geronnene oder stockende Milch flüssig erhalten und heraus gedrückt werden kann. Dann sucht man auf der Brustwarze die Mündungen der Milchgänge durch das Herausdrücken der Milch auf, und bringt zuerst Borsten in dieselben ein, worauf man einen Milchgang nach dem andern, die Borste jedes Mal heraus nehmend, vermittels der Quecksilberspritze oder des Cylinders mit Quecksilber anfüllt, und dann die Warze unterbindet oder mit Borsten wieder verstopft. Hierauf nimmt man mit der grössten Vorsicht, damit kein Milchgang verletzt wird, die äussere Haut bis in die Nähe der Warze und das Fett weg; dann wird die Drüse, ohne sie zu wenden oder viel zu bewegen, auf ein geöltes Brett etwas ausgespannt und mit Stiften rund herum befestiget, getrocknet. Diese ganze Bearbeitung der Brust muss mit der grössten Behutsamkeit, Geduld und Geschicklichkeit unternommen werden, wenn das Präparat gelingen soll, was demnach nicht oft glückt. Wollte man die Blutgefässe zugleich mit den Milchgängen darstellen, so ist es besser, diese letztern zuerst zu injiciren, weil die Injectionsmasse leicht von den Arterien in die Milchgänge übergeht. Sind hierbei die Milchgänge mit Quecksilber injiciret, so kann man dieselben und die Blutgefässe nicht in die Drüse herein, wegen der unvermeidlichen Verletzung der Michgänge, verfolgen.

Sind die Milchgänge mit einer feinen Wachsmasse ausgespritzt, so kann man diese, wie die Blutgefässe, aus der Drüse rein heraus präpariren und trocknen, welches ein schönes Präparat gibt.

8. Der Schlundkopf muss mit dem Kopfe zusammen hängend, sowohl in Hinsicht seiner Form, als mit Muskeln und der Schleimhaut dargestellt werden; in Beziehung der letztern wird er in der Mitte der Länge nach aufgeschnitten und kann mit den zum Geruchs- und Geschmacksorgan gehörigen Theilen bearbeitet und aufgestellt werden.

9. Der Schlund oder die Speiseröhre ist im Allgemeinen an den Präparaten *h* und *i* zu sehen. Ausserdem stellt man ihn besonders mit den präparirten Längen- und Querfasern (s. S. 180) und auch aufgeschnitten in Weingeist auf.

k. Präparate der Unterleibsorgane. Es sind bereits Präparate, an welchen die Unterleibsorgane in ihrer Lage gezeigt werden können, (s. *h.*) oben erwähnt worden, so wie ihre Trennung und Darstellung aus dem, was von S. 137 an gelehrt worden, zu ersehen ist. In Beziehung ihrer Gefässe und Nerven gehören sie zu den Gefäss- und Nervenpräparaten (s. daselbst), und nach ihrer Lage und Form werden sie gewöhnlich beim Unterricht an frischen Leichnamen dargestellt. Daher hier die einzelnen Theile, welche als Präparate in Weingeist und getrocknet aufbewahrt werden, nur im Allgemeinen erwähnt werden sollen.

1. Magen. Mehrere dergleichen, injicirte und nicht injicirte, theils aufgeschnittene, theils geschlossene,

werden beim Unterricht jedes Mal aufgeblasen, und diejenigen, an welchen die Muskelfasern präparirt worden sind, in Weingeist, vorzüglich injicirte aber getrocknet aufbewahrt.

2. Därme. Von diesen werden gewöhnlich nur einzelne Stücke, woran theils die verschiedenen Häute präparirt, theils die Gefässe fein injicirt worden sind, aufgeschnitten und aufgeblasen, theils in Weingeist aufgestellt, oder zum Herausnehmen aufbewahrt. Eben so werden dergleichen, nachdem sie zuvor aufgeblasen, oder an dem hohlen Rande längs hin aufgeschnitten und auf einem geölten Brete ausgespannt worden sind, getrocknet, oder man legt sie gleich nass und fest angedrückt auf Glastafeln und überzieht sie nachher mit Kopallack. In die auf dem Warzenhügel des Zwölffingerdarms befindliche Mündung des gemeinschaftlichen Gallen- und des Abführungsganges der Speicheldrüsen bringt man Borsten. Aus dem getrockneten, aufgeblasenen Darm schneidet man ein Stück heraus, um die Kerkring'schen Klappen zu sehen.

3. Leber mit der Gallenblase, Bauchspeicheldrüse und Milz werden, ausserdem dass man diese im Zusammenhange mit dem Magen, dem Zwölffingerdarme und den Gefässstämmen (s. S. 148) darstellt und in Weingeist aufbewahrt, auch einzeln in Gläsern aufgestellt, oder auch mit ihren injicirten und präparirten Gefässen getrocknet aufbewahrt. Eben so werden ihre Gefässe und Ausführungsgänge, welche sich einzeln sehr leicht injiciren lassen, besonders mit fester, verschieden gefärbter Wachsmasse ausgespritzt und durch

Maceration oder Corrosion behandelt (s. daselbst). Gallenblasen, an welchen die verschiedenen Häute präparirt worden sind, bewahrt man und stellt sie in Weingeist auf; andere, mit den Gallengängen, bläst man auf und trocknet sie, und schneidet dergleichen auf, um in dem Hals der Gallenblase die spiralförmigen Klappen und die Vereinigung des Gallenblasen- und Leberganges zu sehen.

4. Netze und Gekröse werden an den Präparaten unter *h* gesehen, auch, vorzüglich mit injicirten Gefässen, getrocknet; grosse, injicirte Gekrösedrüsen können durch Maceration und Corrosion behandelt werden.

l. Die Harnwerkzeuge werden gewöhnlich im Zusammenhange mit den Geschlechtstheilen, dem Mastdarme und den Gefässstämmen an frischen Leichnamen beider Geschlechter dargestellt, auch heraus genommen, dann genauer präparirt (s. v. S. 153 an), zum Gebrauch verwendet und auch in Weingeist für vorkommende Fälle aufbewahrt.

1. Nieren mit den Nebennieren und dem Harnleiter werden mit und ohne injicirte Gefässe mehrfach aufbewahrt, an welchen man theils scharfe Durchschnitte in verschiedenen Richtungen gemacht, theils die Gefässe bis in die Substanz verfolgt, theils die Nierenkelche und Nierenbecken mit Wachsmasse ausgespritzt oder nicht, dargestellt hat. Auch kann man die injicirten Nieren, wie alle drüsigen Organe, durch Maceration und Corrosion behandeln, und dann in Weingeist oder zum Trocknen aufstellen.

2. Harnblasen, an welchen theils die verschiedenen Häute, theils die Gefässe injicirt und zum Theil vorn aufgeschnitten sind, werden sowohl in Weingeist, als aufgeblasen und getrocknet aufbewahrt. Die Harnröhre wird dagegen mit den Genitalien bereitet.

3. Der Hodensack wird gewöhnlich im nassen Zustande mit den übrigen Geschlechtstheilen in Verbindung dargestellt. Zum Trocknen wählt man lieber denselben, dessen Gefässe injicirt worden sind, welcher, nachdem er mit der äussern Haut der Ruthe getrennt und gewässert worden ist, so mit Rosshaaren ausgestopft wird, dass sich die beiden Säcke deutlich darstellen, und dann getrocknet.

4. Der Hoden und Nebenhoden mit dem Samenstrange stellt man mehrere, theils mit den dieselben umgebenden Scheidenhäuten, welche zum Theil, so wie die feste oder weisse Hodenhaut, um das Parenchyma des Hodens zu sehen, zurück gelegt worden sind; theils mit injicirten Gefässen in Weingeist auf. Vorzüglich instruktiv ist der macerirte Hode, indem man die weisse Hodenhaut bis an den geraden Rand desselben weg nimmt, dann denselben so lange maceriren lässt, bis sich durch ein gelindes Hin- und Herbewegen die Samenröhrchen aus einander begeben, worauf derselbe in Weingeist aufgehängt wird. Der Samenstrang wird nur vollständig an Präparaten gesehen, an welchen sämmtliche genannte Theile (*l*) im Zusammenhange dargestellt worden sind.

Getrocknet haben diese Präparate nur dann Werth, wenn die Gefässe ausgespritzt worden sind;

hierzu wählt man Hoden mit dem Samenstrange, an welchen die Blutgefässe mit Wachsmasse vollkommen angefüllt sind, worauf man die Saugadern und den Samenausführungsgang nach der angegebenen Regel mit Quecksilber injicirt; von dem letztern dringt das Quecksilber sehr oft mehr oder weniger vollständig in die Samenröhrchen, und dann wird ein solches gut gelungenes Präparat auf einer geschliffenen, dicken Glasscheibe ausgebreitet und getrocknet. Auch kann man einen solchen Hoden zuvor so lange maceriren lassen, bis sich das Zellgewebe, welches die Gefässe umgibt, mit wenig Mühe zerstören lässt.

5. Samenbläschen und die Vorsteherdrüse werden am zweckmässigsten mit der Harnblase in Verbindung gelassen und wie die Hoden aus jungen männlichen Subjecten zu Präparaten gewählt. Sie werden theils nach ihrer äussern Form, theils die Samenbläschen entwickelt, theils beide aufgeschnitten, theils die Ausspritzungskanäle dargestellt und in Weingeist zum Herausnehmen aufbewahrt und auch aufgestellt. Nachdem man in Beziehung der letztern die Harnblase und den Anfangstheil der Harnröhre nach vorn und oben der Länge nach aufgeschnitten hat, bringt man Borsten in die auf dem Schnepfenkopfe befindlichen Mündungen der Ausspritzungskanäle und in die neben demselben befindlichen Mündungen der Ausführungsgänge der Vorsteherdrüse. Ausser dem kann man an diesem nicht aufgeschnittenen Präparate, nachdem der Same aus den Bläschen heraus gedrückt und die Harnblase aufgeblasen worden ist, die Sa-

menbläschen durch den Samenausführungsgang entweder aufblasen, oder wenn der Ausspritzungskanal unterbunden worden ist, mit Quecksilber anfüllen und dann trocknen, so wie das eine der Länge nach durchschneiden, um die scheinbare zellige Beschaffenheit desselben zu sehen.

6. Männliche Glieder oder Ruthen werden an den Präparaten *l* mit den übrigen Theilen nach ihrem äussern Umfange und Form, sowohl mit der sie umgebenden Haut, als auch diese weg genommen, und dann der gemeinschaftliche Zellkörper, der Zellkörper der Harnröhre, die Eichel, die Cowper'schen Drüsen u. s. w. im Zusammenhange dargestellt, so wie auch die Harnröhre mit ihrem Zellkörper und der Eichel von dem gemeinschaftlichen Ruthenzellkörper getrennt, in Weingeist aufbewahrt wird. Eben so dergleichen, an welchen die Harnröhre der ganzen Länge nach, von der Harnblase an nach oben, selbst durch den gemeinschaftlichen Zellkörper hindurch, aufgeschnitten worden ist, um den Schnepfenkopf, die Mündungen der Cowper'schen Drüsen und der Schleimhöhlen, die Falten der Schleimhaut und die kahnförmige Grube zu sehen. Ausser dem sieht man an diesem Durchschnitte die zellige Beschaffenheit der Zellkörper. Man bereitet auch trockene Präparate dieser Art, mit und ohne injicirte Gefässe, theils in Beziehung der äussern Form, theils der innern zelligen Beschaffenheit. In Beziehung der erstern kann man von der Wurzel der Ruthe aus die

Zellkörper entweder aufblasen oder mit einer festen Wachsmasse injiciren und trocknen; in der zweiten Beziehung werden die Zellkörper bloss aufgeblasen, und nachdem sie getrocknet sind, Durch- und Ausschnitte gemacht, und die Zellen zeigen sich im ausgedehnten Zustande; so wie die tiefen Gefässe, wenn sie injicirt worden waren, in ihrer Verzweigung sehr schön zu sehen sind.

7. Weibliche Geschlechtstheile stellt man ebenfalls mit den Harnwerkzeugen, dem Mastdarme und den Gefässstämmen frisch an Leichnamen zum Unterricht und auch zur Aufbewahrung dar; für letztere vorzüglich Geschlechtstheile von Subjekten aus allen Altern, indem keine Organe so vielen auffallenden Veränderungen in der Ausbildung unterworfen sind, als die Geschlechtstheile. Es werden diese Theile nach der angegebenen Regel theils nach ihrer äussern Form und mit ihren Muskeln, Bändern u. s. w., dargestellt, theils werden an andern die hohlen Theile z. B. die Scheide von der Seite, die Gebärmutter von vorn und die Muttertrompeten nach oben der Länge nach aufgeschnitten; eben so werden die Eierstöcke in der Mitte von dem gewölbten zu dem geraden Rande durchschnitten, auch die feste oder weisse Haut weg genommen, um die Graaf'schen Eichen zu sehen; theils die äussern und innern Geschlechtstheile besonders in Weingeist aufgestellt und aufbewahrt. Bei der Aufstellung der äussern Theile oder der Scham, welche keiner besondern Präparation bedarf, werden die äussern

Schamlefzen mit Fischbeinstäbchen aus einander gespannt, um das Jungfernhäutchen, die innern Schamlefzen u. s. w. sichtbar zu machen. Bei der Aufstellung der innern Theile spannt man ebenfalls die aufgeschnittene Scheide und Gebärmutter mit Stäbchen aus, um die Höhlen zu sehen, die Muttertrompete bläst man auf, oder besser, injicirt sie u. s. w. Es lassen sich viele Arten dieser Präparate aufstellen und zum Herausnehmen in Weingeist aufbewahren.

Getrocknet gewähren diese Präparate keinen sonderlichen Nutzen, ausgenommen, wenn ihre Gefässe sind injicirt worden; in diesem Falle wird die Scheide mit Rosshaaren ausgestopft, die Muttertrompeten injicirt, die äussere Scham in einem Gestelle ausgespannt, und, um den äussern Schamlefzen die Form einiger Massen zu erhalten, bringt man zwischen den Blättern derselben ebenfalls Rosshaare, hinter welchen man Fäden durchzieht, um sie zu befestigen; die hinter der äussern Scham befindlichen Theile werden auf ein Bret ausgebreitet und so das Ganze getrocknet.

8. Schwangere weibliche Geschlechtstheile werden im Allgemeinen zu Präparaten, wie die vorigen, für Aufbewahrung bearbeitet (s. S. 163); da diese überhaupt seltener zu haben sind, so muss man jede Gelegenheit, dergleichen zu erhalten, benutzen; übrigens interessiren vorzüglich die innern Geschlechtstheile, besonders wenn man diese aus den verschiedenen Monaten der Schwangerschaft haben kann, und welche, ausser der Gebärmutter, keiner eigenthümlichen

Präparation bedürfen (s. S. 163). An der Gebärmutter stellt man theils die Muskelfasern, theils, nach der Herausnahme des Eies, die Hunter'sche oder hinfällige Haut dar; sind ihre Gefässe injicirt, so ist es besser, dieselben auf die gewöhnliche Weise, nachdem sie mit Rosshaaren ausgestopft worden sind, zu trocknen und zu behandeln. Die Gebärmutter mit dem Ei gibt eine schöne Ansicht; hier legt man, nachdem dieselbe ausgewässert worden ist, die vordere Wand gegen den Hals behutsam herab, dann durchsticht man am Grunde der Gebärmutter, am besten in der seitlichen Gegend des Mutterkuchens, beide mit einem Troikar bis in die Höhle des Eies, lässt durch das Rohr desselben das (gewöhnlich trübe) Fruchtwasser heraus und füllt durch dieses das Ei mit Weingeist wieder an, wodurch dann das Ei durchsichtig bleibt und die Frucht durchscheint. An einem andern ähnlichen Präparate legt man die Eihäute gegen den Mutterkuchen zurück, um die Frucht in ihrer Lage und Verbindung deutlich zu sehen. Diese Präparate, welche entweder in Weingeist aufgestellt oder zum Herausnehmen aufbewahrt werden, müssen, besonders im letztern Falle, immer vorsichtig behandelt werden.

9. Menschliche Eier sind bis zum siebenten, vorzüglich aber bis zum dritten Schwangerschaftsmonate, durch Abortus häufiger als schwangere Gebärmütter zu erhalten. Diese stellt man, nachdem sie gehörig ausgewässert worden sind, theils unverletzt, theils geöffnet mit der darin enthaltenen Frucht (Embryo oder

Fetus) in Weingeist auf, oder sie werden zweckmässiger zum Herausnehmen aufbewahrt. Solcher Präparate und aus den verschiedenen Schwangerschaftsmonaten sind viele nothwendig, indem die Veränderungen des Eies und der Frucht, in Hinsicht der Entwickelung und Ausbildung von dem frühesten Entstehen an, ausserordentlich und auffallend sind. Soll das Ei noch geschlossen aufgestellt werden, so lässt man ebenfalls das Fruchtwasser vermittels des Troikars, welcher durch den Mutterkucheu eingestochen wird, heraus, füllt durch diesen das Ei mit Weingeist wieder an, und hängt es sogleich in Weingeist auf, worin man auch zugleich und sicherer es anfüllen kann. An geöffneten Eiern aus den zwei ersten Monaten stellt man das Nabelbläschen, den in dem Nabelstrange noch liegenden Theil des Darmkanals u. s. w. dar.

10. Mutterkuchen, und oft noch mit wenig verletzten Eihäuten, aus dem Ende der Schwangerschaft, sind am leichtesten zu haben. Man bewahrt dergleichen ohne und mit injicirten Gefässen in Weingeist und letztere auch getrocknet auf. Die Injection geschieht von den Nabelgefässen aus sehr leicht und bedarf überhaupt keiner weitern oder nur sehr geringer Präparation. Die Gefäss- und die Wasserhaut lassen sich leicht von einander abziehen. Ein fein injicirter Mutterkuchen kann macerirt und dann in Weingeist aufgestellt werden. Will man beim Trocknen die Eihäute an dem Mutterkuchen lassen, so werden auch diese zuvor mit Rosshaaren angefüllt.

11. **Menschliche Früchte, Embryonen oder Fetus.** Diese werden aus allen Altern, von dem ersten Erscheinen bis zur Reife in Weingeist aufbewahrt, um ihre allmälige, theils äussere, theils innere Entwickelung und Ausbildung zu zeigen und zu erklären. Je kleiner und jünger die Frucht ist, desto behutsamer wollen, vorzüglich die inneren Theile, behandelt seyn, und desto grösser ist die Täuschung, vorzüglich in der ersten Zeit, welche hier so häufig vorkommt; eben so ist die Ausspritzung der Gefässe mit einer Wachsmasse schwieriger, ja bei den Embryonen der ersten Monate unmöglich, und selbst mit Quecksilber, vermittels der Quecksilberspritze, gelingt die Einspritzung nur selten. Bei grösseren Früchten injicirt man von den Nabelgefässen aus, die so lange als möglich an der Frucht gelassen werden; worauf die sämmtlichen Gefässe nach der bekannten Regel und Ordnung, vorzüglich die des Rumpfes, in Beziehung des Blutumlaufs dargestellt werden, und hier besonders ist der venöse und arteriöse Gang zu berücksichtigen; auch kann man ein solches Präparat trocknen, welches wie andere Gefässpräparate behandelt wird. Ausser dem werden noch einzeln aus den verschiedenen Früchten: Herzen in Beziehung des Ovalloches, und untere Rumpfhälften in Beziehung der verschiedenen Lage der Hoden und des Herabsteigens derselben, in Weingeist aufgestellt und aufbewahrt.

Allgemeine Bemerkungen über die Ausdehnung hohler und die Aufstellung trockener und nasser Präparate, so wie über das Verschliessen der Präparatengläser.

Es ist zwar bei der Zubereitung der einzelnen Präparate, von welchen die meisten ihre eigenen Handgriffe verlangen, die Art und Weise ihrer Aufstellung, um entweder den Präparaten ihre natürliche Gestalt zu geben, oder ihre Theile, woraus sie bestehen, deutlich zu machen, so wie ihre Aufbewahrung u. s. w. bereits erwähnt worden, allein es ist wohl nicht unzweckmässig, dieses nochmals in Beziehung der hohlen Theile im Zusammenhange zu erwähnen. Es ist bemerkt worden, dass man in erster Beziehung hohle Theile mit Luft, Wolle oder Baumwolle, Rosshaaren, Wachs, Gyps und Quecksilber anfüllt, welche nachher getrocknet oder in Weingeist aufgestellt werden. Zum Aufblasen mit Luft eignen sich vorzüglich alle dünnhäutige geschlossene Theile, z. B. Magen, Darmkanal, Harnblase u. s. w., welche aber unverletzt seyn müssen; sollte dennoch ein Loch hinein gekommen seyn, so kann man in dasselbe einen Stift stecken und um diesen herum vermittels eines Fadens die Ränder des Loches, ohne von dem Präparate viel weg zu nehmen, fest binden, worauf man den Theil aufblasen kann. Dünne häutige Theile, welche sich nicht aufblasen lassen, stopft man durch mit Öl gekrempelte Schaf- oder Baumwolle aus. Dickhäutige und andere hohle Theile werden, nachdem sie so viel als nöthig aufgeschnitten sind, mit gesottenen oder zubereiteten Rosshaaren, wie

man zum Polstern der Stühle nimmt, ausgestopft, oder auch mit Wachs oder Gyps ausgegossen oder ausgespritzt, und dann wieder vernäht; auch kann man bei kleineren, unverletzten Organen sich des Quecksilbers bedienen. Des Gypses bedient man sich vorzüglich, wenn man den Präparaten bloss ihre natürliche Gestalt geben will, oder wegen der Krümmungen der Kanäle oder sonstigen hohlen Theile, wo man keine Wolle oder Haare gebrauchen kann, oder diese dem z. B. dünnhäutigen Präparate Ungleichheiten geben, oder Präparate Einrisse haben und mit Luft nicht angefüllt werden können u. dergl., oder auch statt des Wachses, wegen des Aufwandes. Man muss immer den besten und feinsten Gyps wählen, welcher mit Wasser in einem glasurten Gefäss gut unter einander und gleichförmig gemischt werden muss, um das Zusammenbacken zu verhüten; lässt ihn durch ein Sieb laufen und füllt ihn dann schnell vermittels eines gläsernen Trichters, in die gemachte oder vorhandene Mündung ein, oder wenn man kleinere Kanäle oder Gefässe damit anfüllen will, treibt man ihn vermittels einer Spritze ein. Man muss immer so viel Masse in Bereitschaft haben, als man zu gebrauchen glaubt, und so viel als möglich mit der Anfüllung eilen, weil sonst dieselbe sehr leicht hart wird, und dann die ganze Arbeit umsonst ist.

Sind nun die aufgeblasenen oder gestopften Präparate gehörig getrocknet, während dass sie mit Terpentinspiritus fleissig bestrichen worden sind, so kann man die mit Luft angefüllten zu verschiedenen Zwecken aus- oder durchschneiden; bei den andern wird, nachdem

sie wieder geöffnet worden sind, die Wolle oder Rosshaare aufs genaueste heraus gezogen, oder auch Wachs oder Gyps allmälig heraus geschafft; das Quecksilber entfernt sich nach der Eröffnung von selbst. Hierauf werden die Präparate, nachdem sie gehörig gesäubert und von allem fettigen Wesen sorgfältig gereiniget worden sind, mit Kopal- oder Bernsteinlack überstrichen; man thut besser, diese Lackfirnisse, welche jetzt so häufig im Handel vorkommen, zu kaufen, als sie selbst zuzubereiten, da ihre Zubereitung oft missglückt; der erstere eignet sich vorzüglich, seiner Durchsichtigkeit wegen, zu hellen und dünnen, der letztere, wegen seiner Stärke, zu dickeren und dunkleren Präparaten; beim Gebrauch muss man dieselben mit Terpentinspiritus verdünnen, und dann die Präparate zwei bis drei Mal, auch wohl mehrere Male damit vermittels eines guten, weichen Malerpinsels bestreichen; es muss der Firniss jedes Mal gut getrocknet seyn, ehe man von Neuem streicht. Corrodirte Präparate überfirnisst man ohne Hilfe eines Pinsels, indem man dieselben über ein Becken hält und mit vorzüglich verdünntem Firniss nach allen Richtungen übergiesst, bis die Oberfläche der Gefässe damit ganz bedeckt ist; alsdann lässt man sie über dem Becken hängen und nimmt von Zeit zu Zeit die Tropfen, welche sich an den niedrigsten Enden der Gefässe sammeln, mit dem Pinsel behutsam weg. Man muss bei dem Anstreichen den Pinsel nicht zu voll nehmen, den Firniss gleichförmig verstreichen, diese Arbeit nicht in einem Zimmer vornehmen, wo sich Staub oder Insekten häufig

vorfinden, und endlich die bestrichenen Präparate in luftigen und schattigen Orten trocknen.

Die nassen Präparate, welche meistens in Weingeist oder zum Theil auch in andern Flüssigkeiten, z. B. Terpentinspiritus, Alaun- oder Kochsalzauflösung, Kalkwasser und Essig (s. S. 480), in verschlossenen Gläsern aufgestellt (aufgehängt) werden, sind zwar an den gehörigen Orten erwähnt worden; nur ist noch im Allgemeinen zu bemerken, dass man die mit Luft angefüllten Präparate, welche daher schwimmen, an dem unteren Ende mit einem Gewichte, am besten mit einem nach Verhältniss schweren, in Leinewand eingebundenen Kieselstein versieht. Die mit Wolle oder Haaren ausgefüllten lässt man offen, damit der Weingeist eindringen kann, nachdem sie 8 bis 14 Tage in demselben gehangen und eine gewisse Festigkeit erhalten haben, kann die Wolle und Haare wieder heraus gezogen werden, worauf dann dieselben durch die Anfüllung mit Weingeist in ihrer Ausdehnung erhalten werden. Quecksilber, Wachs und Gyps gebraucht man als Ausfüllungsmittel bloss zu Präparaten, welche getrocknet werden. Ferner ist zu erwähnen, dass der zu verbrauchende Weingeist, wenn er mit Wasser verdünnt werden soll, einige Tage vor dem Gebrauch gemischt und dann behutsam durch ein Filtrum von dem Bodensatz, der gewöhnlich entsteht, gereinigt werden muss. Ist der Weingeist zu stark, so zieht er das Präparat zu sehr zusammen und verunstaltet dasselbe, daher man meistens den Kornbranntwein von 30 bis 36 Grad verbrauchen kann; zu welchem man auch auf ein Pfund 30 bis 40 Tropfen Vitriol- oder Sal-

petersäure zusetzen kann; man kann auch bei eingespritzten Präparaten, welche keine Knochen enthalten, 10 bis 15 Tropfen mehr nehmen, weil dadurch die Farbe der eingespritzten Masse erhöht und die kleinsten Gefässe deutlicher werden. Will man das Gehirn oder weiche Nerven fester machen, so nimmt man zu der bestimmten Menge Spiritus 2 Quentchen Salpetersäure; auf diese Weise muss das Verhältniss der Säure zum Branntwein nach der Beschaffenheit des Präparates oder nach dem Zweck, den man dadurch erlangen will, abgemessen werden. Ist ein Präparat in diese Flüssigkeit gesetzt worden, so muss das Gefäss (auch bei andern Flüssigkeiten) immer genau verschlossen seyn und bleiben. Wenn nun durch die Länge der Zeit Etwas von dieser Flüssigkeit verflogen ist, so muss entweder der nöthige Weingeist wieder hinzu gegossen, oder auch wohl wieder frischer, mit Salpetersäure gemischter Branntwein aufgegossen werden; der alte Branntwein kann zu andern Zwecken, z. B. zum Abwaschen oder zur Vorbereitung neuer Präparate verwendet werden. Der Terpentingeist, welcher nicht sowohl zur Aufbewahrung, sondern vielmehr zum Durchsichtigmachen der Präparate dient, muss völlig farbenlos, durchsichtig und mit der grössten Sorgfalt in den Gefässen verschlossen seyn, weil er sonst leicht verfliegt, dick und zähe wird. Statt des oben erwähnten Kornbranntweins hat man sich auch des destillirten Kalkwassers, wenigstens zu kleinen Präparaten, die unverändert blieben, bedient. Eben so hat man sich einer gesättigten Alaunauflösung, oder statt ihrer der Kochsalzauflösung bedient, welche aber von Zeit

zu Zeit erneuert, und wobei das Präparat jedes Mal heraus genommen und abgewaschen werden muss. Dessgleichen muss auch der Essig öfters erneuert werden, wenn das Präparat erhalten und nicht schmuzig werden soll.

Die Gläser, in welchen Präparate aufgestellt (aufgehängt) werden sollen, müssen der Grösse der Präparate immer angemessen, von weissem Glase, rein und von schöner Gestalt seyn, und so verschlossen werden, dass die enthaltene Flüssigkeit nicht so leicht verdunsten kann. Man hat sowohl zum Aufhängen der Präparate in die Flüssigkeit (wozu man Zwirn, Seide, Bändchen u. s. w. verwendet), als auch zum Verschliessen der Gläser mehrere Methoden angegeben. Sind die Präparate einfach, so kann man dieselben durch einen doppelten Faden in die Mitte des Glases aufhängen; bestehen sie aber aus mehreren Theilen, so müssen diese durch mehrere Fäden in die Höhe gehängt werden. Im erstern Falle hat man einen Faden, an welchem in der Mitte das Präparat befestiget ist, quer über die Mündung und den Rand des Glases geführt, und ihn durch einen andern, welcher einige Mal um den Hals des Glases herum geht, befestiget; allein in diesem Falle dient der Querfaden als Leiter, wodurch der Spiritus nach dem Rand des Glases gezogen wird und hier leicht verdunstet. Manche hängen das Präparat an eine hohle Glaskugel oder Korkstücke, welche in der Flüssigkeit schwimmen; diese können nur bei leichten Präparaten gebraucht werden; ausserdem nimmt die Glaskugel leicht Schaden und der Kork theilt dem Spiritus leicht Farbe mit. Ferner hat man in die Mündung des Glases eine dicke Korkscheibe eingepasst,

und durch die Mitte derselben den Faden, woran das Präparat hängt, hindurch gezogen und auf der obern Fläche befestiget; allein durch den Kork verdunstet der Weingeist sehr leicht, ungerechnet, dass er denselben färbt. Andere legen quer über die Mündung des Glases ein Holz- oder (besser) Fischbeinstäbchen und befestigen daran das Präparat; dieses ist unstreitig die bessere Methode, indem man zugleich mehrere Theile des Präparats daran aufhängen kann. Fischer dagegen zieht über die Mündung und den Rand des Glases eine feuchte Blase, durch deren Mitte der Faden des Präparates gezogen worden ist, welchen er entweder an die Blase selbst, oder an ein Querhölzchen, das auf derselben liegt, befestiget, und nachdem dieselbe trocken ist, lässt er auf die Mündung warmes Wachs tropfen; ehe aber die Blase trocken ist, ist schon viel von dem Weingeiste verdunstet.

Nachdem nun das Präparat auf die eine oder andere Weise aufgehängt und das Glas bis oben heran mit der Flüssigkeit genau angefüllt worden ist, so bestreichen Einige den Rand des Glases mit arabischem Gummischleim, ziehen dann eine nasse Blase glatt und dicht über denselben weg, welche durch dünnen, festen Bindfaden, der einige Mal um den Hals des Glases herum gewunden festgebunden wird. Nachdem die Blase getrocknet ist, wird dieselbe entweder mit Gummiauflösung oder einem elastischen zähen Firniss recht sorgfältig, oder wie Fischer mit warm gemachtem Klebewachs eines Messerrückens dick bestrichen. Dann wird dieser Überzug mit feiner Zinnfolie bedeckt, welche aber über den Rand des Glases hervorragt, und dann an denselben genau an-

gedrückt wird. Hierüber wird nun ganz dicht die zweite nasse Blase aber bis auf den Bauch des Glases herab gezogen, und ebenfalls in den Hals desselben durch festes Umwickeln des Bindfadens befestiget, der übrige Theil der Blase aber dicht angedrückt, und nachdem dieselbe getrocknet ist, rund herum beschnitten. Fischer überzieht die Bleifolie (Tabaksblei) der Sicherheit wegen, vorher mit einem zähen Lackfirniss, eben so die zweite Blase nach dem Trocknen mit dem Firniss oder mit Ölfarbe, und endlich bindet er der Schönheit wegen buntes Papier darüber. Zinnfolie oder Zinnplatten unmittelbar auf das Glas zu bringen, wie es Einige machen, ist unzweckmässig, weil sich nach und nach Bleikalk absetzt, und den Weingeist verunreiniget.

Eine andere Methode zum Verschliessen ist: man überzieht den genau abgetrockneten Rand des Glases mit feinem, weichem Glaserkitt (welcher aus Bleiweiss und Malerfirniss besteht), indem man ihn in langen dünnen, gleichförmig dicken Stücken rollt und auf den Rand des Glases herum legt, sollte er zu trocken seyn, so kann man ihn mit Öl kneten; dann legt man eine nach der Mündung des Glases geschnittene Glasscheibe, welche in der Mitte ein Loch hat, auf diesen Kitt auf, drückt nun die Scheibe gelinde nieder, und streicht den dadurch hervor gepressten Kitt an dem Rande herum mit einem Messer glatt, und so, dass der Raum aufs genaueste ausgefüllt wird. Das Loch in der Scheibe wird mit demselben Kitt bedeckt und durch diesen mit einer Nadel eine kleine Öffnung durchstochen, oder wenn das Loch in der Glasscheibe fehlt, wird der Kitt zwischen dem Deckel

und dem Glase durchstochen, damit der Deckel bei stärkerer Ausdehnung des in dem Glase enthaltenen Weingeistes nicht zerspringe. Manche bestreichen den Glasdeckel, da wo derselbe mit dem Kitt in Berührung kommt, zuvor mit gekochtem Leinöl, und ist derselbe gehörig befestiget, so ziehen sie wie oben eine nasse Blase darüber weg, und ist diese getrocknet, bestreichen sie dieselbe mit einem beliebigen gefärbten Firniss oder Ölfarbe; bei dieser Methode zerspringt die Glasscheibe während dem Trocknen sehr oft. — Ausserdem hat man noch eine sehr zweckmässige aber auch kostspielige Methode, nämlich man bestellt Gläser, welche einen daumenbreiten hervorstehenden Rand haben, welcher mit einem tiefen Falz oder Einschnitt versehen ist, in diesen wird nun eine dicke Glasscheibe eingepasst, oder besser eingeschliffen, so dass die Öffnung des Glases genau verschlossen ist; worauf der Deckel mit Terpentinwachs sorgfältig verklebt wird. Diese Gläser lassen sich leicht wieder öffnen. Man hat auch angerathen, den noch übrigen Raum zwischen dem Deckel und dem Rande des Glases mit Quecksilber auszufüllen und dann eine nasse Blase darüber zu ziehen, damit das Quecksilber beim Neigen nicht abfliessen kann.

Da nun die letztere Methode des Verschliessens wegen der Gläser zu kostspielig ist, so habe ich mich, nach manchen Versuchen, der Fischerschen mit wenigen Abweichungen bedient, indem ich die Präparate an Fischbeinstäben, welche an den Enden nach dem Rande des Glases ausgeschnitten sind, befestige; die Rindsblasen so lange maceriren lasse, bis sie so weich sind, dass sie

beim Andrücken am Glase ankleben, und dann den Rand derselben durch schiefes Abwärtsschneiden dünn mache, wodurch die Verbindung inniger wird, und nachdem die letztere Blase getrocknet ist, mit in Alkohol aufgelöstem Siegellack überziehe. Man verfährt hierbei auf folgende Weise: nachdem man nach Verhältniss der Zahl der Gläser, mehr oder weniger, aber feines rothes Siegellack zerstösst, in ein Töpfchen schüttet und so viel Alkohol hinzu giesst, dass er etwas darüber steht, und das Gefäss in ein zweites, mit Wasser angefülltes Gefäss, welches auf Kohlfeuer gesetzt worden ist, stellt, wird durch die Erhitzung des Wassers nun auch der Topf und das Siegellack mit dem Alkohol erhitzt und beides in eine dicke streichbare Masse verwandelt, womit man dann den Verband des Glases vermittels eines Pinsels dick bestreicht, so dass die ganze Blase vollkommen bedeckt wird. Noch bemerke ich zuletzt, dass zuweilen der Weingeist durch nicht sichtliche Poren des Glases sehr schnell verdunstet, welches man schon während dem Trocknen der ersten Blase bemerkt, dann wähle man sogleich ein anderes Glas, weil dann auch der genaueste Verband dieses nicht hindert.

Leichname oder einzelne Theile desselben vor Fäulniss zu bewahren.

Man hat von jeher auf Mittel gesonnen, welche theils Leichname so lange als möglich zu anatomischen Untersuchungen erhalten, theils wenn die Fäulniss schon eingetreten ist, dieser Gränzen zu setzen, oder sie rückgängig

oder unschädlich zu machen, theils die Fäulniss auf immer oder Jahrhunderte abzuhalten. In Beziehung des erstern sind hier, ausser den S. 29 angegebenen Regeln noch folgende Mittel, welche in mehreren periodischen Schriften empfohlen worden sind, zu bemerken, z. B. gesättigte Auflösungen von Salpeter, von Salz, Sublimat, brandige Holzsäure, Chlorkalk u. s. w., sie haben aber alle das Ungenehme, dass sie nicht nur bei der Präparation die Messer stumpf machen, sondern auch zum Theil unmittelbar auf die präparirten Theile gebracht, die Farbe derselben verändern, welches besonders bei den letztern der Fall ist, die ausserdem die Theile noch stark zusammen ziehen und schnell austrocknen. Die Holzsäure, auch bei ihrer Verdünnung, gibt ausserdem den Präparaten einen für Manchen sehr unangenehmen, nicht zu vertilgenden, brenzlichen Geruch, der selbst an trocknen Präparaten nach Jahren nicht verschwunden ist, und die in Weingeist aufbewahrten Präparate, wenn sie auch mit der rectificirten Holzsäure (welche nicht besser als Weinessig ist) behandelt worden sind, werden grau und schwärzlich; ferner schützt sie die getrockneten Präparate nicht vor Insecten, welche sogar in denen, die mit ihr bereitet sind, grössere Zerstörung als in andern Präparaten anrichten. Der Chlorkalk, welcher in Wasser aufgelöst wird, ist der Holzsäure in so fern vorzuziehen, dass er nicht den genannten Geruch hinterlässt; übrigens macht er, auf die präparirten Theile gebracht, das Zellgewebe gerinnend, die Theile wie mit Kalk überzogen, sehr bald trocken, die Farbe der Muskeln verlierend u. s. w. Diese beiden Mittel werden aber

zweckmässig zur Erhaltung des Leichnames oder der einzelnen Abtheilungen desselben angewendet, wenn diese noch mit der Haut überzogen sind, welche dann mit einer Verdünnung, die aus einem Theile der besagten Mittel und 15 bis 20 Theilen Wasser besteht, besprengt oder vermittels eines Schwammes bestrichen wird. Ausser diesen Mitteln verdient bemerkt zu werden, nach SCHAW, den zur Zergliederung bestimmten Leichnam vorher mit einer Auflösung von Salpeter und Kochsalz zu injiciren; am zweckmässigsten aber ist nach *Dr.* GODMANN, die Gefässe des Leichnames mit ordinärem Wachholderbranntwein auszuspritzen, indem man eine Röhre in eine grosse Arterie einsetzt und so viel Branntwein einspritzt, als hinein gehen will; auf diese Weise wird auf das muskulöse und cellulöse System eingewirkt, und wenn nun noch die Haut mit der verdünnten Holzsäure, oder besser mit der Chlorkalksolution bestrichen wird, so kann der Körper selbst in warmer Witterung sehr lange erhalten werden. Dieses letztere Mittel macht die Messer nicht stumpf, wie alle oben angegebenen Mittel. Um die Fliegen abzuhalten, damit sich in der Nase und dem Mund keine Larven entwickeln, hat man bloss etwas Terpentinspiritus in die Öffnungen derselben zu bringen.

Wenn aber an dem zu untersuchenden Leichnam die Fäulniss schon eingetreten ist, so ist kein kräftigeres Mittel dieselbe zu hemmen und den Geruch derselben zu vertreiben, als die Holzsäure und der Chlorkalk, indem mit der angegebenen Mischung der Leichnam bestrichen wird; von dem letztern rühmt man besonders, dass er den Geruch unschädlich mache und die Luft verbessere,

wenn mau einige flache Geschirre (Näpfe) mit flüssigem Chlorkalk nahe um den Leichnam oder in das Zimmer, wo derselbe liegt oder zergliedert wird, herum stellt, und die Flüssigkeit des Tages verschiedene Male mit einem Spatel umgerührt wird; daher derselbe bei Privat- und gerichtlichen Sectionen mit Nutzen gebraucht werden kann. Eben so kann man auch krankhafte Theile, die schon von Fäulniss angegangen sind, welche man gern als Präparate aufbewahren will, durch das Bestreichen mit der Chlorkalksolution retten. Es ist nun noch zu erwähnen, wie man, auf Verlangen von Privatpersonen, Leichname auf immer vor Fäulniss schützt. Die Bearbeitung des Leichnames zu dieser Absicht belegt man mit dem Namen Einbalsamiren, und kommt nur selten vor.

Einbalsamirung des Leichnames.

Die Balsamirung der Leichen oder Todtenkörper (*Balsamisatio corporis*, *s. Conditura s. Pollinctura cadaveris*), oder die Kunst ganze Leichname durch Jahrhunderte vor der Fäulniss zu bewahren. Sie ist schon in den ältesten Zeiten von den Völkern Asiens und Afrika's, vorzüglich aber von den Ägyptiern, wie die Mumien beweisen, ausgeübt worden. Diese hatten drei Arten der Balsamirung, nachdem sie mehr oder weniger kostbare oder keine Spezereien dazu nahmen; die Hauptmittel aber waren bei allen, den Nachrichten und Untersuchungen zu Folge, nachdem sie vielleicht die Gefässe mit Balsamen ausgespritzt, und den Körper mit salzigen Theilen behandelt hatten, Gummiauflösungen und Cederöl oder Saft, welches aus dem Cederholz ge-

wonnen wurde und mit der jetzigen brandigen Holzsäure verglichen wird. Es ist hier nicht die Absicht, Untersuchungen, wie die Ägyptier die Kunst des Balsamirens vielleicht verrichteten, oder welcher Methode sich dieselben bedienten, anzustellen, indem ich in dieser Beziehung vorzüglich auf Pierer's medicinisches Realwörterbuch 1 Bd. S. 624 verweise; sondern ich will nur eine kurze Anweisung geben, durch welche Mittel man die Verwesung des Leichnames abhalten kann, um den obigen Zweck zu erreichen. Diese Bearbeitung der Leichname kommt nur selten und dann bei hohen und vornehmen Personen vor, und man kann, nach Massgabe der Umstände, mehr oder weniger kostspielige Mittel dazu wählen, wodurch dann die Balsamirung höher oder niedriger im Preise zu stehen kommt. Ausser der Bearbeitung, den Leichnam auf immer vor der Fäulniss zu bewahren, kommt öfterer die Aufgabe vor, denselben so zu bearbeiten, dass er sich nur eine gewisse Zeit halte, um ihn an einen etwanigen entfernten Ort schaffen zu können und ihn dann dem Begräbniss zu übergeben.

Es möchte wohl in unserer Zeit in beiden Fällen keine Balsamirung, ohne dass die Section der drei grossen Körperhöhlen kunstgerecht vorausgegangen wäre, gemacht werden, daher nach dieser die eigentliche Bearbeitung des Balsamirens anfängt. Sollte jedoch die Section oder eigentliche Untersuchung der Eingeweide nicht beabsichtigt werden, so könnte man die bei einer Sektion bekannten Haut- und Muskelschnitte verringern, oder sonst nach den Absichten des Bearbeiters verändern; z. B. beim Öffnen der Schädelhöhle mache man bloss den Quer-

schnitt, welcher dann nachher mit den Haaren verdeckt werden kann. Beim Öffnen der Brust- und Bauchhöhle braucht man nur den Längenschnitt von dem Halse bis zur Schamknochenvereinigung herab machen, und es lassen sich dann, bei einer kleinen Unbequemlichkeit, der Brustknochen, den man auch an dem Griff durchsägen kann, damit die Schlüsselknochen in Verbindung bleiben, weg-, und die Brust- und Unterleibseingeweide heraus nehmen; so wie man auch den Brustknochen in Verbindung mit den Rippen lassen kann, wo man dann die Brusteingeweide von unten nach der Trennung des Zwerchfelles heraus nehmen kann u. s. w. Es mag nun die Absicht seyn, den Leichnam nur auf eine gewisse Zeit oder auf immer vor Fäulniss zu bewahren, so ist es immer am sichersten, die Eingeweide heraus zu nehmen und zu bearbeiten, obgleich sie auch in der Lage bereitet werden können.

In Beziehung der erstern Absicht behandele man den Leichnam, vorzüglich wenn noch keine Fäulniss eingetreten ist, wie im vorigen Kapitel angegeben worden ist, indem man die Gefässe mit Wachholderbranntwein oder der Auflösung von Salpeter und Kochsalz, oder wenn der Aufwand nicht berücksichtiget wird, mit Terpentinöl oder feiner und grober Wachsmasse (s. S. 424) ausspritzt; von aussen bestreiche man den ganzen Leichnam mit der Holzsäure oder besser der Chlorkalkauflösung, und dann nach Umständen mit einem Firniss, der aus peruanischem und Copaiva-Balsam bereitet worden ist, zu welchem man noch etwas Muskaten- oder Lavendelöl u. dergl. mischen

kann. Inzwischen werden auch die dicken Därme mit Wasser voll gespritzt, und dann mittels einer Klystierspritze die unreinen Stoffe, welche nicht etwa durch blossen Druck heraus gehen, aus denselben ausgesaugt. Auf gleiche Weise kann man die in dem Magen etwa befindlichen Stoffe heraus ziehen, indem man an die Klystierspritze eine Schlundröhre ansetzt, welche durch den Mund oder leichter durch eine Öffnung, die links an dem Halse bis in den Schlund gemacht worden ist, in den letztern einbringt. Ist nun auf diese Weise der Darmkanal gereiniget, so kann man denselben noch von oben und unten mit kampherirtem Weinessig oder Weingeist, oder einer Sublimatauflösung ausspritzen, welche man durch das Verstopfen der Mündungen eine Zeit lang darin zu erhalten sucht. Leichname so zubereitet, werden sich mehrere Wochen, ja Monate lang halten. Ist aber schon die Fäulniss eingetreten, dann ist der sicherste Weg, zuvörderst die Section der drei Körperhöhlen zu machen, indem man nun das Gehirn heraus nimmt und bei Seite stellt, den Darmkanal durch Einspritzen und Ausdrücken, oder noch bequemer in der Lage oder heraus genommen, durch das Aufschlitzen der Länge nach gehörig reiniget. In die Leber, Bauchspeicheldrüse, Milz, Nieren und die Lungen macht man Einschnitte; eben so öffnet man das Herz, drückt aus der Harnblase den etwa noch verhaltenen Urin heraus; beim Weibe schneidet man die Gebärmutter und die Eierstöcke ein; die Gefässstämme schlitzt man ebenfalls auf, und wäscht nun alles Blut und Unreinigkeiten aus den Höhlen sorgfältig heraus. Man kann auch an der innern

Fläche der Höhlen ebenfalls Einschnitte machen, und sucht das Blut, von den Fingern und Zehen und dem Kopfe aus, durch Drücken gegen die Höhlen hin so viel als möglich heraus zu treiben, worauf man die Gefässe mit den oben angegebenen Stoffen ebenfalls injiciren kann; es versteht sich, dass die Injection von der Gegend über den verletzten Gefässen nur geschehen kann. Sind nun die Höhlen und sämmtliche Theile derselben durch Wasser gehörig gereiniget, so wäscht man nach dieser ersten Waschung sämmtliche Theile mit kampherirtem Weinessig und Weingeist, bestreicht nun die Wände der Höhlen und alle Einschnitte mit brandiger Holzsäure, starker Chlorkalkauflösung oder besser mit durch Sublimat gesättigtem Alkohol und dann nach Belieben mit dem oben angegebenen Firniss. Nunmehr bestreut man die Wände und Einschnitte mit einem aromatischen Kräuterpulver aus Pfeffermünz-, Reinfarn-, Majoran-, Thymian-, Rosmarin- und Rautenkraut, aus Blumen der gemeinen und römischen Kamille, des Lavendels und mehrerer anderer, bestehend, oder mit dem in den Apotheken vorräthigen aromatischen Kräuterpulver. Indem nun die Eingeweide in die Lage gebracht werden, werden sie ebenfalls mit dem Pulver bestreut und eingehüllt, und von demselben so viel hinzu gethan, als nöthig ist, um die Höhlungen vollkommen auszufüllen, worauf die Hautdecken darüber wieder zusammen genäht werden. Es ist sicherer, das Gehirn nicht wieder in seine Höhle zu legen, muss es aber seyn, dann umgibt man es mit dem genannten Pulver und träufelt mit Sublimat gesättigten Alkohol darauf, im entgegen gesetzten Falle aber

füllt man die ganze Höhle mit dem Pulver aus, nachdem man in den Rückenmarkkanal Terpentinöl oder Sublimatauflösung u. dergl. hat einlaufen lassen; auch kann man das Rückenmark mit einem langen Draht zerstören und den Kanal durch Baumwolle, die mit der genannten Flüssigkeit getränkt ist, ausfüllen; mit denselben Mitteln füllt man noch die äussern Gehörgänge, die Nasen- und Mundhöhle aus. Wenn nun Alles gehörig vernäht ist, so macht nun das Bestreichen des ganzen äussern Umfanges des Körpers mit der Holzsäure, oder besser Chlorkalkauflösung und dem erwähnten Firniss den Beschluss, und nunmehr kann der Leichnam transportirt oder angekleidet ausgestellt werden.

Bei dieser Gelegenheit wird öfters (fast gewöhnlich) auf Veranlassung der Familie, das Herz besonders aufbewahrt; dann trennt man dasselbe, indem man die Lungengefässe ungefähr in der Mitte zwischen dem Herzen und den Lungen, die Aorta nahe unter dem Ursprunge der ungenannten Arterie und die Hohlvenen nahe am Herzen durchschneidet, drückt dann das Blut heraus, und nachdem es durch Wasser innerhalb und ausserhalb gereiniget ist oder bis zum andern Tag gewässert hat, wird es noch mit kampherirtem Weinessig und Weingeist gewaschen; hierauf werden seine Höhlen hängend mit Holzsäure, Chlorkalk- oder Sublimatauflösung eine Zeit lang angefüllt und auch von aussen öfters damit bestrichen, dann lässt man die Flüssigkeit wieder heraus, füllt die Höhlen entweder mit dem Kräuterpulver, oder mit der, wie oben bemerkt, balsämisch getränkten Baumwolle, oder mit fester Injectionsmasse an, und lässt es entweder trocknen, oder,

wenn es die Zeit nicht erlaubt, hüllt man es in das Pulver, nachdem es zuvor mit dem obigen Firnisse bestrichen worden ist, ein, und bringt es in die dazu bestimmte Kapsel, welche gewöhnlich von Blei ist, die auch mit einer silbernen umgeben wird.

Die vollkommene Balsamirung, wodurch man die Fäulniss oder Verwesung auf immer abhalten will, erfordert mehr Aufwand und Zeit; sie wird jedoch in einer kürzern oder längern Zeit vollendet. Die erstere Bearbeitung des Leichnames ist im Allgemeinen dieselbe, welche im Vorigen angegeben worden ist. Man bereitet den Leichnam mit und ohne die darin enthaltenen Eingeweide zu; jedoch muss das Gehirn wegen seines leichtern Faulens immer weggeschafft werden. Nachdem alle dazu nöthigen Ingredienzen vorbereitet, der Leichnam äusserlich gereiniget worden ist, so kann man nun zuerst die Gefässe entweder mit dem im Vorigen erwähnten Firniss, oder mit feiner (S. 429) und hinterher grober Injectionsmasse (S. 423) ausspritzen, indem man nach der gegebenen Regel (s. S. 435) in die Herzohren, oder die Hauptstämme und äusserlich in die Venen die Injectionsröhrchen einsetzt. Dann wird der ganze Darmkanal, wie im Vorigen angegeben worden ist, gereiniget und hierauf mit einer harzigen Masse aus Geigenharz (Colophonium) und venetianischem Terpentin und andern, welche über dem Kohlfeuer mit Terpentinöl flüssig gemacht worden ist, ausgespritzt. Weit sicherer aber ist, wenn die Eingeweide heraus genommen, besonders, wie im Vorigen gesagt worden ist, behandelt und in einem eigenen, dazu bereiteten, kupfernen, mit dem aromatischen Kräuterpulver

angefüllten Gefässe aufbewahrt werden. Der Leichnam aber wird in von Sublimat gesättigtes Wasser gelegt, indem sich aber der wenige aufgelöste Sublimat an die Leiche bald absetzt, so muss man Säckchen mit demselben in die Auflösung aufhängen, so dass dadurch, indem das Wasser immer so viel davon wieder auflöst, als es an die Leiche abgesetzt hat, dasselbe saturirt bleibt. Sobald endlich ein Sättigungspunkt eintritt, wo sich kein Sublimat weiter in der Solution auflöst, kann man den Leichnam aus derselben heraus nehmen, und nachdem die Höhlen mit Werg und gepülverten harzigen und aromatischen Theilen, z. B. Geigenharz, Judenpech, Benzoe, Mastix, Weihrauch, Myrrhen u. dergl. ausgestopft und vernäht worden sind, wird der Leichnam an der Luft oder in einem stark erwärmten Zimmer getrocknet. Es werden zu dieser Operation gegen einige 40 Pfund Sublimat verwendet; der Leichnam bekommt ein ins Graue fallendes Ansehen, ist aber gegen alle Einwirkung der Fäulniss und zugleich gegen Zerstörung durch Insecten vollkommen gesichert. Die Hauptbedingung einer vollkommenen Balsamirung ist immer die völlige Austrocknung des Körpers, welche durch diese Methode vollkommen erreicht wird. Man würde durch die Holzsäure ebenfalls die gänzliche Austrocknung bewirken, allein die Zerstörung durch die Insecten wird nicht abgehalten. Ob man durch den Chlorkalk den besagten Zweck erreicht, ist noch nicht bewiesen, obgleich ein Stück Fleisch damit behandelt mumienartig verhärtet worden ist. Eine frühere Methode ist folgende. Nachdem die Eingeweide heraus genommen und die Hautbedeckungen wieder

zugenäht, auch die Höhlen mit einer leichten Auflösung von kohlengesäuertem Mineralalkali angefüllt worden sind, wird der Leichnam mehrere Wochen lang in eine gleiche Solution gelegt, dann gut abgewaschen und noch einige Tage in ein Alaunbad gethan, um alle alkalische Theile noch zu entfernen; hierauf werden die Höhlen mit Werg und den oben angegebenen harzigen und aromatischen Theilen ausgefüllt und nun eben so getrocknet. Ist nun nach beiden Methoden die völlige Austrocknung bewirkt, so wird der ganze Körper mit dem im Vorigen angegebenen Firniss überstrichen und mit einer Binde doppelt umwickelt, welche mit demselben Firniss durchzogen und überstrichen wird.

Die Balsamirung in kürzerer Zeit zu vollenden ist folgende Methode: nachdem die drei Körperhöhlen geöffnet, die Eingeweide heraus genommen und wie im Vorigen bereitet, oder in das erwähnte Pulver gelegt und beigesetzt, auch wohl die Gefässe der Gliedmassen mit den besagten Stoffen ausgespritzt worden sind, macht man an der innern Fläche der Höhlen in der Richtung des Verlaufes der Muskeln mehrere Einschnitte; sind nun nun alle Theile wohl ausgedrückt und ausgewaschen, so wäscht man dieselben mit kampherirtem Weinessig und Weingeist, sodann bestreicht man vermittels eines Pinsels alle Einschnitte und die ganze innere Oberfläche der Höhlen mehrere Male mit dem von Sublimat gesättigten Alkohol, wodurch dieselben vollkommen trocken werden. Hierauf bestreicht man die ganze innere Oberfläche und Einschnitte dick mit dem besagten Firnisse aus peruvianischem und Copaivabalsam, und bestreut nun die Wände

und die Einschnitte ausfüllend, mit einem Pulver, das aus zwei Theilen Eichenrinde, einem Theil decrepitirten Kochsalz und einem Theile, welches aus Chinarinde, Judenpech, Mastix, Benzoe, auch Kampher, Zimmt, Gewürznelken, Bisam, Muskaten u. dergl. besteht, bereitet worden ist, welches auch wohl mit wohlriechenden Ölen angefeuchtet wird, und an dem Firniss hängen bleibt. Statt dieses Pulvers kann man das im erstern angegebene aromatische Kräuterpulver nehmen. Nun bringt man jedes Eingeweide mit Ausnahme des Gehirnes an seinen Platz und fügt so viel von dem obigen Pulver hinzu als nöthig ist, um die Höhlungen selbst vollkommen auszufüllen; werden aber die Eingeweide besonders aufbewahrt, dann werden die Höhlen bloss mit dem Pulver, welches wechselsweise mit Kamphergeist, oder Bernstein- oder Benzoetinktur, Terpentinspiritus oder gesättigter Auflösung des Alauns begossen wird, vollkommen ausgefüllt, und die Hautdecken darüber wieder zusammen genäht, mit der Vorsicht, dass die innere Oberfläche der Stellen derselben, welche auf Knochen zu liegen kommen, mit Firniss zu überstreichen und mit Pulver zu bestreuen sind. In die Ohren-, Nasen- und Mundhöhle, beim Weibe in die Scheide, bringt man Baumwolle, welche mit einer der vorigen Flüssigkeiten getränkt worden ist. Eben so wird die Schädelhöhle, nachdem der Rückenmarkskanal angefüllt, wie im Vorigen angegeben worden ist, mit dem Pulver ganz ausgefüllt. Sind nun alle Höhlen gehörig verschlossen, so bestreicht man den ganzen äussern Umfang des Leichnames mit der geistigen Sublimatauflösung, und wenn die Haut eine ge-

wisse Festigkeit oder Trockenheit erhalten, dann mit dem Firniss und streut eine Lage von dem Pulver auf; wenn der Leichnam ausgestellt werden soll, so bleiben das Gesicht und die Hände frei, ausserdem werden auch diese mit Pulver bestreut. Ist nun der Leichnam so einbalsamirt, so wird ein jeder Theil kunstmässig mit Binden eingewickelt, welche denselben allgemein zusammen ziehen und alle Punkte bedecken. Dann überzieht man auch diese erste Binde mit Firniss und streut wieder eine Lage Pulver darauf, und wickelt nun darüber eine zweite Binde, mit welcher man auf gleiche Weise verfährt. Nun wird der Körper, nachdem noch das Gesicht und die Hände auf ähnliche Weise eingewickelt worden sind, in einen bleiernen Sarg gelegt, alle Räume werden mit dem besagten Pulver ausgefüllt und der Deckel mit dem Sarge zusammen gelöthet, um den Zutritt der Luft abzuhalten, und die Operation ist geendigt.

Berichtigungen.

Seite	Zeile				
239	18	statt	*musseteriçae*	lies	*masseterícae.*
252	30	-	*nutria*	-	*nutritia.*
329	24	-	*Bischat*	-	*Bichat.*
350	17	-	*Corion*	-	*Corium.*
431	9	-	*Ichtyçolla*	-	*Ichtyocolla.*

Erklärung der Kupfertafel.

Diese stellt einen auf der Leichentafel ausgestreckt liegenden Leichnam vor, an welchem die ersten Hautschnitte dargestellt worden sind, und wodurch zugleich die Vertheilung des Leichnames bezeichnet ist.

Fig. 1.

Der Leichnam mit dem Rücken auf der Tafel liegend, an welchem die Hautschnitte des vordern Umfanges angegeben worden sind.

A — A. Der vordere Längenschnitt vom Kopfe bis zum Becken, welcher die rechte und linke Körperhälfte scheidet.

B — B. Der obere Querschnitt, welcher von einer Achsel zur andern und zugleich auf beiden Seiten zum Arm herab geht; er scheidet den Hals von dem Oberleibe und die Achsel von der Brust.

a — a. Die Verlängerung dieses Schnittes gegen die innere Seite des Armes herum.

C — C. Der mittlere Querschnitt, welcher den Ober- und Unterleib scheidet.

D — D. Der untere Bogen- oder Schamschnitt, der die äussern Genitalien von dem Unterleibe und den Oberschenkeln abgränzt.

E — E. Die beiden untern schiefen Bauchhautschnitte, welche den Bauch und das Becken scheiden und zugleich die untern Gliedmassen abgränzen.

Später zu machende Hautschnitte.

b — b. Der Kieferhautschnitt, welcher Kopf und Hals scheidet.

c — c. Der Längenhautschnitt der obern Gliedmasse.

d—d. Der Längenhautschnitt der untern Gliedmasse.

e—e. Ein Querschnitt, der den eigentlichen Unterschenkel abgränzt.

f—f. Der Fusshautschnitt, welcher den Rücken und die Sohle des Fusses scheidet.

g—g. Die hölzerne Unterlage unter dem Halse.

h—h. Dessgleichen unter den Lenden.

Fig. 2.

Derselbe Leichnam gewendet und mit dem vordern Umfange auf der Tafel liegend, oder wie gewöhnlich gesagt wird „er liegt auf dem Bauch.“

A—A. Der hintere Längenschnitt, der hinten die rechte und linke Körperhälfte scheidet.

B—B. Fortsetzung des obern Querschnittes des vordern Umfanges.

C—C. Fortsetzung des mittlern Querschnittes desselben.

D—D. Fortsetzung des Bogen- oder Schamschnittes, der hinten um die Aftergegend hin geht.

E—E. Fortsetzung der untern schiefen Bauchschnitte, die hier nach der Richtung des Hüftkammes bogenförmig werden.

b—b. Fortsetzung des Kieferhautschnittes.

c—c. Der quere Kopfhautschnitt, der von einem Ohre über den Scheitel weg zum andern geht und die vordere und hintere Hälfte des Kopfes scheidet.

e—e. Fortsetzung des Querschnittes des Unterschenkels.

f—f. Fortsetzung des Fusshautschnittes.

g—g. Unterlage der Brust.

h—h. Unterlage der Bauches.

In demselben Verlage ist erschienen:

Die Kinderkrankheiten,

nach den

neuesten Ansichten und Erfahrungen

zum

Unterricht für praktische Ärzte und zum Gebrauche für akademische Vorlesungen

bearbeitet

von

Dr. *Friedrich Ludwig Meissner.*

Zwei Theile. 8. Preis 4 Thlr.

Der bereits durch mehrere Schriften rühmlichst bekannte Verfasser hat durch gegenwärtige sich ein gewiss nicht geringes Verdienst um die Heilkunde erworben, indem er nicht allein seine reichen, im Felde der Kinderkrankheiten gemachten Erfahrungen in derselben niedergelegt, sondern zugleich diesen die Ansichten und Heilmethoden berühmter Kinderärzte an die Seite gestellt hat, so dass der Leser in den Stand gesetzt wird, von jedem abgehandelten Gegenstande eine möglichst vollkommne Kenntniss zu erhalten. Wenn frühere Handbücher über Kinderkrankheiten gewöhnlich nur eigene Ansichten ihrer Verfasser enthalten, so hat dieses den Vor-

zug: ausserdem noch einen seltenen Schatz fremder Erfahrungen in sich zu fassen, die eine um so gründlichere Würdigung gefunden haben, als Herr *Dr.* Meissner es sich sehr angelegen seyn liess, die Wirkung gerühmter Mittel zu prüfen, und in den Stand gesetzt zu seyn, zugleich ein genügendes und richtiges Urtheil darüber zu fällen.

Fig. 1.

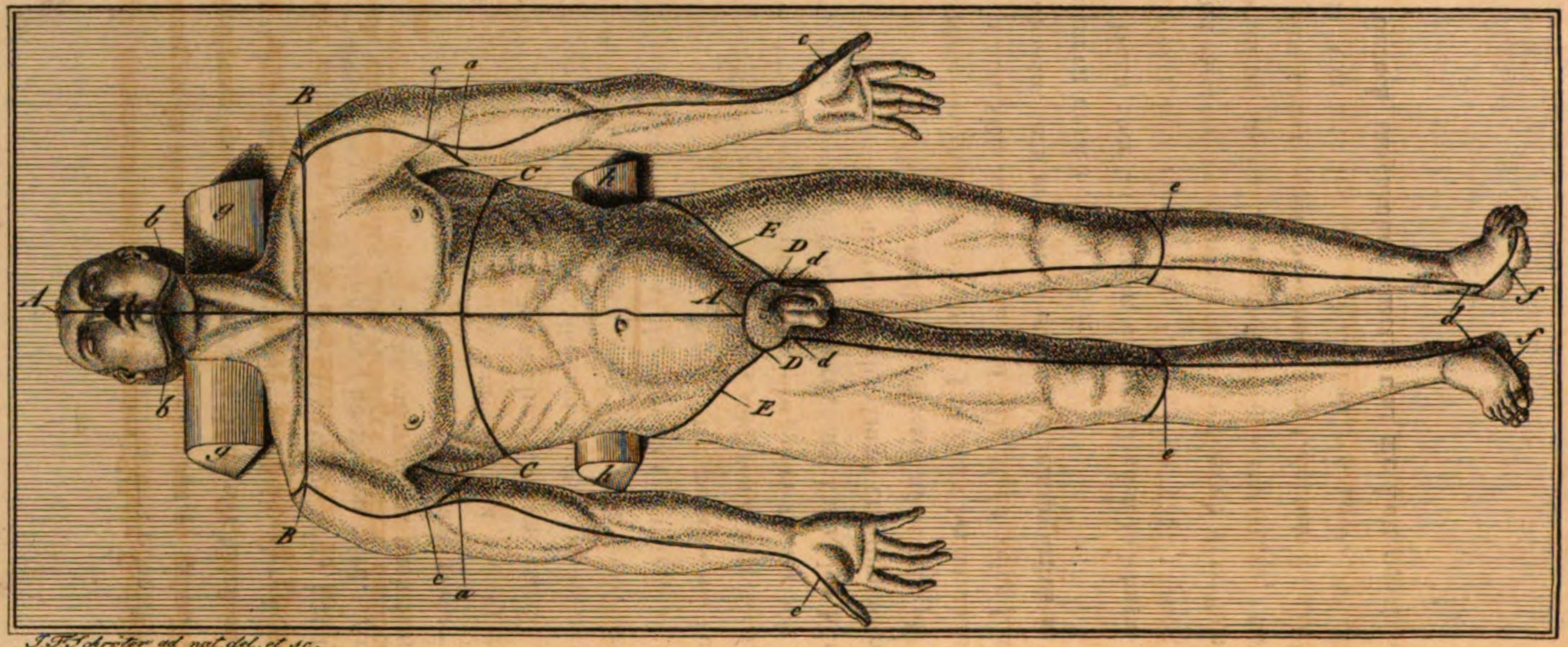

J. F. Schreiter ad nat. del. et sc.

Fig. 2.

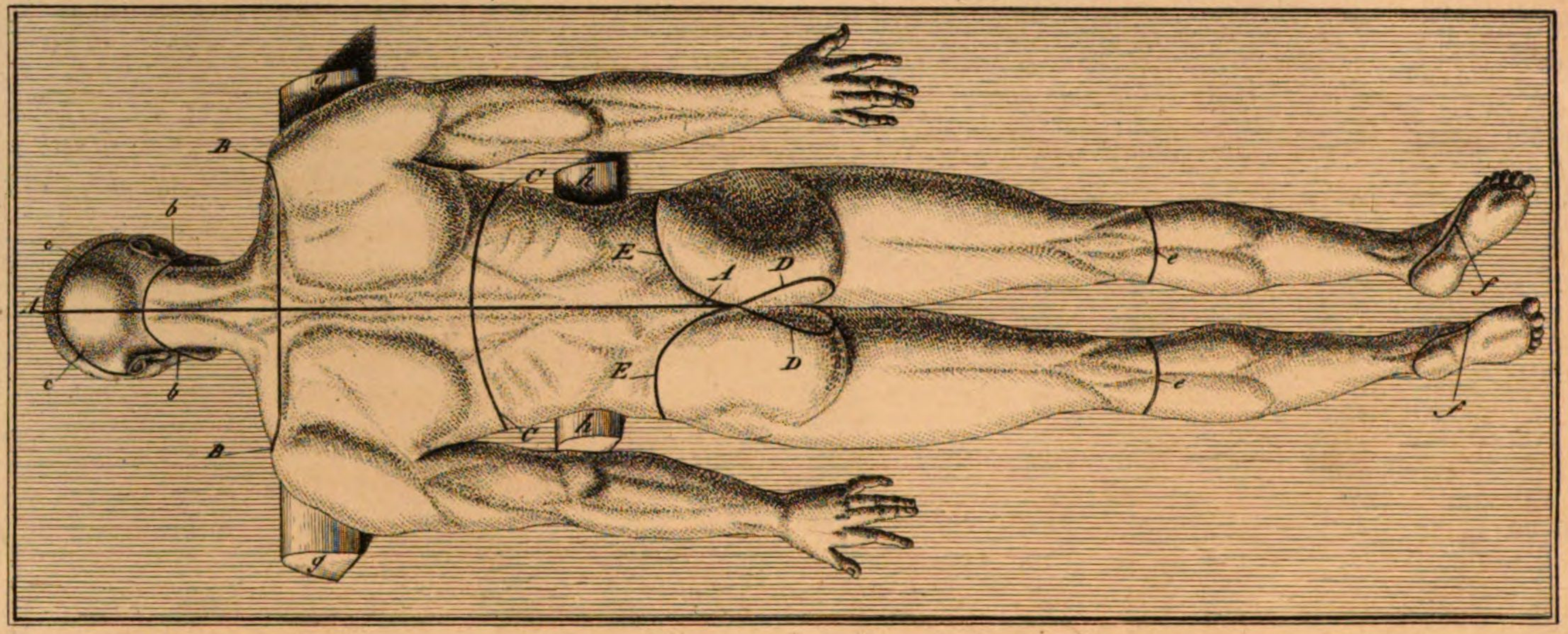

BSB Bayerische StaatsBibliothek
MDZ Münchener DigitalisierungsZentrum Digitale Bibliothek

Bock, August Carl,

Der Prosector oder Unterricht zur praktischen und technischen Zergliederungskunst für Solche, welche sich vorzüglich der praktischen Zergliederung widmen wollen, und zum Gebrauche beim Präpariren menschlicher Theile

Leipzig 1829

Anat. 84 md
urn:nbn:de:bvb:12-bsb10367841-5